

## Original

# Rinoplastia abierta estructurada en cirugía de feminización facial. Lecciones aprendidas tras 1422 casos consecutivos

Raúl Jiménez Bellinga\*, Miguel Ángel Juliá, Ángel Penedo, Miguel Pérez de Perceval, Daniel Simón y Luis Capitán

Facialteam Surgical Group. HC Marbella International Hospital. Marbella, Málaga, España

### INFORMACIÓN DEL ARTÍCULO

Historia del artículo:

Recibido: 22-02-2024

Aceptado: 17-04-2024

Palabras clave:

Rinoplastia, rinoplastia ultrasónica, rinoplastia estructurada, plasma rico en fibrina, guías de corte.

### R E S U M E N

**Objetivos:** Describir paso a paso nuestra técnica de rinoplastia abierta que incluyen la aplicación de nuevas tecnologías, como son el uso de instrumental piezoeléctrico, plasma rico en fibrina y guías de corte customizadas 3D para la realización de osteotomías mediante un software específico, así como nuestros resultados.

**Material y método:** Se trata de un estudio retrospectivo descriptivo de una serie de 1422 pacientes intervenidos de rinoplastia con fines feminizantes, desde enero de 2013 hasta enero de 2023.

**Resultados:** El seguimiento postoperatorio abarcó un rango entre 2 y 109 meses. No hubo ninguna reintervención de urgencia. La tasa de cirugía de revisión propia es del 3,14 % (n = 45), siendo las causas más comunes la presencia de irregularidades en el dorso, falta de definición o proyección de la punta, asimetría en las narinas y laterodesviación.

**Conclusiones:** La rinoplastia es un procedimiento quirúrgico con el que se pretende realizar un embellecimiento de la nariz, manteniendo o mejorando su función. El uso de técnicas apropiadas de estructuración, así como el uso de instrumental ultrasónico, plasma rico en fibrina (PRF) y planificación de la escultura y osteotomía mediante TAC 3D y confección de guías de corte, hacen que la predictibilidad mejore sustancialmente, así como la estabilidad de resultados a medio y largo plazo.

\*Autor para correspondencia:

Correo electrónico: [rauljbellinga@facialteam.eu](mailto:rauljbellinga@facialteam.eu) (Raúl J. Bellinga).

<http://dx.doi.org/10.20986/recom.2024.1506/2024>

1130-0558/© 2023 SECOM CyC. Publicado por Inspira Network. Este es un artículo Open Access bajo la licencia CC BY-NC-ND (<http://creativecommons.org/licenses/by-nc-nd/4.0/>).

## Structured open rhinoplasty in facial feminization surgery. Lessons learned after 1422 consecutive cases

### A B S T R A C T

#### Keywords:

Rhinoplasty, ultrasonic rhinoplasty, structured rhinoplasty, platelet rich fibrin, cutting guides.

**Objectives:** Describe step by step our open rhinoplasty technique that includes the application of new technologies such as the use of piezoelectric instruments, fibrin-rich plasma and customized 3D cutting guides for performing osteotomies using specific software, as well as our results.

**Material and method:** This is a retrospective descriptive study of a series of 1,422 patients who underwent rhinoplasty for feminizing purposes from January 2013 to January 2023.

**Results:** Postoperative follow-up ranged from 2 to 109 months. There was no emergency reintervention. The rate of self-revision surgery is 3.14 % (n = 45), with the most common causes being the presence of irregularities on the dorsum, lack of definition or projection of the tip, asymmetry in the nostrils and lateral deviation.

**Conclusions:** Rhinoplasty is a surgical procedure that aims to beautify the nose, maintaining or improving its function. The use of appropriate structuring techniques, as well as the use of ultrasonic instruments, fibrin-rich plasma (PRF) and planning of the sculpture and osteotomy using 3D CT and preparation of cutting guides, mean that the predictability improves substantially, as well as the stability of results in the medium and long term.

## INTRODUCCIÓN

La rinoplastia, bien estética o de feminización, tiene como objetivo último conseguir no solo armonía en la nariz, sino también en los rasgos faciales en general<sup>1</sup>. Bien es sabido que la rinoplastia es una cirugía altamente exigente desde el punto de vista técnico y que requiere no solo de una adecuada experiencia, sino también de una dedicación casi en exclusiva para poder conseguir resultados consistentes y estables a la par que estéticamente aceptables<sup>2</sup>. Aunque la técnica de rinoplastia, tanto cerrada como abierta, está ampliamente descrita, en el presente estudio se realiza la descripción paso a paso de la técnica que actualmente el autor principal realiza casi de forma sistemática, teniendo siempre en cuenta que debe estar totalmente customizada a cada paciente en concreto, y que las variantes de la técnica empleada van a estar sujetas a diversos factores condicionantes, tales como la edad y género del paciente, la calidad de la piel, la etnicidad, la presencia de alteraciones funcionales y, por supuesto, el gusto y preferencia estética del paciente<sup>2</sup>. El uso del instrumental piezoeléctrico (ultrasónico) está hoy por hoy ampliamente extendido en el campo de la rinoplastia, mejorando la precisión de las osteotomías y escultura ósea, así como disminuyendo potencialmente el sangrado y el edema y equimosis postquirúrgicos<sup>3</sup>, lo cual es de especial interés, sobre todo cuando hablamos de la rinoplastia de feminización debido a que, en la mayoría de los casos, estas pacientes se someten a múltiples procedimientos simultáneos<sup>4</sup>.

El objetivo de este estudio es aportar una metodología protocolizada a la hora de realizar una rinoplastia con abordaje abierto, bien con fines estéticos o bien feminizadores, apoyada en el uso de nuevas tecnologías tales como el uso de instrumental piezoeléctrico, membranas de plasma rico en fibrina y leucocitos (L-PRF) y planificación con TAC 3D y diseño de guías de corte mediante un software específico.

## MATERIALES Y MÉTODOS

Este es un estudio retrospectivo que engloba un total de 1422 pacientes intervenidos de rinoplastia con fines de feminización, en un periodo comprendido desde enero de 2013 hasta enero de 2023. Este estudio se realizó siguiendo las guías éticas de la Declaración de Helsinki.

Aunque noviembre de 2015 fue la primera vez que el autor principal utilizó instrumental piezoeléctrico para realizar el trabajo de escultura ósea para una rinoplastia de feminización, fue en septiembre de 2016 cuando se implementó por sistema su uso en todas las rinoplastias hasta la fecha, tanto primarias como de revisión. Desde enero de 2020 se realiza por sistema la obtención de plasma rico en fibrina (L-PRF), el cual se emplea en forma de membrana cubriendo el dorso osteocartilaginoso y posteriormente se rocía con la porción líquida, con el fin de generar una especie de pegamento biológico que reduzca el sangrado y mejore la adaptación de la piel. Desde octubre de 2020 comienza el diseño de las guías de corte 3D mediante el software de Nemotec a la hora de ejecutar las osteotomías nasales. Aunque en esta serie se incluyen rinoplastias realizadas con abordaje endonasal (n = 206), las cuales fueron realizadas en los primeros años, se va a proceder a la descripción de la técnica abierta de una forma pormenorizada. Los objetivos generales de una rinoplastia de feminización son los siguientes:

- Reducir la longitud nasal (si es necesario).
- Estrechar los huesos nasales (si es necesario).
- Refinar la punta mediante modificaciones de volumen, forma o posición de los cartílagos laterales inferiores.
- Reducir el dorso nasal (en ocasiones aumentarlo).
- Mantener un adecuado soporte estructural.

## Nuestra técnica quirúrgica

La rinoplastia es un procedimiento altamente individualizado, la cual requiere de un análisis exhaustivo de la calidad de la piel, estructura osteocartilaginosa, septo nasal y cornetes, por lo que recomendamos la realización de un TAC 3D previo a la cirugía. La intubación orotraqueal y anestesia general es el método de elección, pero técnicas de anestesia local con o sin sedación oral o endovenosa son válidas también.

– *Infiltración:* antes de proceder a realizar la primera incisión, se realiza una cuidadosa infiltración en la totalidad de la nariz, incluyendo el septo nasal, con una mezcla anestésica consistente en 7 cc de lidocaína 2 % + 3 cc de ácido tranexámico + 1 ml de triamcinolona + 1 ml de SSF con adrenalina 1:100.000, para un total de 12 cc.

– *Abordaje y disección:* tras esperar por un mínimo de 15 minutos a que la adrenalina de la infiltración haga efecto, se diseña con un rotulador quirúrgico el abordaje de rinoplastia abierta, siendo de elección una “V” invertida. La disección de la punta se realiza en un plano sub o suprapericóndrico. Una vez identificado el ligamento de Pitanguy, se procede a su marcación y se secciona para poder avanzar en el despegamiento. Esta maniobra se realiza para poder identificar y reconstruir antes del cierre, cuando se estima necesario, para acentuar la transición dorso-punta y reducir el espacio muerto en la zona del supratip<sup>4</sup>. A diferencia de la disección de la punta, preferimos despegar el dorso cartilaginoso por un plano subSMAS o suprapericóndrico, siendo igualmente un plano totalmente exangüe. A continuación, hay que realizar un cambio de plano para abordar el dorso óseo, incidiendo en el periostio para poder realizar una disección subperióstica amplia, extendida en ambos laterales, llegando a seccionar los ligamentos piriformes en caso de que sean poco elásticos, ya que debemos pensar en que el instrumental piezoeléctrico tiene que caber, así como las guías de corte en el caso en que se hayan realizado<sup>5</sup>. El septo nasal se aborda por vía anterior, separando los ligamentos intercrurales y septo membranoso hasta identificar el borde caudal del septo nasal. Mediante una hoja del n.º 15 o con la punta de Colorado, se incide el pericondrio y con la ayuda de un periostotomo fino se despegan ambos lados del septo, dejando ambos colgajos mucopericóndricos intactos.

– *Escultura ósea/ Eliminación del capuchón óseo:* el dorso óseo se comienza a trabajar mediante el uso de instrumental piezoeléctrico, realizando en primer lugar un trabajo de “rascado” con el inserto diseñado para tal fin (MP1, Piezosurgery® flex, Mectron s.p.a., Carasco, Italy). De esta manera, al eliminar el capuchón óseo, se evita la formación de un techo abierto, exponiendo de forma gradual la auténtica giba, formada por cartílago<sup>6</sup>. La reducción se realiza de forma gradual y controlada, haciendo especial énfasis en evitar irregularidades y en crear una superficie ósea lisa. Con el raspado de arriba abajo, una vez que se llega a la zona K, se comienza a levantar el pericondrio que se había dejado adherido al armazón del dorso cartilaginoso. Dicho pericondrio es cosechado y guardado para poder ser usado, en caso de ser necesario, como injerto de camuflaje o suavizar injertos en la punta (Figura 1).

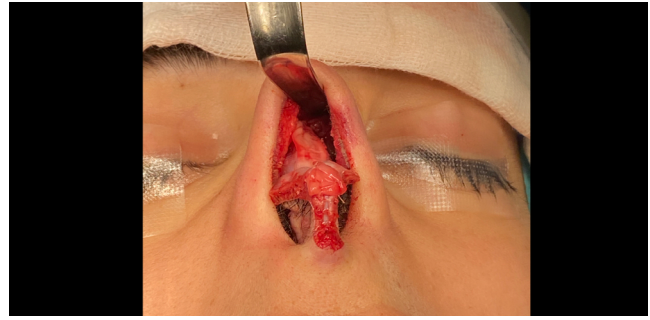


Figura 1. Pericondrio y membrana de L-PRF suturada en los domos.

– *Osteotomías:* las osteotomías nasales son realizadas todas mediante instrumental ultrasónico y con el mismo inserto (MT9-13, Piezosurgery® flex, Mectron s.p.a., Carasco, Italy). En todos los casos se realizan osteotomía lateral, una osteotomía transversa corta y una osteotomía media oblicua. La posterior medialización del fragmento se realiza de forma suave y controlada mediante el uso de un periostotomo<sup>6</sup> (Figura 2). En los casos en los que se utilizaban guías de corte customizadas 3D, estas se colocaban y fijaban bien mediante microtornillo de 4 mm o bien se dibujaba el contorno con lapicero y se retiraban, pudiendo hacer la osteotomía de forma precisa siguiendo el contorno de las mismas (Figura 3).

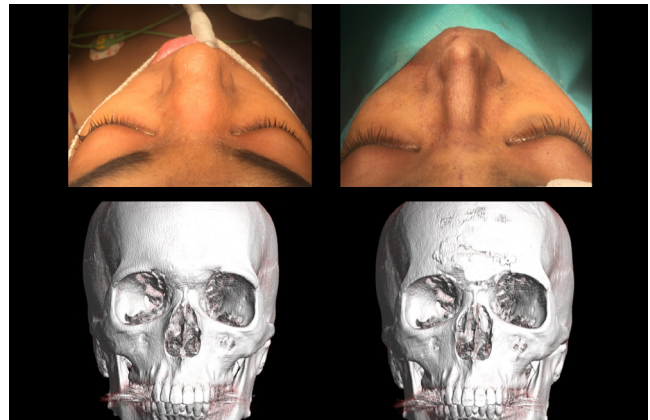


Figura 2. Intraoperatorio antes y después de la rinoplastia junto al TAC antes y a las 48 horas.

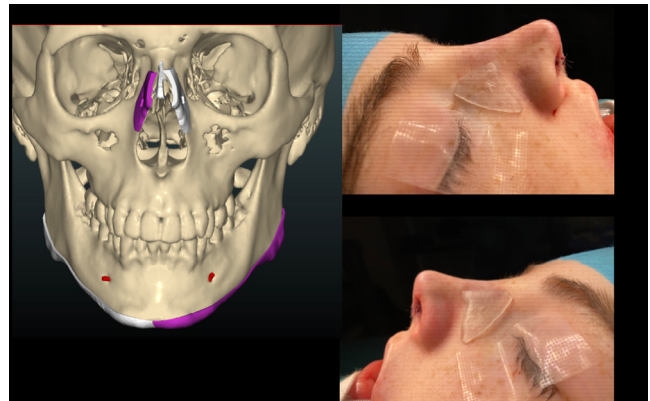


Figura 3. Guías de corte. Planificación y muestra en el intraoperatorio.

– *Gibectomía*: a continuación, se procede a separar los cartílagos laterales superiores del septo nasal y se realiza la gibectomía compuesta mediante bisturí o tijera. Los cartílagos laterales superiores se mantienen intactos, pudiendo realizar autospreader flaps o bien afeitar la porción superior de forma conservadora.

– *Septoplastia/Toma de injerto septal*: la toma del injerto septal se realiza con bisturí, preservando un marco en “L” con un mínimo de 10 mm en la región dorsal y 10 mm en el borde caudal para evitar colapsos y hundimientos. Del fragmento obtenido se tallan los injertos necesarios para la correcta reestructuración de las unidades anatómicas.

– *Reparación del tercio medio*: la reparación del tercio medio debe ser realizada de forma muy cuidadosa, prestando especial atención a asimetrías, colapsos y a una correcta transición entre hueso y cartílago, para evitar escalones e irregularidades en la *keystone área*<sup>7</sup>. Según la evaluación previa realizada y la firmeza de los cartílagos, se puede optar por el uso de *autospreader flaps*, *spreader grafts* bilaterales, unilaterales o una combinación de estos. La fijación de estos injertos es realizada mediante puntos de colchonero horizontales con vicryl 5/0 o monocryl 5/0, con un mínimo de 3 puntos por injerto. El uso de cartílago raspado mezclado con L-PRF líquido forma una pasta maleable la cual es una excelente opción para camuflar o rellenar pequeños defectos que aparezcan en el área de trabajo.

– *Trabajo de punta*: el uso de suturas (intradomales, interdomales, retrodomales y *spanning*) son esenciales a la hora de crear una nariz con una proyección adecuada, refinada y con la rotación necesaria<sup>10,11</sup>. En los casos en que sea necesario, se pueden añadir injertos tipo onlay para aumentar la proyección y enfatizar el ángulo del supratip. Todas las suturas realizadas en la punta se realizan con material absorbible principalmente (vicryl 5/0, 6/0 y monocryl 5/0). El uso de injertos para aumentar la estabilidad resulta crucial en el trabajo de la punta, ya que debemos asegurar la estabilidad a largo plazo. En nuestra experiencia, hemos encontrado que el uso de los injertos de extensión septales resultan más fiables a la hora de conseguir una proyección y, sobre todo, rotación óptimas, en comparación con el strut columelar flotante, coincidiendo con lo expuesto por Rohrich y cols.<sup>15</sup>. Igualmente, el uso de técnicas de tensado de la crura lateral<sup>16,17</sup> resultan imprescindibles para obtener una punta bien definida y estructurada. En una gran cantidad de ocasiones es necesario recurrir a técnicas de solapamiento de cruras medias y/o laterales para deproyectar la punta, siendo un paso muy frecuente en la rinoplastia de feminización<sup>18</sup>.

– *Colocación de membranas de L-PRF y reparación de ligamentos*: antes de proceder al cierre, se coloca una membrana de L-PRF cuya longitud recubra la totalidad del dorso nasal teniendo especial cuidado en hacer una correcta cobertura de la zona K, sobrepasándola cranealmente unos 4-5 mm y llegando caudalmente hasta la zona del supratip<sup>19</sup>. Por último, se procede a la reconstrucción del ligamento de Pitanguy<sup>20</sup> con una sutura de vicryl 6/0 en aquellos casos en los que se considere oportuno.

– *Cierre*: la incisión columelar es suturada mediante puntos sueltos o colchoneros de ethilon 6/0 y el resto de suturas internas con vicryl 6/0. Para finalizar, se realiza una

sutura transfixiante con múltiples pases en el septo con vicryl rapid 4/0.

– *Vendaje*: finalmente se realiza un vendaje con Micropore™ Surgical Tape (3M Europe, Diegem, Belgium) y se aplica un taponamiento anterior suave con Meroceol® (Medtronic Xomed Surgical products, Inc, Jacksonville, Florida, USA).

## RESULTADOS

Desde enero de 2013 hasta enero de 2023 se han realizado un total de 1422 rinoplastias tanto cosméticas como de feminización, con una edad media del paciente de 45 años (rango de 16-74 años). El rango de seguimiento postoperatorio va de los 2 a los 109 meses. No se han realizados reintervenciones de urgencia. El porcentaje de reintervenciones o cirugías de revisión por problemas detectados en el postoperatorio fue de 3,14 % (n = 38), siendo las causas más comunes la presencia de irregularidades en el dorso o giba residual (n = 24), falta de definición o proyección de la punta (n = 7), asimetría importante en las narinas (n = 4) y laterodesviación del eje de la pirámide nasal (n = 2). Hubo un único caso de necrosis cutánea localizada en la punta en una paciente fumadora que requirió cirugía correctiva debido a la cicatriz retráctil que se generó.

En 72 pacientes (5,95 %) se realizó una técnica de preservación dorsal, bien tipo *Push down* o bien *Let down*.

## DISCUSIÓN

Como en cualquier rinoplastia moderna, debemos garantizar un resultado predecible en el tiempo, por lo que la necesidad de proporcionar una correcta estructura resulta de especial importancia a la hora de evitar asimetrías, colapsos o desviaciones que puedan ocurrir a medio y largo plazo. De esta forma, las técnicas clásicas de rinoplastia puramente reductivas y que no proporcionan un adecuado soporte del tercio medio o de la punta, deberían ser totalmente descartadas. Por la misma razón, creemos que el abordaje de elección debe ser abierto, el cual nos permite tener un control absoluto de las estructuras osteocartilaginosas, aunque esto queda a elección del cirujano.

El uso del instrumental piezoeléctrico es de elección a la hora de efectuar las osteotomías y el trabajo de eliminación del capuchón óseo y trabajo de escultura, debido a la precisión que aporta, aunque el uso de raspas manuales, sierras manuales o escoplos aportan resultados similares en manos experimentadas.

Para mejorar la precisión de las osteotomías, hemos realizado en 30 pacientes unas guías de corte customizadas 3D a través de modelos estereolitográficos, las cuales fueron usadas para aumentar la precisión y simetría. Recientemente vamos a implementar esta tecnología sistemáticamente a todas nuestras pacientes que se vayan a someter a cirugía de feminización nasal. Dichas guías de corte se emplearon para realizar osteotomías laterales, medias y oblicuas. El uso de PRF en rinoplastia está poco estudiado, empleándose fundamentalmente en su forma líquida y mezclada con chips de cartílago fundamentalmente para aumento de dorso nasal<sup>18,21</sup>, aunque Gode y cols. publicaron el uso de membranas de fibri-

na para favorecer la adaptación de la piel en la región del supratip<sup>19</sup> con resultados esperanzadores. En nuestra experiencia (345 pacientes) el postoperatorio inmediato tras el uso de membranas de L-PRF junto con PRF líquido es muy favorable, aunque son necesarios estudios a largo plazo que confirmen estas sospechas.

## CONCLUSIONES

La cirugía de rinoplastia es un procedimiento que el cirujano maxilofacial debe saber manejar como parte inherente de nuestra especialidad, fundamentalmente en el contexto no solo de cirugía estética, sino también de la cirugía ortofacial y secuelas de traumatismos. El abordaje abierto nos permite poder identificar de forma clara la deformidad, por lo que su corrección será más precisa y la realización de una técnica estructurada nos permite obtener unos resultados consistentes en el largo plazo.

El uso de instrumental piezoeléctrico ayuda a realizar el trabajo de partes óseas con mayor precisión, aunque no es imprescindible, así como el empleo del TAC 3D, que nos permite planificar la cirugía de una forma más precisa. El uso de L-PRF, aun a falta de estudios más específicos y detallados, puede ser de utilidad a la hora de realizar camuflajes de pequeñas irregularidades en el dorso y favorecer el proceso de cicatrización.

## CONFLICTO DE INTERESES

Los autores declaran no tener ningún conflicto de intereses.

## FINANCIACIÓN

La presente investigación no ha recibido ayudas específicas provenientes de agencias del sector público, sector comercial o entidades sin ánimo de lucro.

## BIBLIOGRAFÍA

- Bellinga RJ, Capitan L, Simon D, Tenorio T. Technical and Clinical Considerations for Facial Feminization Surgery With Rhinoplasty and Related Procedures. *JAMA Facial Plast Surg.* 2017;19(3):175-81. DOI: 10.1001/jamafacial.2016.1572.
- Spencer C, Gunter J. Open approach in secondary rhinoplasty. In: Rohrich RJ, Adams WP, Ahmad J, Gunter J, eds. *Dallas Rhinoplasty: Nasal Surgery by the Masters*. 3rd ed. London, England: CRC Press; 2014:775-802.
- Ilhan AE, Cengiz B, Caypinar Eser B. Double-Blind Comparison of Ultrasonic and Conventional Osteotomy in Terms of Early Postoperative Edema and Ecchymosis. *Aesthet Surg J.* 2016;36(4):390-401. DOI: 10.1093/asj/sjv260.
- Cakir B, Oreroglu AR, Dogan T, Akan M. A complete subperi-chondrial dissection technique for rhinoplasty with management of the nasal ligaments. *Aesthet Surg J.* 2012;32(5):564-74. DOI: 10.1177/1090820X12445471.
- Gerbault O, Daniel RK, Kosins AM. The Role of Piezoelectric Instrumentation in Rhinoplasty Surgery. *Aesthet Surg J.* 2016;36(1):21-34. DOI: 10.1093/asj/sjv167.
- Gerbault O, Daniel RK, Kosins AM. Response to "Comments on 'The Role of Piezoelectric Instrumentation in Rhinoplasty Surgery'". *Aesthet Surg J.* 2016;36(5):NP189. DOI: 10.1093/asj/sjw017.
- Avashia YJ, Marshall AP, Allori AC, Rohrich RJ, Marcus JR. Decision-Making in Middle Vault Reconstruction Following Dorsal Hump Reduction in Primary Rhinoplasty. *Plast Reconstr Surg.* 2020;145(6):1. DOI: 10.1097/PRS.0000000000006850.
- Kovacevic M, Riedel F, Wurm J, Bran GM. Cartilage Scales Embedded in Fibrin Gel. *Facial Plast Surg.* 2017;33(2):225-32. DOI: 10.1055/s-0037-1598184.
- Toriumi DM, Checcone MA. New concepts in nasal tip contouring. *Facial Plast Surg Clin North Am.* 2009;17(1):55-90. DOI: 10.1016/j.fsc.2008.10.001.
- Daniel RK. Rhinoplasty: open tip suture techniques: a 25-year experience. *Facial Plast Surg.* 2011;27(2):213-24. DOI: 10.1055/s-0030-1271301.
- Gruber RP, Peled A, Talley J. Mattress sutures to remove unwanted convexity and concavity of the nasal tip: 12-year follow-up. *Aesthet Surg J.* 2015;35(1):20-7. DOI: 10.1093/asj/sju016.
- Rohrich RJ, Kurkjian TJ, Hoxworth RE, Stephan PJ, Mojallal A. The effect of the columellar strut graft on nasal tip position in primary rhinoplasty. *Plast Reconstr Surg.* 2012;130(4):926-32. DOI: 10.1097/PRS.0b013e318262f3a9.
- Peck GC. The onlay graft for nasal tip projection. *Plast Reconstr Surg.* 1983;71(1):27-39. DOI: 10.1097/00006534-198301000-00007.
- Guyuron B, Jackowe D. Modified tip grafts and tip punch devices. *Plast Reconstr Surg.* 2007;120(7):2004-10. DOI: 10.1097/01.prs.0000287329.13026.1f.
- Rohrich RJ, Durand PD, Dayan E. Changing Role of Septal Extension versus Columellar Grafts in Modern Rhinoplasty. *Plast Reconstr Surg.* 2020;145(5):927e-931e. DOI: 10.1097/PRS.0000000000006730.
- Davis RE. Lateral crural tensioning for refinement of the wide and underprojected nasal tip: Rethinking the lateral crural steal. *Facial Plast Surg Clin North Am.* 2015;23:23-53. DOI: 10.1016/j.fsc.2014.09.003.
- Foulad A, Volgger V, Wong B. Lateral crural tensioning for refinement of the nasal tip and increasing alar stability: a case series. *Facial Plast Surg.* 2017;33(3):316-23. DOI: 10.1055/s-0037-1602143.
- Spiegel JH. Rhinoplasty as a Significant Component of Facial Feminization and Beautification. *JAMA Facial Plast Surg.* 2017;19(3): 181-2. DOI: 10.1001/jamafacial.2016.1817.
- Gode S, Ozturk A, Kismali E, Berber V, Turhal G. The Effect of Platelet-Rich Fibrin on Nasal Skin Thickness in Rhinoplasty. *Facial Plast Surg.* 2019;35(4):400-3. DOI: 10.1055/s-0039-1693436.
- Daniel RK, Palhazi P. The Nasal Ligaments and Tip Support in Rhinoplasty: An Anatomical Study. *Aesthet Surg J.* 2018;38(4):357-68. DOI: 10.1093/asj/sjx192.
- Gode S, Ozturk A, Berber V, Kismali E. Effect of Injectable Platelet-Rich Fibrin on Diced Cartilage's Viability in Rhinoplasty. *Facial Plast Surg.* 2019;35(4):393-6. DOI: 10.1055/s-0039-1693035.