

Caso clínico

Manifestación oral de linfoma linfoblástico de células-T: un caso inusual y desafiante

Sergio Gutiérrez Braghetto^{1*}, Pablo Navarro Wike¹ y Francisca Donoso-Hofer^{1,2}

¹Servicio de Cirugía Maxilofacial. Hospital San Juan de Dios. Santiago, Chile. ²Departamento de Cirugía Maxilofacial y Traumatología Maxilofacial. Facultad de Odontología. Universidad de Chile. Santiago, Chile

INFORMACIÓN DEL ARTÍCULO

Historia del artículo:

Recibido: 10 de mayo de 2022

Aceptado: 27 de junio de 2023

Palabras clave:

Linfoma, linfoma linfoblástico de células T, maxilofacial, diagnóstico.

R E S U M E N

Las neoplasias malignas de origen linfoide corresponden a un complejo grupo de enfermedades cuyo diagnóstico es complicado, ya que requiere la aplicación de pruebas inmunohistoquímicas, un exhaustivo análisis por parte del equipo histopatológico, así como también una muestra representativa del tejido a examinar. Se presenta el caso de un paciente previamente diagnosticado con linfoma no-Hodgkin estirpe T, con manifestación clínica en cavidad oral, el cual presentó una mala respuesta al esquema quimioterapéutico inicial. Debido al fracaso terapéutico, se solicitaron nuevas biopsias y análisis inmunohistoquímicos, siendo la muestra de cavidad oral la que confirma el diagnóstico, esta vez acertado, de linfoma linfoblástico de células T. Se modifica el esquema terapéutico a uno de mayor intensidad, logrando una evolución favorable de la enfermedad. El presente artículo corresponde al primer caso de linfoma linfoblástico de células T con localización en maxilar superior reportado en la literatura. Se recalca la dificultad diagnóstica de los variados tipos de linfomas y destaca la importancia de los exámenes complementarios para lograr un correcto diagnóstico y manejo de esta patología.

Oral manifestation of T-cell lymphoblastic lymphoma: an unusual and challenging case

A B S T R A C T

Malignant neoplasms of lymphoid origin correspond to a complex group of diseases whose diagnosis is difficult since it requires the application of immunohistochemical tests, an exhaustive analysis by the histopathological team as well as a representative sample of the tissue to be examined. We present the case of a patient previously diagnosed with non-

Keywords:

Lymphoma, T cell lymphoblastic lymphoma, maxillofacial, diagnosis.

*Autor para correspondencia:

Correo electrónico: sgutierrezbraghetto@gmail.com (Sergio Gutiérrez Braghetto).

<http://dx.doi.org/10.20986/recom.2023.1448/2023>

1130-0558/© 2023 SECOM CyC. Publicado por Inspira Network. Este es un artículo Open Access bajo la licencia CC BY-NC-ND (<http://creativecommons.org/licenses/by-nc-nd/4.0/>).

Hodgkin's lymphoma type T, with clinical manifestation in the oral cavity, who presented a poor response to the initial chemotherapeutic scheme. Due to the therapeutic failure, new biopsies and immunohistochemical analysis were requested, being the oral cavity sample the one that confirmed the diagnosis, this time correctly, of T-cell lymphoblastic lymphoma, thus modifying the initial therapeutic scheme to one of greater intensity, achieving a favorable evolution of the disease. The present article corresponds to the first case of T-cell lymphoblastic lymphoma with maxillary location reported in the literature. It emphasizes the diagnostic difficulty of the different types of lymphomas and highlights the importance of complementary examinations to achieve a correct diagnosis and management of this pathology.

We believe that this new, relatively simple technique can be an alternative to complex surgeries that involve the use of complicated bone grafts, with the consequent savings in time and morbidity for patients who associate maxillary hypoplasia and edentulism with severe bone atrophy.

INTRODUCCIÓN

El linfoma linfoblástico de células T es una neoplasia maligna de origen linfoide, proveniente de células T precursoras o inmaduras. Esta patología corresponde a un subtipo de linfoma no-Hodgkin, el cual representa el 2 % del total de linfomas de células T y B, afectando principalmente a pacientes pediátricos y a hombres jóvenes con una edad media de 20 años¹⁻³.

El año 2017, en la última actualización de la clasificación de tumores hematopoyéticos y linfoides de la OMS, esta patología fue catalogada como una entidad única entre el linfoma y la leucemia linfoblástica de células T^{4,5}, diferenciadas exclusivamente por el grado de compromiso presente en la médula ósea. El diagnóstico de linfoma linfoblástico es establecido cuando existe menos de un 25 % de infiltración de linfoblastos en la médula ósea⁴.

El linfoma linfoblástico de células T puede presentarse de manera extranodal en un 40 % de los casos, aproximadamente. Sin embargo, su manifestación en la cavidad oral es muy poco común, existiendo escasos reportes en la literatura^{1,6}.

El propósito de este artículo es presentar y discutir un caso clínico infrecuente de linfoma linfoblástico de células T, siendo el primer caso reportado en la literatura con localización en maxilar superior, de difícil diagnóstico.

CASO CLÍNICO

Paciente de sexo masculino, de 38 años, sin antecedentes mórbidos relevantes o alergias conocidas, es derivado al Servicio de Cirugía Maxilofacial del Hospital San Juan de Dios con el previo diagnóstico de linfoma no-hodgkin estirpe T. El paciente fue referido para una nueva evaluación y estudio anatomopatológico de la lesión presente en cavidad oral debido a una mala respuesta al esquema quimioterapéutico inicial.

Al examen físico e imagenológico del paciente se identificaron 3 lesiones:

1. Masa neoplásica mayor a 10 cm ubicada en la región mediastínica.
2. Tumor único, unilateral, asintomático, ubicado en vestíbulo maxilar derecho, mayor a 3 cm, de márgenes definidos y regulares, cubierto por mucosa eritematosa de base sésil, superficie lisa, brillante y de consistencia blanda (Figura 1).
3. Lesión hiperdensa invadiendo a la región infraorbitaria derecha de forma irregular y límites netos, de 27,05 mm de diámetro mayor que adelgaza y erosiona corticales. (Figura 2).

En una primera instancia se realizó la biopsia de médula ósea con un resultado de infiltración de linfoblastos menor al 25 %, mientras que la biopsia obtenida de la masa mediastínica

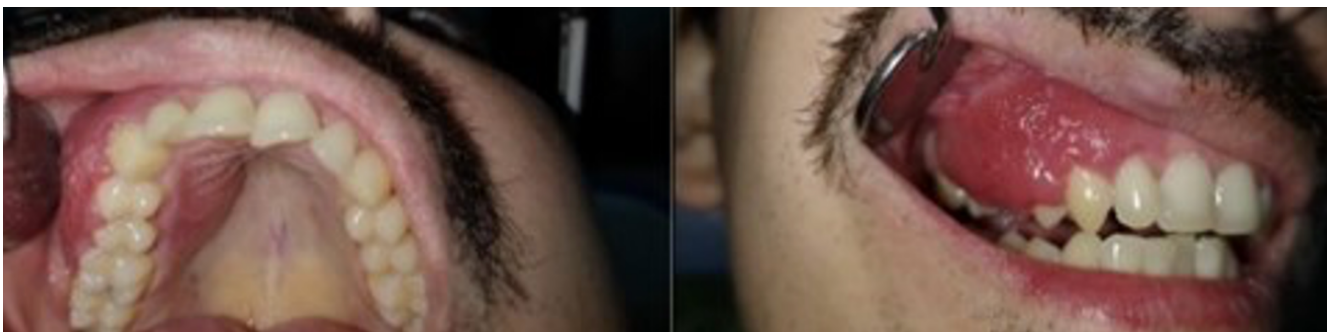


Figura 1. Fotografías intraorales. Se observa lesión tumoral en región maxilar superior derecha de base sésil, bien definida, recubierta por mucosa eritematosa.

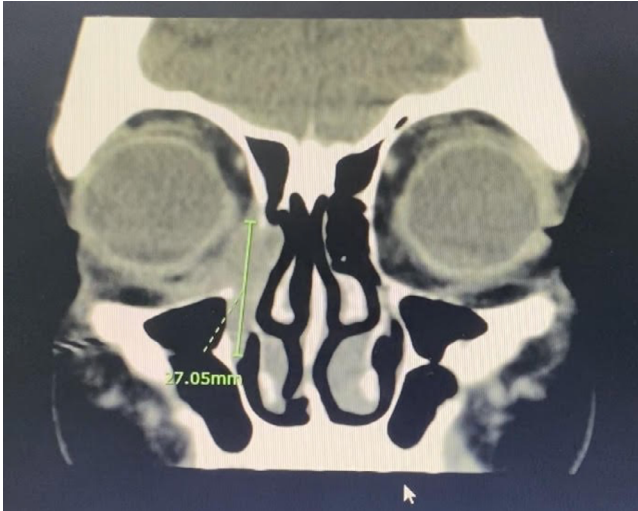


Figura 2. Corte coronal en tomografía axial computarizada (TAC), invasión de la lesión a región infraorbitaria derecha de 27,05 mm de diámetro mayor.

anterior informaba un proceso linfoproliferativo de células T de alto grado, por lo cual se inició el tratamiento quimioterapéutico con tres ciclos de protocolo CHOP-E (ciclofosfamida, doxorubicina, vincristina, etopósido, prednisona), bajo el diagnóstico de linfoma no-Hodgkin estirpe T.

Al tercer ciclo de quimioterapia se decidió reevaluar el caso por mala respuesta al tratamiento, por lo cual se solicitaron nuevas biopsias de médula ósea, masa mediastínica anterior

y lesión de cavidad oral con nuevos biomarcadores (Tabla I). El estudio inmunohistoquímico de la muestra intraoral resultó positivo para los marcadores TdT, CD99 y GATA3 y negativo para los marcadores, CD20, CD10, CD1A, PAX-5 (Figura 3), confirmando el diagnóstico de linfoma linfoblástico de células T, por lo cual se inició un nuevo esquema quimioterapéutico denominado HYPERCVAD (ciclofosfamida, vincristina, doxorubicina, dexametasona).

Actualmente, el paciente ha completado ocho ciclos del protocolo de quimioterapia HYPERCVAD establecido, en el cual se puede observar un resultado favorable con regresión de la lesión presente en cavidad oral (Figura 4).

Tabla I. Comparación biomarcadores de biopsia mediastinal con diagnóstico linfoma no-Hodgkin estirpe T y biopsia cavidad oral con diagnóstico linfoma linfoblástico de células T.

Tipo de muestra	Biopsia mediastino	Biopsia cavidad oral
Biomarcadores	CD-45 +	CD-45 +
	CD-3 +	CD-3 +
	CD-4 +	CD-4 +
	CD-7 +	CD-7 +
	CD-8 +	CD-8 +
	CD-56 + (difuso)	CD-56 -
	GATA-3 + (débil)	GATA-3 +

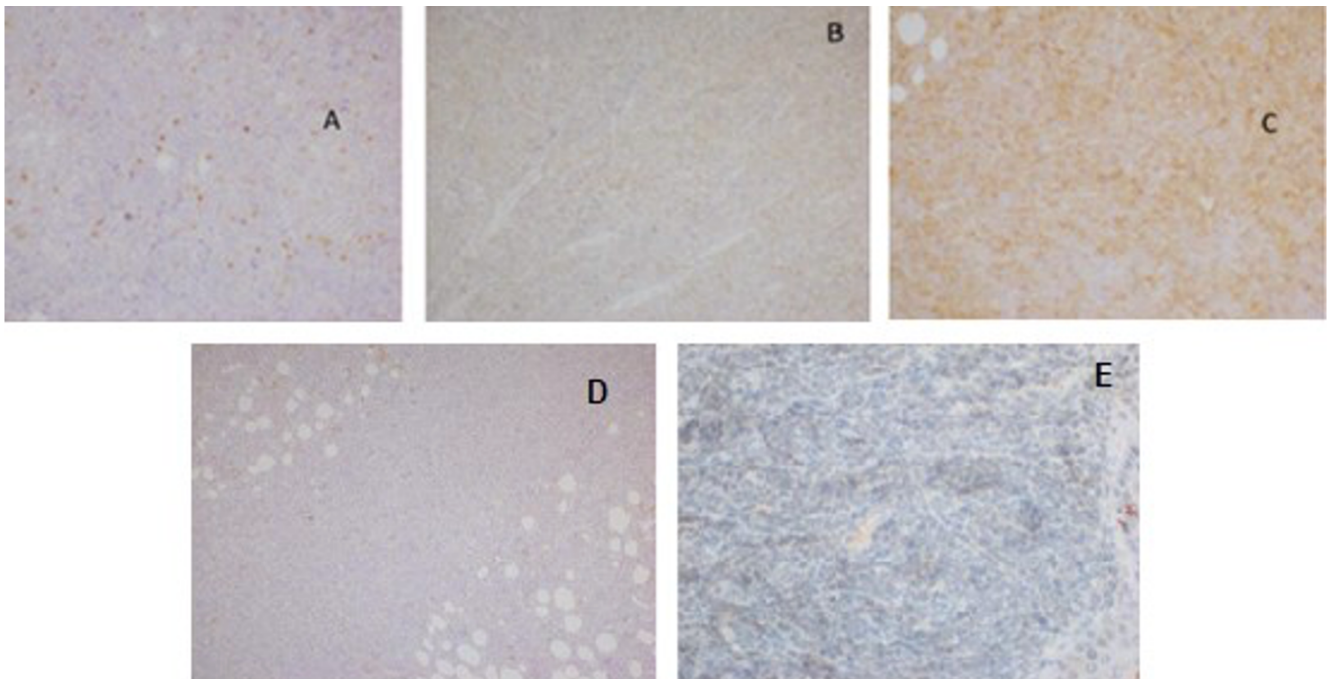


Figura 3. Fénica inmunohistoquímica. A: marcador TdT +. B: marcador GATA +. C: marcador CD99 +. D: marcador CD10 -. E: marcador CD1A -.

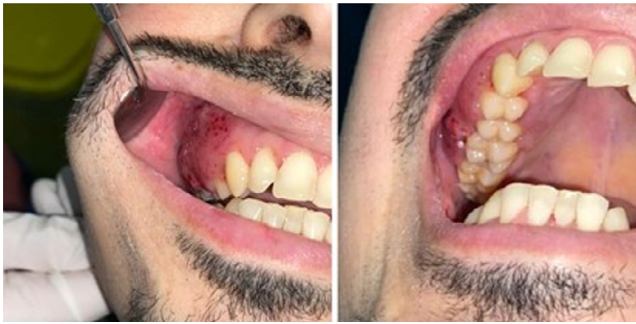

Figura 4. Fotografías intraorales. Se observa lesión en remisión posterior a 8 ciclos de quimioterapia con protocolo HYPERCVAD.

DISCUSIÓN

El diagnóstico de estas lesiones al requerir de estudios específicos es difícil. El diagnóstico diferencial entre los tipos de linfomas radica exclusivamente en el análisis histológico de la lesión, por lo que su identificación temprana permitirá instaurar una terapia a tiempo². En este caso, al no emplearse los biomarcadores necesarios para este subtipo de linfoma, resultó en un retraso en la instalación de tratamiento adecuado, afectando al pronóstico de la enfermedad.

Los linfomas no-Hodgkin se caracterizan por una proliferación descontrolada de células T, B o Natural Killer, lo cual explica sus variadas clasificaciones, entre las cuales se encuentra el linfoma linfoblástico de células T, definido como una expansión clonal de linfocitos T inmaduros o precursores, el cual representa aproximadamente al 2 % del total de manifestaciones clínicas de los linfomas no-Hodgkin^{1,4}.

Clínicamente, el linfoma linfoblástico de células T se presenta como una masa voluminosa mediastínica con síntomas de dificultad respiratoria, con poca infiltración en la médula ósea, al igual que en el presente caso. No obstante, destaca la manifestación extranodal a nivel intraoral, la cual es extremadamente inusual en estos tipos de lesiones. Son generalmente los linfomas linfoblásticos de células B, los cuales tienen presentaciones extranodales. Sin embargo, la presentación clínica de nuestro paciente, comparada con los escasos reportes en la literatura, son coincidentes^{3,7-9}.

Existen tres casos reportados en la literatura sobre esta patología a nivel maxilofacial. Todos se presentaron en mandíbula, por lo que la localización en maxilar superior de nuestro paciente es el primer caso reportado en esta ubicación. Complementando, en los reportes publicados, imagenológicamente el linfoma linfoblástico de células T en región maxilofacial, se describe como una lesión radiolúcida/hiperdensa, irregular, que erosiona y/o perfora corticales, pudiendo afectar a estructuras vitales adyacentes, coincidiendo con las características de nuestro paciente^{1,7-9}.

El gold estándar para el diagnóstico de esta patología es la prueba inmunohistoquímica, la cual busca un patrón linfocitario específico para poder llegar a un diagnóstico certero. Microscópicamente, los resultados inmunohistoquímicos del presente caso se contradicen con los reportes en la literatura,

donde el biomarcador TdT positivo es fundamental para el diagnóstico de linfocitos precursores y el CD99 y GATA3 positivos, para linfocitos T. Teniendo en cuenta que los marcadores, CD20, CD10, CD1A, PAX-5 negativos, descartan la presencia de linfocitos B, al igual que en nuestro paciente^{7,10}.

Actualmente, la terapia estándar para el tratamiento de esta patología implica profilaxis del SNC y protocolos intensivos de quimioterapia similares a los utilizados para el tratamiento de leucemia, el cual incluye el uso de múltiples fármacos, tales como el metotrexato, prednisona, ciclofosfamida, vincristina, citarabina, elspar, etopósido, tioguanina, nitrosoureas y antraciclinas. En el presente caso, se utilizó para la quimioterapia un régimen HYPERCVAD, la cual según la literatura establece una terapia intensiva reciente para el tratamiento de neoplasias de células T inmaduras, lo que ha mejorado significativamente el pronóstico de esta enfermedad, logrando supervivencias generales a largo plazo en el rango de un 80 % a 95 %⁷.

Por lo tanto, el no tener respuesta favorable al tratamiento inicial y al solicitar los nuevos biomarcadores en la biopsia de cavidad oral posterior al fracaso terapéutico, resultó fundamental para lograr el diagnóstico preciso de esta patología, reconociendo al TdT intracelular en los linfocitos inmaduros presentes en la lesión, el cual permitió diferenciar el diagnóstico de linfoma no-Hodgkin estirpe T previamente establecido.

Al igual que en la literatura, recalamos la dificultad diagnóstica que presentan los linfomas y con mayor razón con presentaciones muy poco comunes, como lo es la cavidad oral, lo que hace imprescindible conocer las distintas técnicas histológicas para su diagnóstico preciso y precoz, y así tener un mejor pronóstico al tratamiento empleado^{1,10}.

En conclusión, el linfoma linfoblástico de células T es una neoplasia maligna muy poco común y su presentación en cavidad oral es extremadamente infrecuente. El presente caso de difícil diagnóstico constituye el primer reporte de esta patología con localización en maxilar superior descrito en la literatura. La dificultad diagnóstica de esta enfermedad radica en que su manifestación clínica intraoral es similar en las diversas subclasificaciones de los linfomas, por lo que un correcto estudio inmunohistoquímico inicial es fundamental para lograr el diagnóstico temprano y así instaurar el protocolo terapéutico ideal, mejorando el pronóstico de la enfermedad y aumentando la sobrevida de nuestros pacientes.

CONSENTIMIENTO INFORMADO

Se obtuvo el consentimiento del paciente.

FUENTES DE FINANCIACIÓN

La presente investigación no ha recibido ayudas específicas provenientes de agencias del sector público, sector comercial o entidades sin ánimo de lucro.

BIBLIOGRAFÍA

1. Sánchez Romero C, Pontes HAR, Pontes FSC, Rocha AC, Carlos R, Rendón JC, et al. Acute lymphoblastic leukemia/lymphoma

- of the oral and maxillofacial region. *Oral Surg Oral Med Oral Pathol Oral Radiol*. 2018;126(2):152-64. DOI: 10.1016/j.oooo.2018.01.010.
2. Bassan R, Maino E, Cortelazzo S. Lymphoblastic lymphoma: an updated review on biology, diagnosis, and treatment. *Eur J Haematol*. 2016;96(5):447-60. DOI: 10.1111/ejh.12722.
 3. Cortelazzo S, Ferreri A, Hoelzer D, Ponzoni M. Lymphoblastic lymphoma. *Crit Rev Oncol Hematol*. 2017;113:304-17. DOI: 10.1016/j.critrevonc.2017.03.020.
 4. Luca DC. Update on Lymphoblastic Leukemia/Lymphoma. *Clin Lab Med*. 2021;41(3):405-16. DOI: 10.1016/j.cll.2021.04.003.
 5. Kroeze E, Loeffen JLC, Poort VM, Meijerink JPP. T-cell lymphoblastic lymphoma and leukemia: different diseases from a common premalignant progenitor? *Blood Adv*. 2020;4(14):3466-73. DOI: 10.1182/bloodadvances.2020001822.
 6. De Arruda JAA, Schuch LF, Conte Neto N, de Souza LL, Rodrigues-Fernandes CI, Abreu LG, et al. Oral and oropharyngeal lymphomas: A multi-institutional collaborative study. *J Oral Pathol Med*. 2021;50(6):603-12. DOI: 10.1111/jop.13211.
 7. Dalirsani Z, Ghazi A. T-cell Lymphoblastic Lymphoma in the Maxilla and Mandible of a Child: A Rare Case Report. *J Clin Diagn Res*. 2015;9(6):ZD22-4. DOI: 10.7860/JCDR/2015/11559.6087.
 8. Goutzani L, Apostolidis J, Giatra C, Chrysomali E, Deskos D. A case of systemic precursor T-cell lymphoblastic lymphoma presenting with single tooth mobility. *SAGE Open Med Case Rep*. 2020;8:2050313X20927961. DOI: 10.1177/2050313X20927961.
 9. Wolvius EB, van der Valk P, Baart JA, Schouten-van Meeteren NY, van der Waal I. T-cell lymphoblastic lymphoma of the lower jaw in a young child: a case report. *Oral Surg Oral Med Oral Pathol Oral Radiol Endod*. 1996;82(4):434-6. DOI: 10.1016/s1079-2104(96)80310-6.
 10. Cox DP, Treseler P, Dong R, Jordan RC. Rare oral cavity presentation of a B-cell lymphoblastic lymphoma. A case report and review of the literature. *Oral Surg Oral Med Oral Pathol Oral Radiol Endod*. 2007;103(6):814-9. DOI: 10.1016/j.tripleo.2005.11.037.