

Caso clínico

Enfermedad de Kimura en paciente no asiática

Margit Singer¹, Olivia Margarita Sánchez Concepción¹, Antonio Fernández Gómez²
y Javier Fernández-Palacios¹

¹Servicio de Cirugía Plástica, Estética y Reparadora. Hospital Universitario de Gran Canaria Doctor Negrín. Las Palmas de Gran Canaria, España. ²Servicio de Anatomía Patológica. Hospital Universitario de Gran Canaria Doctor Negrín. Las Palmas de Gran Canaria, España

ARTICLE INFORMATION

Article history:

Received: 18 de junio de 2023

Accepted: 10 de octubre de 2023

Palabras clave:

Enfermedad de Kimura, eosinofilia, linfadenopatías, elevación IgE, masa cervicofacial.

Keywords:

Kimura disease, eosinophilia, lymphadenopathy, IgE, cervicofacial mass.

R E S U M E N

La enfermedad de Kimura es un trastorno inflamatorio benigno poco frecuente, de etiología desconocida y que afecta principalmente a sujetos de origen asiático. Clínicamente se manifiesta como masas subcutáneas, indoloras, sobre todo en la zona de cabeza y el cuello. Suele acompañarse de linfadenopatías, y aumento de los niveles de eosinófilos e IgE en sangre periférica. Se presenta un caso de enfermedad de Kimura, diagnosticado en una mujer caucásica tras la exéresis-biopsia de una masa mandibular de gran tamaño. Describir esta patología ayudará a incluir la misma en el diagnóstico diferencial de masas, sobre todo a nivel cervico-facial, favoreciendo así su adecuado manejo diagnóstico-terapéutico.

Kimura's disease in a non-asian patient

A B S T R A C T

Kimura's disease is a rare benign inflammatory disorder of unknown etiology that mainly affects individuals of Asian origin. Clinically it manifests as subcutaneous, painless masses, especially in the head and neck area. It is usually accompanied by lymphadenopathies and an increase in eosinophil and IgE levels in peripheral blood. A case of Kimura's disease is presented, diagnosed in a Caucasian woman after the excision-biopsy of a large mandibular mass. Describing this pathology will help to include it in the differential diagnosis of masses, especially at the cervico-facial area, thus favoring its adequate diagnostic-therapeutic management.

*Correspondence:

E-mail: dramargitsinger@gmail.com (Margit Singer).

<http://dx.doi.org/10.20986/recom.2023.1456/2023>

1130-0558/© 2023 SECOM CyC. Publicado por Inspira Network. Este es un artículo Open Access bajo la licencia CC BY-NC-ND (<http://creativecommons.org/licenses/by-nc-nd/4.0/>).

INTRODUCCIÓN

La enfermedad de Kimura es una patología inflamatoria crónica de etiología desconocida que se manifiesta característicamente como la tríada de masas indoloras subcutáneas a nivel de cara y cuello, eosinofilia tisular y en sangre periférica y elevación sérica de la inmunoglobulina E¹. A nivel sistémico no suele producir sintomatología². Aunque afecta primordialmente a varones asiáticos jóvenes, en la segunda y tercera década de la vida, se han descrito casos esporádicos en caucásicos³. Se trata de una patología rara con solo 200 casos descritos en la literatura a nivel mundial hasta septiembre de 2020⁴.

El diagnóstico diferencial es principalmente con la hiperplasia angioliñoide con eosinofilia (HALE), un raro trastorno vasoproliferativo de origen desconocido que se presenta como nódulos o pápulas cutáneas rojizas, sobre todo en la región cérvico-facial. Antiguamente se consideraba que eran variedades de una misma enfermedad, pero además de diferir histológicamente, al contrario que la enfermedad de Kimura, esta entidad no se acompaña de adenopatías ni de elevación sérica de IgE y la eosinofilia solamente está presente en aproximadamente un 20 % de los casos².

CASO CLÍNICO

En nuestro caso se trata de una paciente de nacionalidad española, sin antepasados extranjeros, de 44 años, que acude a la consulta externa de cirugía plástica y reparadora de nuestro hospital por gran masa mandibular derecha indolora de larga evolución. Inicialmente detectada cuando la paciente contaba con 27 años, la tumoración fue desarrollando un cre-

cimiento progresivo con importante afectación psicosocial acompañante (Figura 1A). No contaba clínica sistémica asociada ni otros antecedentes personales de interés. Se realizaron varias biopsias sin signos de malignidad y con tejido fibroadiposo abundante como único hallazgo. A la exploración física de la paciente se palpaba masa de aproximadamente 9 cm en zona mandibular derecha de consistencia fibrosa, adherida a planos profundos, así como algunas adenopatías. No se palparon tumoraciones ni adenopatías a otros niveles y la exploración oral fue normal. En la resonancia magnética se objetivó lesión ocupante de espacio, subcutánea, de 8 x 5 x 7 cm, caudal al arco cigomático, en vertiente anteroexterna del masetero, celda parotídea y extensión submandibular interrumpiendo el platismo, acompañada de múltiples adenomegalias (Figura 1B). Se decide realización de biopsia excisional de la masa bajo anestesia general con abordaje amplio preauricular (tipo ritidectomía) con prolongación medial submandibular. En el quirófano se objetivó gran conglomerado fibroso adherido con adenopatías que se extirpa en bloque, respetándose las ramas del nervio facial (Figura 2). El diagnóstico histopatológico fue compatible con la enfermedad de Kimura (Figura 3). Al completar el estudio sistémico se confirmó eosinofilia y elevación sérica de IgE, lo cual apoyó el diagnóstico de esta rara enfermedad. En el caso de nuestra paciente cursó sin compromiso de la función renal ni proteinuria.

Nuestra paciente se reintervino para completar la resección de la masa persistente en zona submandibular y el exceso dermocutáneo residual, y está pendiente de valorar tratamiento médico adyuvante, aunque de momento se ha descartado por ausencia de clínica. No ha presentado parálisis facial ni otras complicaciones y hasta el momento actual no ha presentado recidiva de la tumoración, consiguiendo una importante mejoría de su calidad de vida (Figura 4).

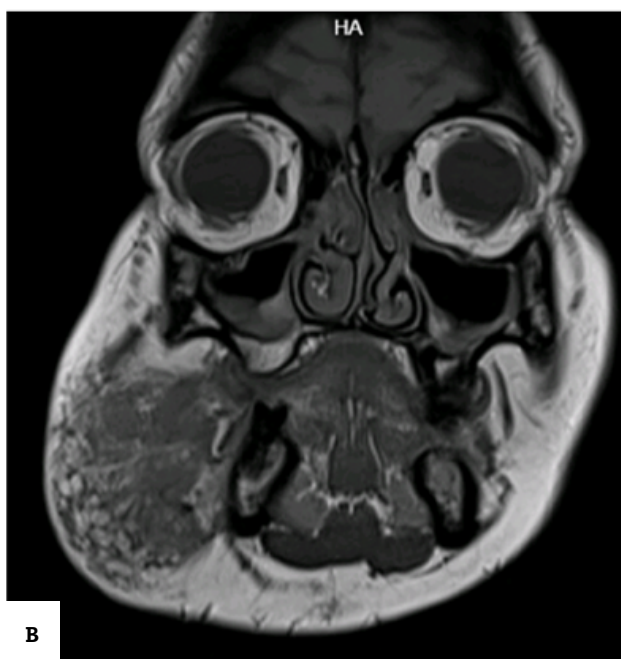
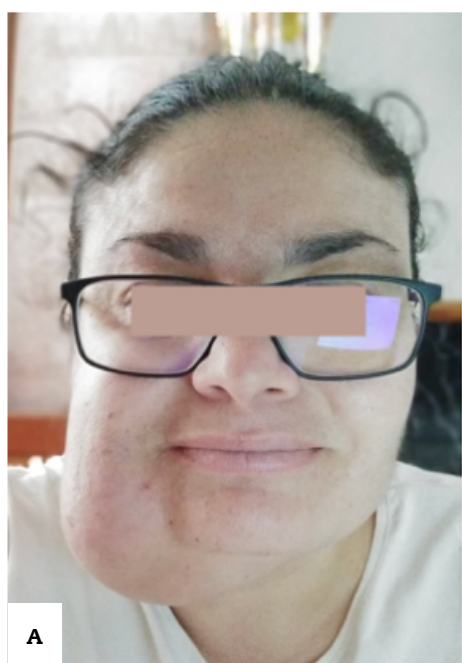
Figura 1.

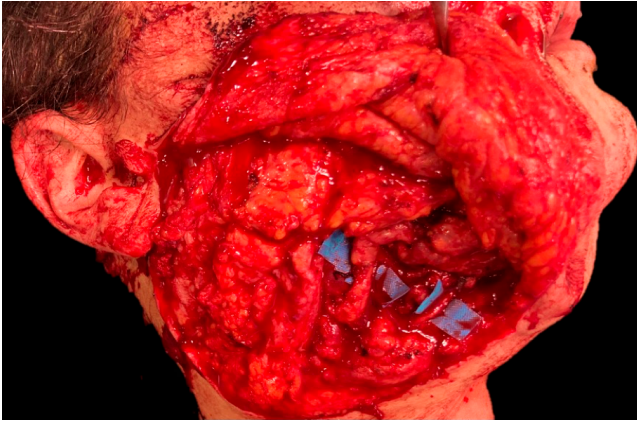


Figura 2.

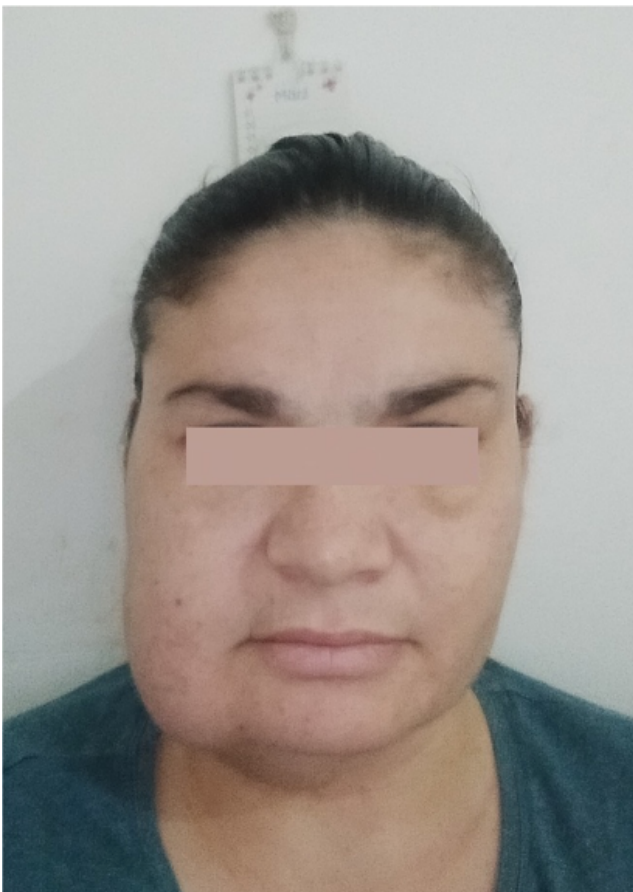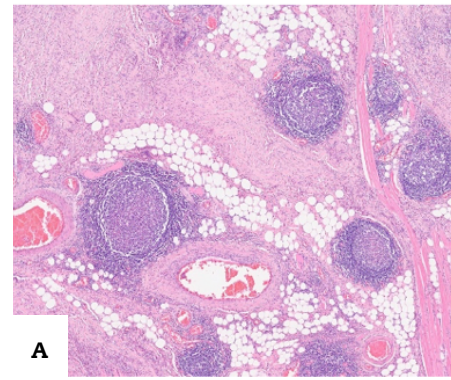


Figura 4.

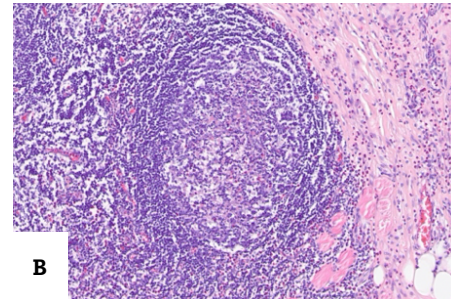
La paciente fue informada tanto de los procedimientos como de la publicación de este caso por su especial interés científico, aceptó y firmó los respectivos consentimientos.

DISCUSIÓN

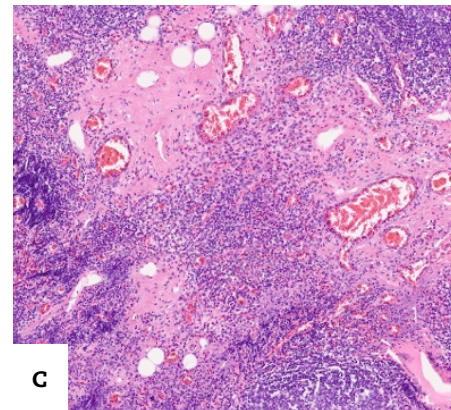
La enfermedad de Kimura fue definida histopatológicamente en 1948 en pacientes asiáticos⁵, aunque ya había sido des-



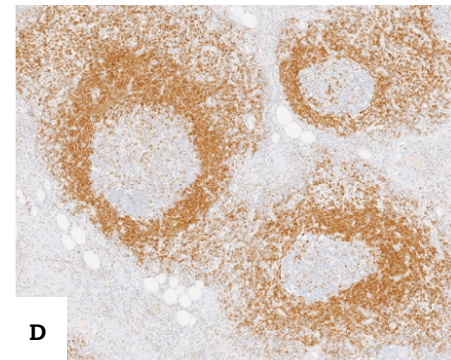
A



B



C



D

Figura 3. A: (HE, x 2) hiperplasia folicular asociada a proliferación vascular de vasos calibre medio y pequeño en un fondo de fibrosis. B: (HE, x10) folículo linfoide secundario y tejido conjuntivo con proliferación vascular. Destaca el infiltrado eosinófilico en toda la imagen. C: (HE, x4) proliferación de vasos tortuosos de medio y pequeño calibre, con infiltrado linfocitario abundante rico en eosinófilos. D: (Bcl-2, x4) tinción inmunohistoquímica de bcl-2 correspondiente a un folículo reactivo. El centro germinal es negativo y hay positividad en el manto folicular.

crita en la literatura en 1937⁶. Al tratarse de una patología con una incidencia muy baja (menos de 300 casos descritos a nivel mundial) supone un verdadero reto diagnóstico-terapéutico⁷. Epidemiológicamente se presenta característicamente en varones asiáticos de edad media y como masas subcutáneas y adenopatías en el área cérvico-facial, simulando muchas veces un proceso neoplásico³.

La rareza de nuestro caso reside en que, al contrario de lo que se suele describir en la literatura como característico de la enfermedad de Kimura, se trata de una mujer española y en la cuarta década de su vida.

Aunque suele tratarse de un proceso localizado, a nivel sistémico se han comunicado pacientes con afectación cutánea tipo urticaria o eczema³, aunque la asociación más frecuente se da con patología renal en forma de síndrome nefrótico o diferentes tipos de glomerulonefritis, generalmente sin repercusión clínica en el momento del diagnóstico³.

Los hallazgos de laboratorio más constantes son la eosinofilia y la elevación de la IgE, como en el caso de nuestra paciente, pero en la literatura hay casos descritos sin estas alteraciones analíticas¹.

Las pruebas de imagen se consideran útiles para planificar el tratamiento quirúrgico de forma minuciosa, pero no son específicas. La amplia mayoría de las veces el diagnóstico no se realiza hasta después de la exéresis y el análisis histopatológico de la pieza, siendo la citología generalmente inespecífica^{3,5}.

El examen clínico y el análisis histológico son fundamentales para el diagnóstico diferencial con otras entidades como la enfermedad de Castleman, la granulomatosis de Churg Strauss, el linfoma de Hodgkin, las linfadenitis parasitarias y, sobre todo, la hiperplasia angiofolicular con eosinofilia. En la enfermedad de Kimura típicamente se ven afectados los ganglios formándose pseudotumores fibroinflamatorios, con hiperplasia de folículos germinales, fibrosis intersticial e infiltración tisular eosinófila³.

La etiología de esta enfermedad aún está por determinar, aunque se postula que se trata de un proceso autoinmune y/o alérgico en respuesta a un estímulo aún desconocido. Entre las causas desencadenantes se han barajado infecciones y traumatismos, aunque no se ha podido establecer ninguno de ellas de forma consistente⁷.

No hay un consenso sobre la actitud terapéutica ideal, pero la mayoría de los autores coinciden en que el manejo es la combinación médico-quirúrgica^{8,9}. El tratamiento quirúrgico aislado ha demostrado una recurrencia de hasta el 100 %, pero de forma combinada con corticoterapia se reduce al 37,5 %⁸. Muchas veces es necesaria una extirpación quirúrgica seriada dado el gran tamaño de las masas para conseguir un resultado óptimo. También se describe una reducción significativa en combinación con radioterapia a dosis bajas⁹ y recientemente con fármacos inmunomoduladores como el mepolizumab¹⁰.

A pesar de la tendencia a recurrir, el pronóstico de la enfermedad de Kimura es bueno, ya que no se han descrito casos de malignización en la literatura hasta ahora.

Aun así, se recomienda un seguimiento clínico de estos pacientes a largo plazo, con análisis de orina y de sangre rutinarios, para detectar recurrencias y vigilar si aparece patología renal asociada.

En conclusión, se trata de un trastorno inflamatorio benigno poco frecuente, siendo la mayoría de los casos que se pueden encontrar en la literatura de varones asiáticos en edad media. Es importante publicar estos casos para tener en cuenta esta patología en el diagnóstico diferencial de masas de cabeza y cuello que podrían ser confundidas con patología maligna, sobre todo, si la tumoración se acompaña de eosinofilia y elevación de la IgE sérica. También es fundamental para poder establecer un abordaje terapéutico unánime a través de los resultados comunicados, ya que hasta ahora el manejo de esta patología no está claramente definido.

BIBLIOGRAFÍA

1. Kumar V, Mittal N, Huang Y, Balderracchi J, Zheng HX, Li Z, et al. A case series of Kimura's disease: a diagnostic challenge. *Ther Adv Hematol.* 2018;9(7):207-11. DOI: 10.1177/2040620718780370.
2. Zou A, Hu M, Niu B. Comparison between Kimura's disease and angiolymphoid hyperplasia with eosinophilia: case reports and literature review. *J Int Med Res.* 2021;49(9):3000605211040976. DOI: 10.1177/03000605211040976.
3. López-Arcas Calleja JM, Martínez Iturriaga T, Patrón Romero M, María Martínez G de, González Martín-Moro J, Castillo JL del. La enfermedad de Kimura: comunicación de un caso en un varón caucásico y revisión de la literatura. *Rev Esp Cir Oral Maxilofac.* 2006;28(6):353-8. DOI: 10.4321/S1130-05582006000600005
4. Farooqui F, Rehman I, Waseem S, Ullah I, Jehan M, Asghar MS. Kimura's disease and its masquerade with a malignancy: A case report. *Ann Med Surg.* 2022;78:103864. DOI: 10.1016/j.amsu.2022.103864.
5. Kimura T, Yoshimura S, Ishikawa E. On the Unusual Granulation Combined with Hyperplastic Changes of Lymphatic Tissues. *Trans Soc Pathol Jpn.* 1948;37:179-80.
6. Kim HT, Szeto C. Eosinophilic hyperplastic lymphogranuloma: comparison with Mickulicz's disease. *Chin Med J.* 1937;23:699.
7. Dhingra H, Nagpal R, Baliyan A, Alva SR. Kimura disease: case report and brief review of literature. *Med Pharm Rep.* 2019;92(2):195-9.
8. Fan L, Mo S, Wang Y, Zhu J. Clinical, Pathological, Laboratory Characteristics, and Treatment Regimens of Kimura Disease and Their Relationships With Tumor Size and Recurrence. *Front Med.* 2021;8:720144. DOI: 10.3389/fmed.2021.720144.
9. Ye P, Ma DQ, Yu GY, Gao Y, Peng X. Comparison of the efficacy of different treatment modalities for Kimura's disease. *Int J Oral Maxillofac Surg.* 2017;46(3):350-4. DOI: 10.1016/j.ijom.2016.08.013.
10. Kinoshita M, Ogawa Y, Onaka M, Shimada S, Kawamura T. Mepolizumab-responsive Kimura disease. *J Allergy Clin Immunol Pract.* 2021;9(7):2928-30. DOI: 10.1016/j.jaip.2021.02.049.