



Caso clínico

Pseudoaneurisma de la arteria facial como complicación de un absceso parafaríngeo. Presentación de un caso y revisión de la literatura

Adrián Alberto Cardín Pereda¹, Melanie Azkona Cárdenas¹, Gorka Arenaza Choperena², Eñaut Garmendia Lopetegui², Amaya Vicuña San Sebastián¹ y Javier Martín Rodríguez¹

¹Servicio de Cirugía Oral y Maxilofacial. Hospital Universitario Donostia. San Sebastián, España. ²Servicio de Radiodiagnóstico. Hospital Universitario Donostia. San Sebastián, España

ARTICLE INFORMATION

Article history:

Received: 23 de julio de 2023

Accepted: 24 de octubre de 2023

Palabras clave:

Carótida, pseudoaneurisma, absceso parafaríngeo, TAC.

R E S U M E N

Un pseudoaneurisma constituye una dilatación sacular vascular que implica un defecto a nivel de la íntima y la capa media, manteniendo continuidad de la adventicia. Las dilataciones aneurismáticas de la arteria carótida extracraneal son raras, encontrándose entre sus causas traumatismos, infecciones y complicaciones iatrogénicas. Su tratamiento, recomendado en todos los casos, incluye la cirugía tradicional, la colocación de stent y la embolización. El riesgo de rotura implica una mortalidad de hasta el 30 %. Presentamos el caso de una mujer de 86 años derivada a Urgencias por cuadro de cinco días de odinofagia asociado a tumefacción dolorosa submandibular evidenciándose en el TC una colección parafaríngea compatible con absceso, en cuyo interior se objetivó una estructura vascular aumentada de calibre sugestiva de pseudoaneurisma. Se realizó una arteriografía que confirmó la presencia de una dilatación sacular compatible con pseudoaneurisma a nivel submandibular izquierdo, dependiente de la rama palatina ascendente de la arteria facial. Esta lesión se embolizó mediante coils para posteriormente realizarse drenaje y desbridamiento quirúrgico del absceso submaxilar. La evolución posterior fue satisfactoria. La presencia de una lesión poco frecuente pero con alta mortalidad en un cuadro clínico habitual en la práctica clínica pone de manifiesto la relevancia del estudio mediante TC a cargo de profesionales experimentados. La colaboración en estos casos entre radiólogos y cirujanos de cabeza y cuello resulta imprescindible.

*Correspondence:

E-mail: adrianalberto.cardinpereda@osakidetza.eus (Adrián Alberto Cardín Pereda).

<http://dx.doi.org/10.20986/recom.2023.1467/2023>

1130-0558/© 2023 SECOM CyC. Publicado por Inspira Network. Este es un artículo Open Access bajo la licencia CC BY-NC-ND (<http://creativecommons.org/licenses/by-nc-nd/4.0/>).

Pseudoaneurysm of the facial artery as a complication of parapharyngeal abscess. Presentation of a case and review of the literature

ABSTRACT

Keywords:

Carotid, pseudoaneurysm, parapharyngeal abscess, CT scan.

A pseudoaneurysm is a vascular saccular dilatation that involves a defect at the level of the intima and the medial layer, maintaining continuity of the adventitia. Aneurysmal dilatations of the extracranial carotid artery are rare, with trauma, infection and iatrogenic complications among their causes. Their treatment, recommended in all cases, includes traditional surgery, stenting and embolization. The risk of rupture implies a mortality of up to 30 %. We present the case of an 86-year-old woman referred to the Emergency Department with five days of odynophagia associated with painful submandibular swelling, showing in CT a parapharyngeal collection compatible with abscess, inside which an enlarged vascular structure suggestive of pseudoaneurysm was observed. Arteriography confirmed the presence of a saccular dilatation compatible with pseudoaneurysm at the left submandibular region, dependent on the ascending palatine branch of the facial artery. This lesion was embolized by coils and later drainage and surgical debridement of the submaxillary abscess was performed. Subsequent evolution was satisfactory. The presence of an infrequent lesion but with high mortality in a common clinical condition highlights the relevance of CT study by experienced professionals. Collaboration in these cases between radiologists and head and neck surgeons is essential.

INTRODUCCIÓN

Hablamos de un pseudoaneurisma en los casos de dilatación sacular vascular que presentan un defecto a nivel de la íntima y la capa media, manteniendo continuidad de la adventicia^{1,2}. Así, la hemorragia se encuentra contenida únicamente por la túnica adventicia, y el hematoma remanente queda progresivamente rodeado por una capa de tejido fibroso. Dicho hematoma periarterial se expande, limitado por la elasticidad de los tejidos circundantes³.

Los pseudoaneurismas en la arteria carótida extracraneal y sus ramas son muy raros³⁻⁸. Entre sus causas, encontramos principalmente traumatismos y complicaciones iatrogénicas de procedimientos endovasculares o cirugías cervicales^{3,4}. Por ejemplo, el trabajo de Kraus y cols. (1999) describe pseudoaneurismas en un 25 % de todas las lesiones traumáticas de la carótida⁸, y Garg y cols. (2012) reporta una incidencia de 0,2-0,5 % de pseudoaneurismas secundarios a cirugías de carótida¹. Especial mención merecen los pseudoaneurismas originados en procedimientos maxilofaciales, como en la osteotomía de LeFort durante la cirugía ortognática⁹. Etiológicamente, encontramos además vasculitis, infecciones o arteriosclerosis, con la radioterapia, el cáncer, maniobras de Valsalva repetidas, o un estatus nutricional deficitario como factores predisponentes^{3,6,10}. La historia natural de estas lesiones resulta difícil de predecir, siendo muy improbable que involucionen o se resuelvan con el tiempo, y con la posibilidad de que crezcan, se trombosen, ocasionen tromboembolismos, se sobreinfecten, se rompan o generen neuropatías por compresión de nervios craneales^{1,8,11}. Así, la presentación clínica de los pseudoaneurismas de la arteria carótida externa (ACE) es altamente variable, abarcando desde el mero hallazgo incidental a los sangrados (hematomas faríngeos, otorragia, epistaxis, he-

matemesis, etc.), las masas pulsátiles, el dolor (cervicalgia, otalgia, odinofagia, etc.) a las manifestaciones neurológicas (ictus, parálisis facial, síndrome de Horner, etc.)^{3,6,8}. Su tratamiento incluye la cirugía tradicional, la colocación de stents y la embolización. Independientemente de su etiología, se recomienda su tratamiento en todos los casos debido al riesgo de rotura y/o de afectación neurológica, con una mortalidad reportada de hasta el 33 %³. El propósito de este trabajo es presentar un infrecuente caso clínico tratado en nuestro centro, de difícil diagnóstico y su manejo clínico posterior.

CASO CLÍNICO

Presentamos el caso de una mujer de 86 años atendida conjuntamente por los servicios de cirugía oral y maxilofacial y de radiodiagnóstico del Hospital Universitario Donostia. Se trataba de una paciente con antecedentes de DM-II, HTA y TEP anticoagulada crónicamente con acenocumarol, derivada a Urgencias por cuadro de cinco días de odinofagia sin disfagia, disnea ni distermia asociada a tumefacción dolorosa submandibular izquierda con salida de material purulento a través de la papila de Wharton. La paciente no presentaba ningún antecedente de traumatismo o cirugía cervicofacial. En el TC cervicofacial se objetiva una colección parafaríngea izquierda, de unos 3 cm de diámetro máximo, compatible con absceso en cuyo interior se objetiva una estructura vascular alargada y aumentada de calibre sugestiva de pseudoaneurisma (Figura 1).

Previamente al drenaje quirúrgico se realizó una arteriografía mediante acceso femoral que confirmó la presencia de una dilatación sacular compatible con pseudoaneurisma en la región submandibular izquierda, dependiente de la rama palatina

ascendente de la arteria facial, y de aproximadamente 12 x 14 x 19 mm (Figura 2). Tras cateterizarse de forma selectiva el pseudoaneurisma con microcatéter se embolizó mediante coils el infundíbulo de la lesión y la rama arterial que daba origen a la misma. En las series de control final se objetivó el cierre completo del pseudoaneurisma, con permeabilidad de la arteria facial (Figura 3). Posteriormente, la paciente se trasladó intubada a quirófano. Allí, mediante una incisión de Risdon se realizó

drenaje y desbridamiento quirúrgico del absceso a nivel submaxilar izquierdo, que se extendía hacia áreas submental y parafaríngea ipsilaterales, colocándose dos drenajes tipo tejadillo. La evolución posterior fue satisfactoria, permitiendo la retirada de drenajes y el alta a su domicilio a los seis días de las intervenciones (Figura 4). El cultivo de la muestra intraoperatoria reveló crecimiento del aerobio *Streptococcus anginosus*, sensible a la amoxicilina-clavulánico con la que se trató a la paciente durante un total de 15 días.

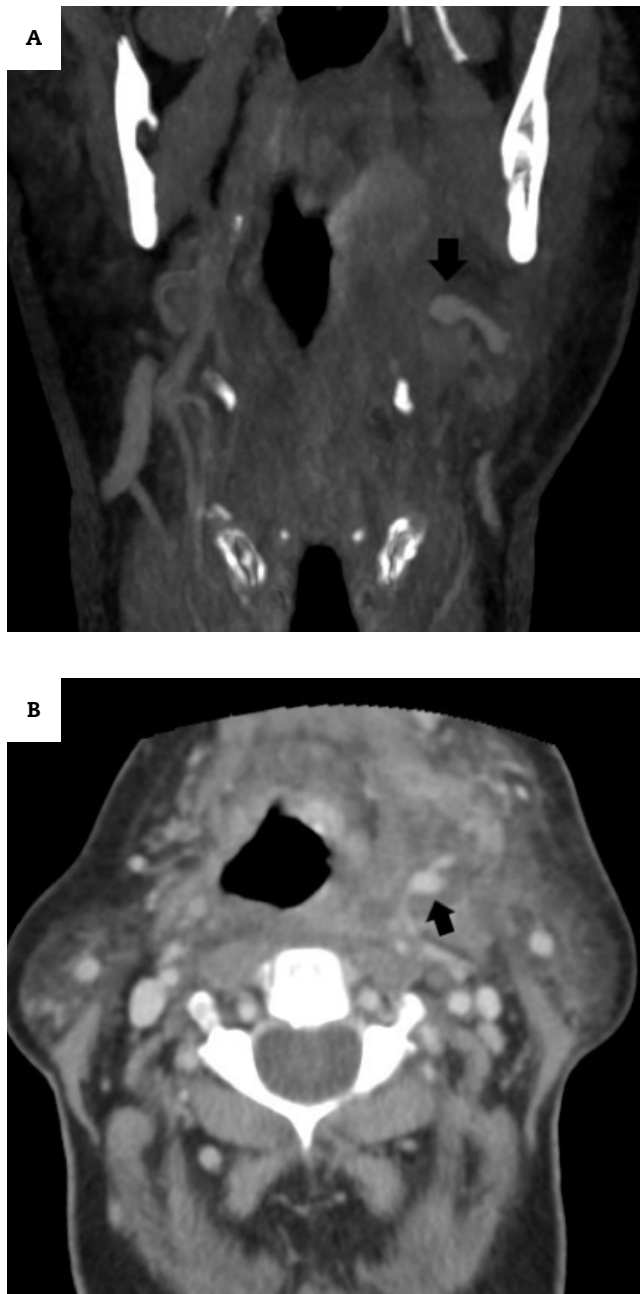


Figura 1. Cortes transversal (A) y coronal (B) de TC cervicofacial con contraste en los que se evidencia una colección parafaríngea izquierda, de unos 3 cm de diámetro máximo, compatible con absceso en cuyo interior se objetiva una estructura vascular alargada y aumentada de calibre sugestiva de pseudoaneurisma (flecha).

DISCUSIÓN

Los pseudoaneurismas de la ACE y sus ramas son lesiones poco frecuentes, normalmente asociadas a fenómenos mecánicos. El trabajo de Nadig y cols. (2009) ilustra el carácter poco usual de estas, donde se reportaron nueve casos en veinticinco años³. En este territorio, se han descrito pseudoaneurismas de las arterias temporal superficial, maxilar interna, lingual y facial, siendo la arteria temporal superficial la de mayor incidencia¹². A nivel de la arteria facial los pseudoaneurismas son raros, debido a su pequeño calibre, y la mayor parte de los casos descritos son debidos a traumatismos directos o cirugía mandibular¹³. A este respecto, merecen mención los casos secundarios a exodoncias (Marco de Lucas, 2007; Pukenas 2012; Meena, 2022). La infección como causa directa de estas lesiones a dicho nivel es aún más rara, estando la mayor parte de los casos descritos en la literatura asociados a amigdalitis (Tabla I). Lopes Oliveira y cols. describen en 2015 dos casos de pseudoaneurisma de la arteria facial secundarios a infecciones odontógenas¹⁴. En nuestro caso, la ausencia de un antecedente traumático junto con los hallazgos clínico-radiológicos (colec-

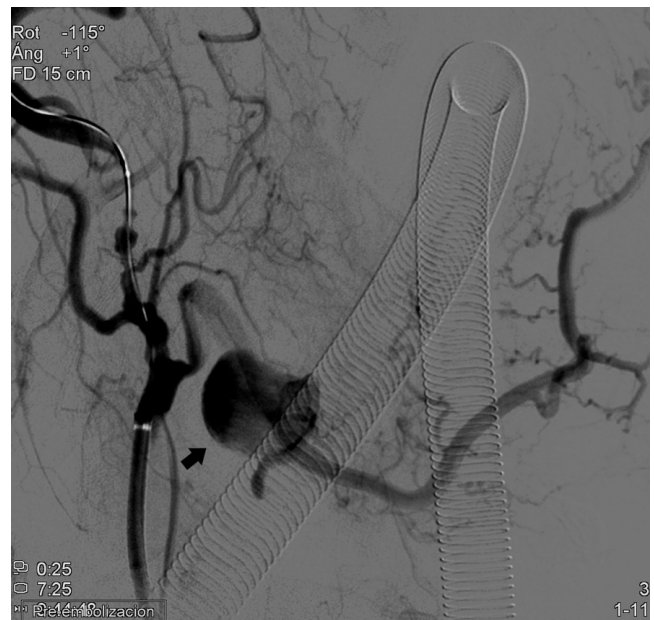

Figura 2. Arteriografía que confirmó la presencia de una dilatación sacular (flecha) compatible con pseudoaneurisma en región submandibular izquierda, dependiente de la rama palatina ascendente de la arteria facial.

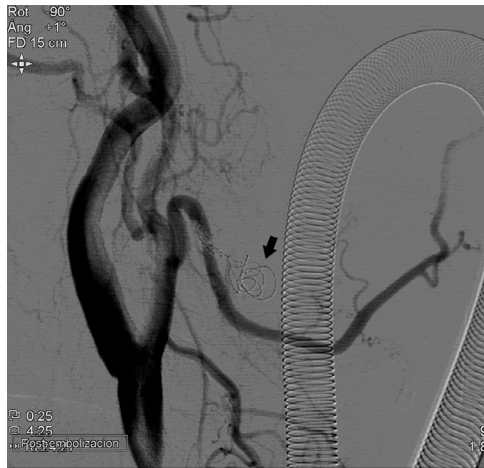

Figura 3. Arteriografía de control tras embolización selectiva de la lesión mediante coils (flecha) en la que se objetiva el cierre completo del pseudoaneurisma, con permeabilidad de la arteria facial.

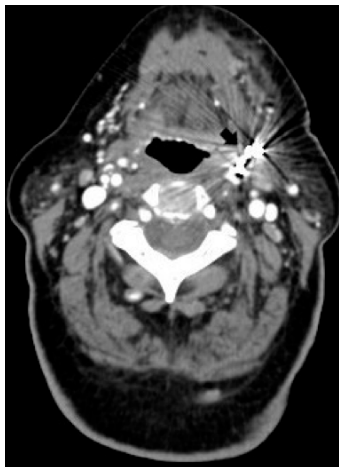


Figura 4. TC cervicofacial con contraste posterior al tratamiento endovascular y quirúrgico, donde ya no se objetiva colección submandibular y se evidencia artefacto metálico del material de embolización (flecha).

ción hipodensa con realce periférico en TC y drenaje quirúrgico purulento con cultivo positivo) orientó a una etiología infecciosa de la lesión.

El diagnóstico de los pseudoaneurismas se puede realizar mediante TC, de elevada sensibilidad y especificidad, RMN y ultrasonografía, siendo la arteriografía la prueba considerada el patrón oro, por lo que se recomienda su pronta realización ante sospecha⁷. En el caso que reportamos el TC cervicofacial con contraste realizado en primer lugar identificó con precisión la lesión, que fue confirmada veinticuatro horas después mediante arteriografía. Este procedimiento angiográfico permitió en el mismo acto llevar a cabo la embolización mediante coils de platino previa al drenaje quirúrgico del absceso con el fin de minimizar el riesgo de sangrado intraoperatorio. Actualmente, la embolización mediante coils, asociados o no a stents, es el tratamiento de elección propuesto para estas lesiones^{3,5}, existiendo la alternativa de tratarlos mediante inyección de trombina guiada ecográficamente¹⁵. En referencia al tratamiento médico, la anticoagulación está indicada en lesiones aneurismáticas del territorio carotídeo^{3,8}. Nuestra paciente ya se encontraba anticoagulada por un tromboembolismo pulmonar previo.

La presencia de una lesión poco frecuente, pero con alta mortalidad, en un cuadro clínico habitual en la práctica clínica pone de manifiesto la relevancia del estudio mediante TC a cargo de profesionales experimentados. La colaboración en estos casos entre radiólogos y cirujanos de cabeza y cuello es imprescindible.

CONFLICTO DE INTERESES

Los autores declaran no tener conflicto de intereses alguno.

FINANCIACIÓN

El presente trabajo no ha contado con ninguna fuente de financiación.

Tabla I. Resumen de casos descritos de pseudoaneurismas de arteria carótida externa y ramas de etiología infecciosa.

Autor y año	Factor detonante	Cuadro clínico	Localización	Tratamiento
Maurizi, 1985	Amigdalitis	Otorragia	ACE	Ligadura y escisión
Majumdar, 2000	Amigdalitis	Odinofagia	ACE	Embolización (coils)
Jarvis, 2001	Amigdalitis	Hematemesis	ACE	Embolización (no especifican)
Lopes Oliveira, 2015	Absceso odontógeno	Tumefacción	A. Facial	Embolización (cianocrilato)
Lopes Oliveira, 2015	Celulitis odontógena	Trismus	A. Facial	Drenaje quirúrgico y exodoncia, con posterior embolización (cianocrilato)
Cardín, 2023	Absceso parafaríngeo	Odinofagia	A. Facial	Embolización (coils), con posterior drenaje quirúrgico

ACE: arteria carótida externa.

B I B L I O G R A F Í A

1. Garg K, Rockman CB, Lee V, Maldonado TS, Jacobowitz GR, Adelman MA, et al. Presentation and management of carotid artery aneurysms and pseudoaneurysms. *J Vasc Surg*. 2012;55(6):1618-22. DOI: 10.1016/j.jvs.2011.12.054.
2. Sierra-Juárez MÁ, Córdova-Quintal PM, Borrego-Borrego R, Tinoco LA. Pseudoaneurisma postraumático de la unión subclavio-axilar. *Rev Mex Angiol*. 2012;40(1):33-6.
3. Nadig S, Barnwell S, Wax MK. Pseudoaneurysm of the external carotid artery--review of literature. *Head Neck*. 2009;31(1):136-9. DOI: 10.1002/hed.20855.
4. Lotina S, Davidović L, Kostić D, Sternić N, Velimirović D, Stojanov P, et al. Aneurysms of the carotid arteries. *Srp Arh Celok Lek*. 1997;125(5-6):141-53.
5. Meena SP, Rodha MS, Garg PK, Patel S. An Unusual Presentation of Ludwig's Angina with Empyema Thoracis and External Carotid Artery Pseudoaneurysm. *Int J Appl Basic Med Res*. 2022;12(4):291-3. DOI: 10.4103/ijabmr.ijabmr_716_21.
6. Nicoucar K, Popova N, Becker M, Dulguerov P. Pseudoaneurysm of the external carotid artery after a blunt facial trauma. *J Trauma*. 2008;65(3):E24-7. DOI: 10.1097/01.ta.0000209400.14212.a7.
7. Wang GH, Shen HP, Chu ZM, Shen JG, Zhou HH. Traumatic pseudoaneurysms of external carotid artery branch: Case series and treatment considerations. *Chin J Traumatol*. 2021;24(6):368-73. DOI: 10.1016/j.cjtee.2021.04.003.
8. Kraus RR, Bergstein JM, DeBord JR. Diagnosis, treatment, and outcome of blunt carotid arterial injuries. *Am J Surg*. 1999;178(3):190-3. DOI: 10.1016/S0002-9610(99)00157-9.
9. Peghini E, Pla A, Campollo J, Salvador E. Epistaxis en un paciente con pseudoaneurisma de la arteria maxilar interna como complicación de una osteotomía de LeFort tipo 1: reporte de un caso. *Rev Esp Cir Oral Maxilofac*. 2016;38(1):49-51. DOI: 10.1016/j.maxillo.2015.06.001.
10. García-Molina F, Aliaga-Sánchez A, Ricote-Sánchez G, Aliaga-Rodríguez A, Martínez-Díaz F. Metástasis parotídea de carcinoma de células claras renal con presencia simultánea de pseudoaneurisma arterial. Caso clínico y revisión de la literatura. *Rev Esp Cir Oral Maxilofac*. 2022;44(3):112-8. DOI: 10.20986/recom.2022.1370/2022.
11. Rodríguez Caballero B, García Reija MF, Vázquez Marcos V, García Pire F, Herrera Calvo G, Saiz Bustillo RC. Pseudoaneurisma gigante de carótida extracraneal. *Rev Esp Cir Oral Maxilofac*. 2008;30(6):449-53. DOI: 10.4321/S1130-05582008000600008.
12. Tong KC DM. Post-traumatic Pseudoaneurysm of a Branch of Facial Artery. *Mal J Med Health Sci*. 2022;18(6):356-8. DOI: 10.47836/mjmhs.18.6.48.
13. Roy S, Jain N. The Presentation and Management of Facial Artery Pseudoaneurysm: A Review of the Literature. *Turk Arch Otorhinolaryngol*. 2021;59(1):76-9. DOI: 10.4274/tao.2020.5594.
14. Lopez Oliveira MJ, Marques Pereira Semero C, Guerreiro Quintela MJ, Fragata I, Coelho C, Valejo Coelho PJ. Pseudoaneurysm of the facial artery territory in an odontogenic infection setting. *Oral Radiol*. 2015;32(2):119-25. DOI: 10.1007/s11282-015-0216-6.
15. Cope C, Zeit R. Coagulation of aneurysms by direct percutaneous thrombin injection. *AJR Am J Roentgenol*. 1986;147(2):383-7. DOI: 10.2214/ajr.147.2.383.