



Revista Española de Cirugía Oral y Maxilofacial

www.revistacirugiaoralymaxilofacial.es



Caso clínico

Lesiones fibroinflamatorias tumefactas. A propósito de un caso

María Barajas Blanco*, José Luis del Castillo Pardo de la Vera y José Luis Cebrián Carretero

Servicio de Cirugía Oral y Maxilofacial. Hospital Universitario La Paz. Madrid, España

ARTICLE INFORMATION

Article history:

Received: 11 de abril de 2021

Accepted: 16 de septiembre de 2021

Palabras clave:

Lesiones fibroinflamatorias
tumefactas, cabeza y cuello.

R E S U M E N

Las lesiones fibroinflamatorias tumefactas son lesiones fibroesclerosantes benignas idiopáticas raras que simulan clínica y radiológicamente una neoplasia maligna. Estas lesiones tienen una alta tasa de recurrencia, por lo que los pacientes deben mantenerse en seguimiento a largo plazo. Exponemos el caso de una paciente que acudió a urgencias por una lesión expansiva a nivel maxilar izquierdo de 1 mes de evolución diagnosticada tras la evaluación histopatológica de una lesión fibroinflamatoria tumefacta.

Tumefactive fibroinflammatory lesion. A case report

A B S T R A C T

Keywords:

Head and neck tumors, tumefactive
fibroinflammatory lesions.

Tumefactive fibroinflammatory lesions are rare idiopathic benign fibrosclerosant lesions that clinically and radiologically simulate malignancy. These lesions have a high recurrence rate, so patients should be monitored for the long term. We present a case of a 87 years old patient who came to the emergency room with a 1-month history of an expansive maxillary lesion. A biopsy was performed with result of tumefactive fibroinflammatory lesion.

INTRODUCCIÓN

Las lesiones maxilares son procesos muy comunes en la práctica clínica habitual. La causa principal de las lesiones del tercio medio facial son procesos inflamatorios, sobre todo relacionado con procesos odontológicos y sinusitis. Sin

embargo, son múltiples las tumoraciones tanto benignas como malignas que pueden afectar a esta zona, siendo los quistes de retención los más frecuentes. Para determinar la extensión y la agresividad de la lesión nos podemos ayudar de diferentes pruebas de imagen, como TC o RM. Sin embargo, el diagnóstico definitivo se realiza mediante el análisis histopatológico de la lesión. Las lesiones fibroinflamatorias tumefactas son enti-

*Correspondence:

E-mail: mariabarajasblanco@gmail.com (María Barajas Blanco).

DOI: [10.20986/recom.2021.1282/2021](https://doi.org/10.20986/recom.2021.1282/2021)

1130-0558/© 2021 SECOM CyC. Publicado por Inspira Network. Este es un artículo Open Access bajo la licencia CC BY-NC-ND (<http://creativecommons.org/licenses/by-nc-nd/4.0/>).

dades poco comunes histológicamente benignas, pero muy invasivas a nivel locoregional. Son múltiples las estrategias terapéuticas, pero lo más importante, es que se trata de una entidad de manejo multidisciplinar.

CASO CLÍNICO

Se presenta el caso de una paciente mujer de 87 años que acudió a urgencias por inflamación malar izquierda, progresiva y dolorosa de 1 mes de evolución. Estuvo en tratamiento con amoxicilina-clavulánico y rhodogil por sospecha de flemón odontogénico sin mejoría. Como antecedentes personales la paciente solo presentaba dislipemia e hipertensión arterial. A la exploración física destacaba inflamación malar izquierda, turgente, asociada a eritema, muy dolorosa a la palpación. Refería ligera diplopía a la infraversión con ptosis palpebral. Además, se apreciaba abombamiento de dicha masa por vestíbulo a nivel de segundo cuadrante. No presentaba odontalgia asociada ni molestias a la odontopercusión a la exploración. Analíticamente, destacaba la presencia de leucocitosis asociada a neutrofilia, con una PCR de 15. Dados los hallazgos, se realizó TC con contraste en el cual se apreciaba una masa heterogénea de atenuación partes blandas con focos hiperdensos en su espesor, de carácter expansivo, localizada en seno maxilar izquierdo. Las primeras posibilidades diagnósticas fueron sinusitis fúngica y mucocoele (Figura 1).

Se decidió realizar una fibroscopia, donde se objetivaba un abombamiento de la pared medial maxilar con contacto con cornete medio, que no permitía progresar el fibroscopio. Dada la situación se optó por ingresar a la paciente para tratamiento intravenoso con amoxicilina-clavulánico. Se realizó una toma de biopsia a través de vestíbulo de segundo cuadrante con resultado de material necrótico acelular. Además, se realizó estudio de estructuras fúngicas que fue negativo. Para mejor caracterización de la masa se decidió realizar una RM en la cual se observaba una gran masa heterogénea centrada en el seno maxilar izquierdo, con extensión a región malar y con invasión de celdillas etmoidales inferiores que producía significativa remodelación ósea del suelo de la órbita izquierda (Figura 2).

Con el fin de caracterizar mejor la lesión, se realizó otra biopsia con resultado de tejido fibroadiposo con extensa necrosis y marcado componente inflamatorio agudo microabscesificado. Durante el ingreso se objetivó mejoría, por lo que se decidió el alta. Sin embargo, la paciente tuvo que ingresar 2 meses después por aumento del dolor e inflamación malar, en este caso sin asociarse a fiebre. Se realizó un nuevo TC en el que no se objetivaron cambios.

Finalmente se realizó una maxilectomía medial endoscópica, resecándose la masa de forma macroscópica. En el análisis histopatológico de la pieza se observaba que la mayor parte del material correspondía a material hialino necrótico, entre el que se identificaban pequeñas áreas con proliferación de tejido fibrocolágeno, con un infiltrado inflamatorio de predominio linfocitario, todo ello compatible con una entidad denominada "lesión tumefacta fibroinflamatoria".

Posteriormente, se decidió seguimiento estrecho mediante evaluaciones clínicas y TC seriados. En el TC de control, realizado 8 meses después, no se objetivaron signos de recidiva (Figura 3).

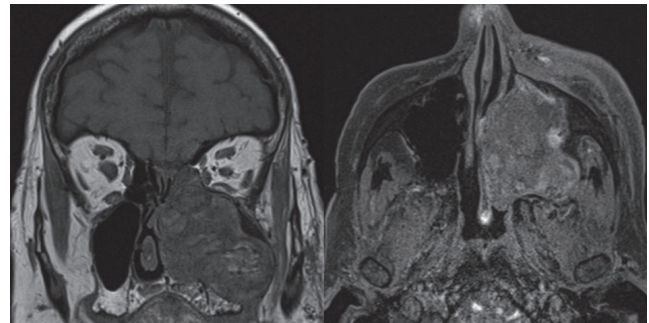


Figura 2. Corte coronal y axial de RM: masa heterogénea con extensión a región malar y con invasión de celdillas etmoidales inferiores que produce significativa remodelación ósea del suelo de la órbita izquierda.

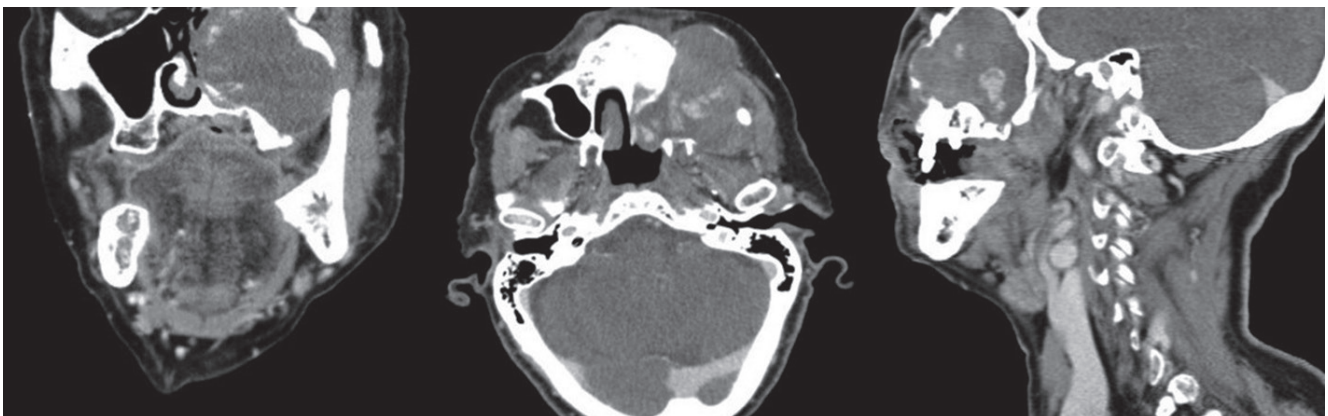


Figura 1. Imágenes de TC en planos coronal, axial y sagital. Se aprecia masa heterogénea de atenuación de partes blandas con focos hiperdensos en su espesor, de carácter expansivo, localizada en seno maxilar izquierdo.

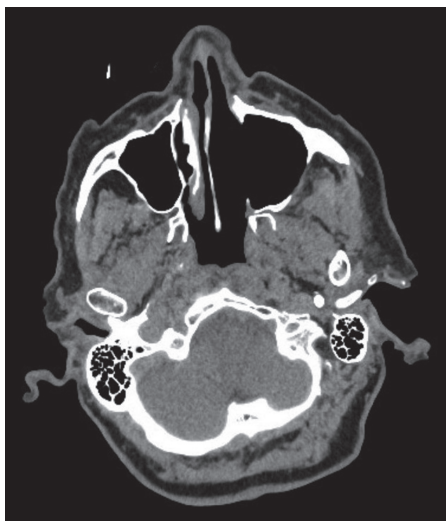

Figura 3. Cortes coronales y axiales del TC de control.

DISCUSIÓN

Las lesiones fibroinflamatorias tumefactas son entidades poco comunes histológicamente benignas, pero muy invasivas a nivel locorregional. El primer caso publicado fue por Rice¹, en 1978; la lesión dependía de los tejidos blandos del cuello y lo denominó cervicitis esclerosante. Pueden producir invasión de múltiples tejidos, como músculo, vasos, e incluso destrucción ósea, como es el caso de nuestra paciente. A pesar de ello no producen lesiones metastásicas.

Este tipo de lesiones se dan en pacientes entre los 10 y los 74 años, sobre todo entre la cuarta y quinta década, con un ligero predominio masculino². Clínicamente se comportan como procesos malignos, muy agresivos localmente, produciendo amplia destrucción de los tejidos circundantes. Generalmente se presentan como una masa asociada a dolor que, dependiendo de la localización, se puede asociar a epistaxis, obstrucción nasal o, como en el caso expuesto previamente, proptosis. Radiológicamente se identifica como un proceso destructivo y expansivo, pudiendo invadir hasta estructuras óseas³.

Este tipo de lesiones pueden surgir en cualquier parte de la región cervicofacial, siendo más común a nivel de senos paranasales, glándula parótida y cuello, y menos comunes a nivel de lengua, mandíbula y cara⁴. Recientemente se ha publicado un caso con invasión a nivel intracraneal, con afectación del tejido encefálico y meninges⁵.

Son múltiples las patologías con las que se ha relacionado esta entidad según los diferentes autores: colangitis esclerosante, tiroiditis de Riedel, fibrosis retroperitoneal, pseudotumor orbitario y otras enfermedades inflamatorias crónicas⁶. Por ello, una vez diagnosticada esta entidad, debemos realizar

énfasis en cribar este tipo de entidades. Microscópicamente se componen de tejido fibroso maduro intercalado con fibroblastos, linfocitos y algunos polimorfinucleares⁶.

No existe consenso sobre el tratamiento óptimo de estas lesiones. Tanto la extirpación quirúrgica, como la radioterapia y los corticoides sistémicos de forma aislada o en combinación se han descrito como tratamientos efectivos⁷. Lo que sí se conoce es que el tratamiento debe ser multidisciplinar y teniendo en cuenta las diferentes secuelas estéticas y comorbilidades del paciente. Dada la relación de esta patología con diferentes enfermedades inflamatorias crónicas, se han estado investigando su eficacia en el caso de las enfermedades fibroinflamatorias tumefactas. En una publicación reciente, se expone la eficacia del rituximab en el control de esta enfermedad⁸.

CONCLUSIÓN

Las lesiones fibroinflamatorias tumefactas son lesiones benignas, localmente agresivas, raras, que pueden producir destrucción importante de los tejidos circundantes. Es importante tener en cuenta las diferentes afectaciones a las que se puede asociar, ya que pueden aumentar las comorbilidades de los pacientes. No existe un protocolo para su manejo, pero este debe ser multidisciplinar.

BIBLIOGRAFÍA

1. Rice DH, Batsakis JG, Coulthard SW. Sclerosing cervicitis: homologue of sclerosing retroperitonitis and mediastinitis. *Arch Surg.* 1975;110(1):120-2. DOI: 10.1001/archsurg.1975.01360070120022.
2. Binesh F, Taghipour SH, Navabii H. Tumefactive fibroinflammatory lesion: a rare aetiology for a neck mass in an old Iranian man. *BMJ Case Reports.* 2011;2011:bcr1220103572. DOI: 10.1136/bcr.12.2010.3572.
3. Folpe AL. Soft-tissue tumors of the head and neck. In: Gnepp DR. *Diagnostic Surgical Pathology of Head and Neck.* 2nd ed. Saunders Elsevier; 2009. p. 649-51.
4. Schulte DL, Wold LE, Kern EB, Olsen KD. Pathologic quiz case 1: tumefactive fibroinflammatory lesion of the nasal cavity. *Arch Otolaryngol Head Neck Surg.* 1999;125(2):228-9. DOI: 10.1001/archotol.125.2.228.
5. Holodny A, Kirsch C, Hameed M, Holodny G. Tumefactive Fibroinflammatory Lesion of the Neck with Progressive Invasion of the Meninges, Skull Base, Orbit, and Brain. *AJNR Am J Neuroradiol.* 2001;22(5):876-9.
6. Patel PC, Pellitteri PK, Vrabec DP, Syzmanski M. Tumefactive fibroinflammatory lesion of the head and neck originating in the infratemporal fossa. *Am J Otol.* 1998;19(3):216-9. DOI: 10.1016/S0196-0709(98)90092-8.
7. Laurenzo JF, Graham SM. Tumefactive fibroinflammatory lesion of the head and neck: a management strategy. *Ear Nose Throat J.* 1995;74(2):87-91, 94.
8. Bishop J, Bryan L, Savage N, Byrd J. Tumefactive fibroinflammatory lesion successfully treated with Rituximab. *Intractable Rare Dis Res.* 2019;8(2):138-41. DOI: 10.5582/irdr.2019.01061.