

Caso clínico

Tuberculosis oral. Revisión de la literatura. A propósito de un caso

María Barajas Blanco, Jorge Noguera Tomás, Álvaro Damián Moreiras Sánchez,
Juan Pablo Rodríguez Arias, José Luis del Castillo de Vera y José Luis Cebrián Carretero

Servicio de Cirugía Oral y Maxilofacial. Hospital Universitario La Paz. Madrid, España

ARTICLE INFORMATION

Article history:

Received: 7 de septiembre de 2021

Accepted: 18 de noviembre de 2021

Palabras clave:

Tuberculosis oral, lesiones ulceradas,
Mycobacterium tuberculosis.

Keywords:

Oral tuberculosis, ulcerative lesion,
Mycobacterium tuberculosis.

R E S U M E N

La tuberculosis (TB) es una enfermedad granulomatosa crónica que afecta de forma primordial a los pulmones. La afectación de la cavidad oral es rara, lo que hace que sea infradiagnosticada e infratratada. Dicha afectación puede ser primaria o secundaria, siendo más común la afectación secundaria. Exponemos el caso de un varón fumador de 39 años que presenta una lesión ulcerada en mucosa yugal izquierda de 3 semanas de evolución. Se tomó biopsia con resultado de mucosa escamosa con ulceración e intensa inflamación crónica granulomatosa no necrotizante. Además, presentaba una lesión cavitada a nivel pulmonar. Escribimos este artículo con el fin de determinar la importancia de realizar un buen diagnóstico diferencial de las lesiones ulcerativas de la cavidad oral y recalcar el manejo multidisciplinar de esta patología.

Oral tuberculosis. Review of the literature. A case report

A B S T R A C T

Tuberculosis (TB) is a chronic granulomatous disease which affects the lungs in majority of the cases. Tuberculosis of the oral cavity may be overlooked in the differential diagnosis of oral lesions and can be misdiagnosed and managed incorrectly. Oral manifestations of TB are seen both in primary and secondary stages of the disease but are most commonly associated with secondary TB. A 39-year-old smoker man with an ulcerative oral lesion came to the emergency room. A partial incisional biopsy was performed, with the result of squamous mucosa with ulceration and intense chronic non-necrotizing granulomatous inflammation. In addition, he had a cavitated lesion in the lung. We write this article in order to determine the importance of making a good differential diagnosis of ulcerative lesions of the oral cavity and emphasize the multidisciplinary management of this pathology.

*Correspondence:

E-mail: mariabarajasblanco@gmail.com (María Barajas Blanco).

DOI: [10.20986/recom.2021.1310/2021](https://doi.org/10.20986/recom.2021.1310/2021)

1130-0558/© 2022 SECOM CyC. Publicado por Inspira Network. Este es un artículo Open Access bajo la licencia CC BY-NC-ND (<http://creativecommons.org/licenses/by-nc-nd/4.0/>).

INTRODUCCIÓN

La tuberculosis (TB) es una enfermedad crónica, infecciosa y granulomatosa producida por el complejo *Mycobacterium tuberculosis*. Este complejo está constituido por *M. tuberculosis*, el cual es el principal agente causante de la enfermedad, así como por *M. bovis*, *M. africanum* y *M. microti*¹. *Mycobacterium tuberculosis* es un bacilo aeróbico Gram + ácido-alcohol resistente, identificado por Robert Koch en 1882. Se trata de una enfermedad incluida dentro de las 10 principales causas de muerte en todo el mundo². La TB pulmonar es la afectación más característica, sin embargo, se puede ver afectada cualquier parte del cuerpo, incluida la cavidad oral³. Actualmente se estima que la incidencia anual de la afectación de la cavidad oral oscila entre el 0,5 y el 1 %. La llegada del patógeno a la cavidad oral puede producirse tanto por vía hematogena como a través del esputo. Al tratarse de una afección rara de la enfermedad, en algunas ocasiones es posible que no se realice un diagnóstico temprano y correcto, lo que puede afectar de forma negativa a la evolución de la enfermedad⁴. Realizamos este artículo con el fin de determinar mejor la posible afectación a nivel intraoral de la TB y su manejo.

CASO CLÍNICO

Paciente varón de 39 años que acude a urgencias por lesión en mucosa yugal izquierda de 3 semanas de evolución. Como antecedentes personales destaca ser fumador desde hace 20 años. En la exploración se objetiva una lesión ulcerada de 2 cm de diámetro en mucosa yugal izquierda, indura y dolorosa a la palpación, así como una adenopatía submandibular ipsilateral (Figura 1).

Dados los antecedentes del paciente se pensó, como primera opción diagnóstica, que se trataba de un carcinoma epidermoide, por lo que se realizó biopsia incisional de la lesión y se solicitó un TAC cervicofacial y de tórax para determinar la extensión de la enfermedad a distancia. El resultado de anatomía patológica fue de mucosa escamosa con ulceración e intensa inflamación crónica granulomatosa no necrotizante, sin evidencia de malignidad. En el TC cervicofacial se apreciaron adenopatías patológicas en localización submandibular izquierda, la mayor de ellas de 17 mm de diámetro mayor (Figura 2).

En el TC de tórax se apreciaba una lesión cavitada de aproximadamente 28 mm en lóbulo superior derecho (LSD), de paredes irregulares, asociada a engrosamientos pleurales apicales en forma de tractos pleuroparenquimatosos, uno de ellos en situación medial a la lesión cavitada de 15 mm de calibre que muestra realce periférico e hipocaptación central, que podría estar en relación con lesión inflamatoria pleural adyacente, así como numerosas opacidades en árbol en brote en relación con afectación de la vía aérea periférica y un granuloma calcificado puntiforme en la base del segmento anterior del LSD (Figura 3).

Dados los hallazgos, se solicitó un cultivo de esputo y baciloscopia, detectándose bacilos ácido-alcohol resistentes. El paciente fue diagnosticado de tuberculosis pulmonar primaria con afectación cervical y yugal izquierdas. Se decidió derivar a medicina interna para establecer tratamiento antibiótico y seguimiento conjunto. Tras estudio de resistencias, se comenzó tratamiento con isoniacida, rifampicina, pirazinamida y etambutol. En la revisión de los 3 meses, se objetiva notoria mejoría

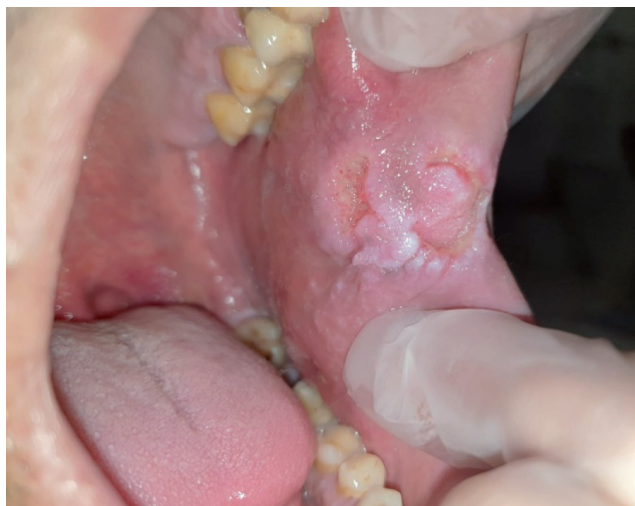

Figura 1. Lesión inicial del paciente en mucosa yugal izquierda.

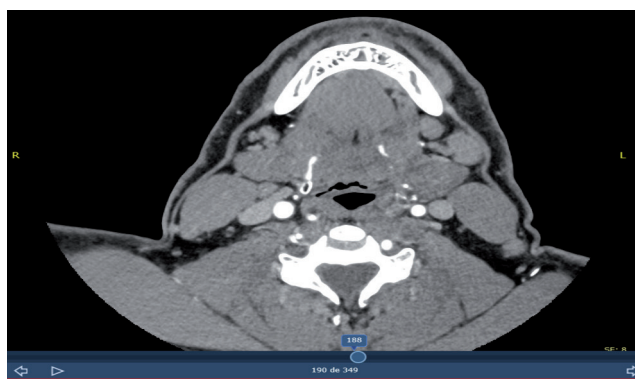


Figura 2. Corte axial en TC cervicofacial donde se aprecian adenopatías patológicas submandibulares izquierdas.

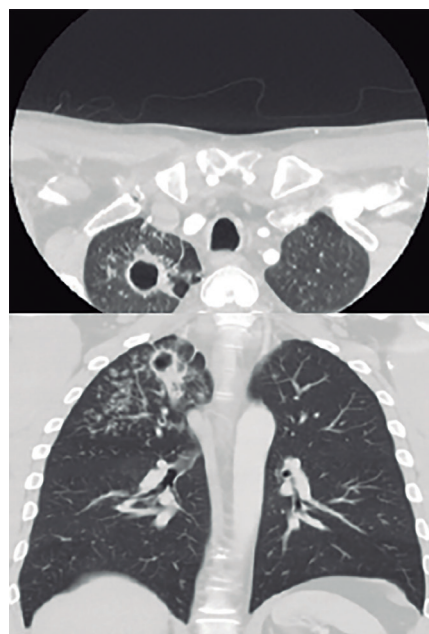


Figura 3. Cortes axial y coronal de TC de tórax, donde se aprecia la lesión cavitada en LSD.

de la lesión tras comenzar con el tratamiento antibiótico (Figura 4).

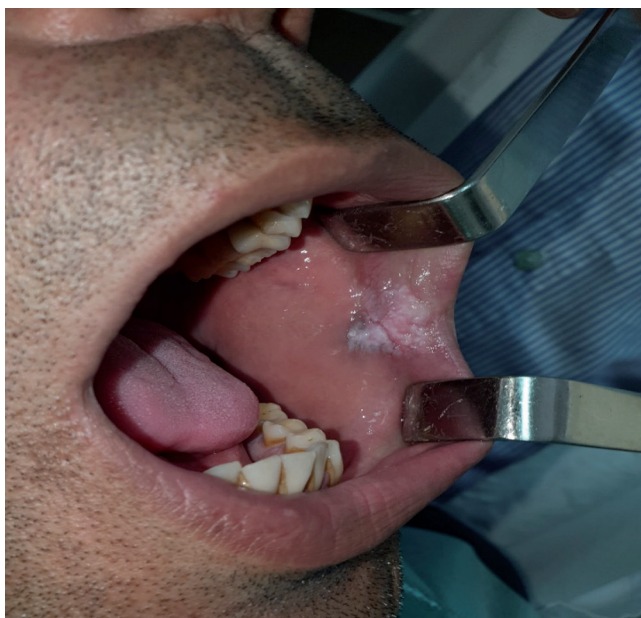

Figura 4. Lesión a nivel de mucosa yugal izquierda a los 3 meses del inicio del tratamiento.

Se realizó nueva biopsia, con resultado de inflamación crónica no granulomatosa.

DISCUSIÓN

La tuberculosis (TB) es una enfermedad crónica, infecciosa y granulomatosa producida por el complejo *Mycobacterium tuberculosis*¹. La TB pulmonar es la afectación más característica, sin embargo, se puede ver afectada cualquier parte del cuerpo, incluida la cavidad oral³. Aunque la localización en la cavidad oral es poco frecuente, su incidencia de estima en un 0,5-1 % de los casos anuales. Atendiendo a la revisión bibliográfica realizada por Tandon y cols., desde 1950 a 2009, 108 casos fueron publicados en la literatura⁵. La afectación de la cavidad oral puede ser primaria o secundaria, siendo más común la segunda.

La tuberculosis primaria de la cavidad oral sin afectación pulmonar es rara, pero es la forma más común en niños y adolescentes, y generalmente se asocia a afectación linfática cervical. La afectación oral secundaria suele coexistir con la afectación pulmonar y ocurre en edades más avanzadas³. La vía de llegada más frecuente es mediante el paso del bacilo desde la saliva a la mucosa, a través de pequeñas lesiones en la misma. De esta manera, en caso de existir afectación pulmonar y en caso de sujetos muy bacilíferos, como es el caso de nuestro paciente, existe una mayor concentración del microorganismo en la saliva favoreciendo la inoculación. Además, también se puede producir la afectación de la cavidad oral por vía hemática, aunque es más infrecuente⁶.

Existen múltiples factores de riesgo asociados a esta enfermedad, como pueden ser enfermedades que condicionen estados de inmunosupresión en el paciente como VIH, diabetes mellitus, malnutrición, enfermedad renal crónica, enfermedades malignas, uso crónico de corticoides, etc. En el caso de la tuberculosis oral, cobran gran importancia también aquellas entidades que puedan alterar la barrera de protección mucosa, como el tabaco, la mala higiene oral, microtraumatismos locales, gingivitis o extracciones dentales recientes donde se puede producir la entrada del MT a través del alveolo y producir incluso osteomielitis. La afectación ósea se produce de forma característica en etapas avanzadas de la enfermedad y tiene un mal pronóstico, siendo más frecuente en la mandíbula que en el hueso maxilar⁷.

En el caso de la afectación de la cavidad oral, la lengua es donde se sitúan la mayoría de las lesiones, sin embargo también se puede ver afectada la mucosa yugal, como en el caso de nuestro paciente, el paladar, los labios o los pilares amigdalinos⁸. Característicamente, se manifiesta en forma de lesiones ulcerosas de bordes irregulares, de crecimiento rápido, únicas o múltiples, que pueden producir o no dolor, aunque también se han descrito casos en los cuales se apreciaban lesiones nodulares o inflamación⁸. Este tipo de lesiones pueden semejar múltiples tipos de lesiones, como las cancerosas (primera sospecha diagnóstica en el caso de nuestro paciente), úlceras traumáticas, sarcoidosis, granulomatosis de Wegener, enfermedad de Behcet, enfermedad de Crohn, reacción a cuerpo extraño o histoplasmosis, por lo que el diagnóstico diferencial es muy importante⁹.

La realización de biopsia es imprescindible para el diagnóstico. Histopatológicamente, la tuberculosis se caracteriza por la presencia de inflamación crónica granulomatosa no necrotizante con presencia de células de Langhans. En algunas ocasiones se pueden objetivar los bacilos ácido-alcohol resistentes en la muestra; sin embargo, la literatura muestra que son pocas en las muestras en las cuales se han podido hallar, por ello, la ausencia de aislamiento del bacilo no debe ser criterio de exclusión diagnóstica¹⁰. En todo paciente en el cual se sospeche tuberculosis, se debe realizar una radiografía de tórax anteroposterior y lateral, así como cultivo del esputo obtenido mediante fibroscopia. Desde el año 2010 la OMS recomienda también el uso de Xpert MTB/Rif. Se trata de una prueba molecular de reacción en cadena de la polimerasa (PCR) en tiempo real, que es capaz de detectar simultáneamente la presencia de *M. tuberculosis* y la resistencia a la rifampicina (TB-RR) en un plazo de 2 horas. Sin embargo, se ha visto que su sensibilidad y especificidad es menor en aquellas poblaciones donde la tuberculosis es menos prevalente¹¹.

En cuanto al tratamiento, el manejo multidisciplinar de la enfermedad y la terapia sistémica antituberculosa son aspectos fundamentales. El régimen estándar está constituido por dos fases. La primera de ellas tiene una duración de dos meses en los cuales se administran cuatro fármacos diferentes, generalmente isoniacida, rifampicina, piracinamida y etambutol. Posteriormente el tratamiento se complementa con la toma de dos fármacos, generalmente isoniacida y rifampicina, durante 4 meses¹². Sin embargo, dado el aumento de resistencias, es preciso realizar estudios de resistencia previos al inicio del tratamiento. Otro punto importante es insistir en la correcta higiene oral y eliminar factores traumáticos, así como el tabaco.

CONCLUSIONES

La afectación de la cavidad oral por *Mycobacterium tuberculosis* es poco frecuente, sin embargo, se trata de una entidad que debemos tener en cuenta a la hora de realizar el diagnóstico diferencial de las lesiones ulcerativas de la cavidad oral, ya que puede conllevar graves secuelas para el paciente y es necesario un correcto diagnóstico y manejo. El tratamiento de elección es la terapia sistémica antituberculosa, la cual produce mejoría notoria de las lesiones, como es el caso de nuestro paciente.

BIBLIOGRAFÍA

- Petkowicz B, Świątkowski W, Tomaszewski T, Mensur R. Oral tuberculosis. Case report. *Ann Univ Mariae Curie Sklodowska*. 2006;61:287-9.
- Lopez AD, Mathers CD, Ezzati M, Jamison DT, Murray CJL, eds. *Global Burden of Disease and Risk Factors*. New York: Oxford University Press, The World Bank; 2006.
- Klepacz J, Peterson R, Kurnatowska AJ. Tuberculosis in oral cavity – a case report. *Porad Stomatol*. 2008;8:169-72.
- Sharma S, Bajpai J, Pathak PK, Pradhan A, Singh P, Kant S. Oral tuberculosis - Current concepts. *J Family Med Prim Care*. 2019;8(4):1308-12. DOI: 10.4103/jfmmpc.jfmmpc_97_19.
- Tandon DS, Bhandari DV, Kaur Lamba DA, Faraz DF, Makker DK, Aggarwal DK. (2019). Literature review of oral tuberculosis and report of a case with unique histological presentation. *Indian J Tuberc*. 2020;67(2):238-44.
- Kakisi OK, Kechagia AS, Kakisis IK, Rafailidis PI, Falagas ME. Tuberculosis of the oral cavity: a systematic review. *Eur J Oral Sci*. 2010;118(2):103-9. DOI: 10.1111/j.1600-0722.2010.00725.x.
- Kant S, Sharma S, Verma SK, Singh R. Isolated tubercular osteomyelitis of the mandible. *Int J Orthop Surg*. 2008;9:1-4.
- Kapoor S, Gandhi S, Gandhi N, Singh I. Oral manifestations of tuberculosis. *Chrimed J Health Res*. 2014;1:11-4. DOI: 10.4103/2348-3334.126772.
- Vučičević Boras V, Gabrić D, Smiljanić Tomičević L, Seiwerth S, Gršić K, Šarčević B, et al. Tuberculosis of the Oral Cavity Misdiagnosed as Precancerous Lesion. *Acta Stomatol Croat*. 2017;51(4):326-31. DOI: 10.15644/asc51/4/7.
- Jain P, Jain I. Oral manifestations of tuberculosis: step towards early diagnosis. *J Clin Diagn Res*. 2014;8(12):ZE18-21. DOI: 10.7860/JCDR/2014/10080.5281.
- Mehta PK, Dahiya B, Sharma S, Singh N, Dharra R, Thakur Z, et al. (2017). Immuno-PCR, a new technique for the serodiagnosis of tuberculosis. *J Microbiol Methods*. 2017;139:218-29.
- Wang WC, Chen JY, Chen YK, Lin LM. Tuberculosis of the head and neck: a review of 20 cases. *Oral Surg Oral Med Oral Pathol Oral Radiol Endod*. 2009;107(3):381-6. DOI: 10.1016/j.tripleo.2008.11.002.