

## Caso clínico

# Garcinoma basoescamoso diseminado. A propósito de un caso

María Hornillos de Villota<sup>1\*</sup>, Juan José Pozo Kreilinger<sup>2</sup>, José Luis del Castillo Pardo de Vera<sup>1</sup>  
y José Luis Cebrián Carretero<sup>1</sup>

<sup>1</sup>Departamento de Cirugía Oral y Maxilofacial, Hospital Universitario La Paz. Madrid, España. <sup>2</sup>Departamento de Anatomía Patológica, Hospital Universitario La Paz. Madrid, España

### INFORMACIÓN DEL ARTÍCULO

Historia del artículo:

Recibido: 26 de abril de 2021

Aceptado: 21 de octubre de 2021

Palabras clave:

Carcinoma basoescamoso, carcinoma basocelular, carcinoma de células escamosas.

### R E S U M E N

El carcinoma basoescamoso (CBE) cutáneo se considera un subtipo agresivo de carcinoma de células basales (CBC), con un mayor riesgo de recurrencia y metástasis. En muchas ocasiones se diagnostica erróneamente como un carcinoma de células basales (CBC) o carcinoma de células escamosas (CCE), ya que no existen unos criterios histológicos definidos para esta neoplasia. En la actualidad no existe un protocolo estandarizado para el manejo clínico del CBE. Presentamos un caso clínico en un varón de 75 años con un CBE diseminado y una revisión bibliográfica. La revisión de la literatura revela una tasa de metástasis mayor que en el CBC o el CCE, define los factores pronósticos que implican una mayor recurrencia e incide en la búsqueda de la mejor técnica quirúrgica de resección. Resulta importante comprender la historia natural y el tratamiento adecuado de esta neoplasia agresiva.

## Disseminated basosquamous carcinoma: a case report

### A B S T R A C T

Keywords:

Basosquamous carcinoma, basal cell carcinoma, squamous cell carcinoma.

Cutaneous basosquamous carcinoma (BCC) is considered an aggressive subtype of basal cell carcinoma (BCC) with an increased risk of recurrence and metastasis. It is often misdiagnosed as basal cell carcinoma (BCC) or squamous cell carcinoma (SCC) as there are no defined histological criteria for this neoplasia. Currently, there is no standardized protocol for the clinical management of CBE. We present a clinical case in a 75-year-old man with disseminated CBE and a literature review. The literature review reveals a higher rate of metastasis than in BCC or SCC, defines prognostic factors that imply a higher recurrence, and impacts the search for the best surgical resection technique. It is important to understand the natural history and appropriate treatment of this aggressive neoplasm.

\*Autor para correspondencia:

Correo electrónico: [mahornillos@gmail.com](mailto:mahornillos@gmail.com) (María Hornillos de Villota).

DOI: [10.20986/recom.2021.1285/2021](https://doi.org/10.20986/recom.2021.1285/2021)

1130-0558/© 2021 SECOM CyC. Publicado por Inspira Network. Este es un artículo Open Access bajo la licencia CC BY-NC-ND (<http://creativecommons.org/licenses/by-nc-nd/4.0/>).

## INTRODUCCIÓN

El carcinoma basoescamoso (CBE) cutáneo se considera un subtipo agresivo de carcinoma basocelular (CBC). En muchas ocasiones se diagnostica erróneamente como un CBC o CCE, ya que no existen unos criterios histológicos definidos para esta neoplasia<sup>1</sup>.

A grandes rasgos esta lesión se compone de áreas de células basaloides y áreas de células escamosas con una zona de transición intermedia que representa la diferenciación de una estirpe a otra.

Presenta un elevado riesgo de recurrencia y metástasis, incluso mayor que los CBC y CCE respectivamente, lo que implica un pronóstico muy desfavorable.

Concretamente, para el CBE metastásico se estima una supervivencia libre de enfermedad de 1,1 años en estadios avanzados<sup>2</sup>.

Estos datos tan negativos convierten el diagnóstico precoz y el tratamiento adecuado en una necesidad.

En este artículo presentamos el caso de un varón de 75 años con un CBE maxilar derecho diagnosticado de forma tardía.

## CASO CLÍNICO

Varón de 75 años, fumador de 23 paquetes-año, derivado desde el servicio de Dermatología por CBC paranasal derecho refractario en mayo de 2015.

En primer lugar, se realiza un TC donde presenta lesión de características necrótico quísticas de 26,3 x 19,1 x 21 milímetros en región paranasal derecha en contacto con la piel y con la cortical del maxilar superior derecho (Figura 1).

Se realiza exéresis tumoral y parcial del seno maxilar derecho con reconstrucción mediante colgajo septocutáneo antebraquial izquierdo (Figura 2). Durante la intervención se objetiva adenopatía perilesional, en cuyo análisis se describe infiltración positiva para CBC, por lo que se decide disección cervical suprahomoiodea derecha, con tejido linfático extraído libre de infiltración tumoral. Posteriormente, se presenta en

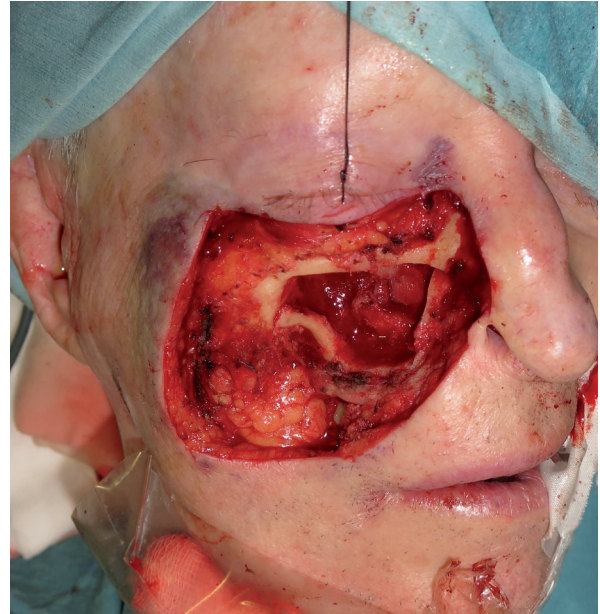


Figura 2. Exéresis tumoral.

comité de tumores donde se decide llevar a cabo una actitud expectante.

Unos meses más tarde, en marzo de 2016, el paciente acude por dolor lumbar de carácter inflamatorio de varios meses de evolución. En la RMN se describe lesión en D12 con características agresivas y lesión lítica en pedículo izquierdo de L5. El resultado de la biopsia ósea de D12 es de CCE G2.

Ante el resultado de CCE, y tratándose de un CBC hasta el momento, se revisan biopsias previas observándose pequeños focos escamosos en el centro de nidos de celular basaloides y tinción inmunohistoquímica para Ver-EP4 positiva, sugiriendo una variante basoescamosa (Figura 3).

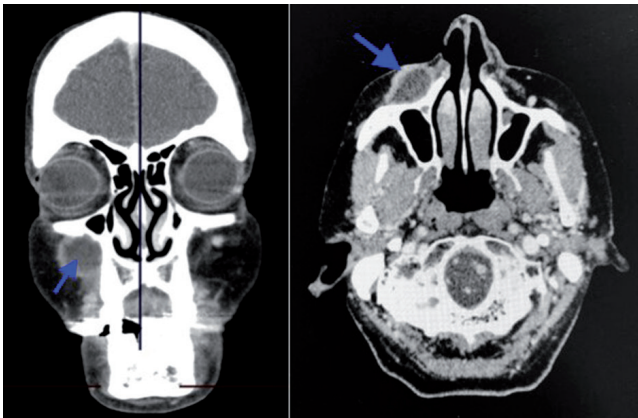


Figura 1. TC preoperatorio. Flecha azul marca lesión tumoral.

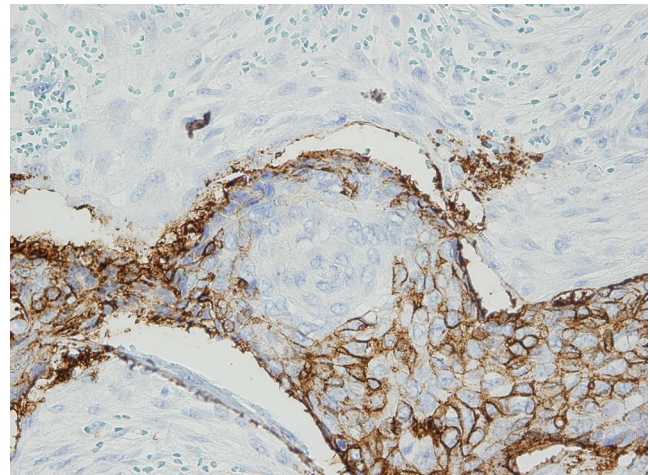


Figura 3. Tinción con BerEp4. Tiñe células basaloides y es negativo en las áreas de diferenciación escamosa.

En el PET/TC se observan depósitos focales patológicos del metabolismo 18-F-FDG (fluorodesoxiglucosa) en región hepática, óseas, musculares y en lecho quirúrgico cervical derecho compatibles con tejido tumoral viable (Figura 4). Ante el diagnóstico de enfermedad diseminada, se plantea tratamiento combinado con quimioterapia con carboplatino-vinorelbina y vismodegib.

Tan solo un mes más tarde, en abril de 2016, el paciente fallece por un shock séptico de origen abdominal con fracaso multiorgánico en el contexto de neutropenia G4 y trombopenia G4 postquimioterapia.

## DISCUSIÓN

El CBE se considera un subtipo agresivo de CBC que en muchas ocasiones se diagnostica erróneamente como un CBC o un CCE.

La **incidencia** de CBE oscila entre el 1,7 % y el 2,7 % de carcinomas cutáneos. La mayoría se localizan en la cabeza y el cuello (82-97 %). Se observa un predominio masculino y un pico de incidencia mayor en la séptima década de la vida<sup>3</sup>. Los factores de riesgo incluyen los tipos 1 y 2 de piel de Fitzpatrick, la exposición UV y el consumo de tabaco<sup>4</sup>.

En cuanto a la **histología**, el CBE contiene áreas de células basaloides con crecimiento infiltrativo y áreas de células escamosas con una zona de transición intermedia que representa una etapa intermedia de diferenciación de linaje entre las células CBC Y CCE.

En 1997, Jones y cols. demostraron una gradación en la reactividad del marcador Ber-EP4 a medida que el tumor se movía del área de CBC al área de CCE, lo que representa una zona de transición en la que se produce una pérdida gradual de marcadores celulares<sup>4</sup>.

Es importante diferenciarlo de un tumor de colisión, en el que encontramos áreas separadas de CBC y CCE, es decir, sin zona de transición<sup>5</sup>.

No existe un protocolo estandarizado universal para el CBE. Sin embargo, sí encontramos algunas sugerencias en la literatura acerca del manejo y tratamiento.

Volkenstein y cols. refieren en su estudio que la escisión local ampliada es una técnica muy empleada, sin embargo, presenta un 45,7 % de recurrencia local en el primer año<sup>6</sup>, casi el doble que en el CBC o el CCE.

En contraposición a estos datos, Tan y cols. y Allen y cols. informan de una tasa de recurrencia en el primer año del 8,9 % y del 4,9 %, respectivamente, si se realiza una cirugía micrográfica de Mohs, apoyando esta técnica como el tratamiento de elección para el CBE<sup>4</sup>.

Estas tasas de recurrencia, aunque son menores que con la escisión local ampliada, siguen siendo significativamente más altas que las cifras de recurrencia para EBC (0,64 %) y CCE (1,2 %) con cirugía de micrográfica de Mohs.

Yoshida y cols. y Wermke y cols. proponen la biopsia selectiva de ganglio centinela (BSGC) para lesiones de alto riesgo o con factores pronósticos desfavorables debido a la alta tasa de infiltración ganglionar subclínica al diagnóstico.

Los factores de mal pronóstico que asocian una mayor recurrencia tumoral son: márgenes quirúrgicos positivos, invasión linfática, afectación perineural, sexo masculino y tamaño tumoral > 2 cm<sup>7</sup>.

En nuestro caso, hubiera sido crucial un diagnóstico histopatológico más precoz del tumor para poder aplicar otras técnicas quirúrgicas con mejores resultados como la cirugía de Mohs o la BSGC.

En cuanto al manejo del CBE metastásico, existen diferentes opciones de tratamiento. Actualmente la única terapia dirigida aprobada para pacientes con CBC avanzado es el vismodegib, un inhibidor de la vía Hedgehog (Hh). Se plantea su uso para el CBE diseminado, pero se necesitan estudios que evalúen su eficacia.

En nuestro caso, tras la recurrencia, y ante la presencia de enfermedad diseminada, se decidió iniciar tratamiento combinado con vismodegib y quimioterapia. Desgraciadamente debido a la evolución tan rápida y el fallecimiento del paciente no se pudo valorar la eficacia del tratamiento.

Los estudios más recientes sobre esta patología se centran en dilucidar los mecanismos genéticos que favorecen el desarrollo de un CBE primario y así poder crear terapias dirigidas. Algunas de las dudas que se plantean en su estudio Zhao y cols. es si ciertos CBE clasificados como primarios son en realidad CBC tratados con vismodegib que desarrollan resistencia al tratamiento y desencadenan una diferenciación escamosa hacia CBE<sup>8</sup>.

Es vital tener en mente esta patología ante CBC refractarios al tratamiento. Se debe realizar una resección temprana con márgenes libres y el estudio completo para descartar metástasis ganglionares y a distancia. También reconocer el mayor riesgo de recurrencia asociado con la invasión linfática o perineural, el sexo masculino y el tamaño mayor de 2 cm. Los esfuerzos en el futuro deben estar dirigidos a evaluar la utilidad de la BSGC, la aplicación de terapias adyuvantes y la creación de estudios multicéntricos que ayuden a comprender mejor la historia natural de esta neoplasia.

A modo de conclusión, nos gustaría destacar que a pesar de que el CBE es un tumor relativamente raro, preocupa su gran potencial metastásico y las dificultades que presenta el diagnóstico histológico, tal y como se muestra en el paciente que presentamos en este caso clínico.

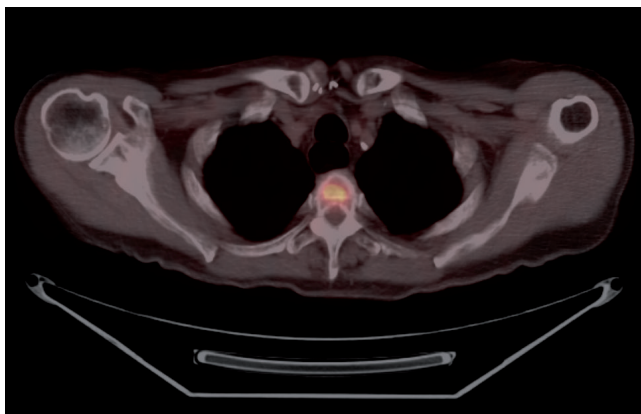


Figura 4. PET-TC que muestra metástasis ósea.

## B I B L I O G R A F Í A

1. Shukla S, Khachemoune A. Reappraising basosquamous carcinoma: a summary of histologic features, diagnosis, and treatment. *Arch Dermatol Res.* 2020;312(9):605-9. DOI: 10.1007/s00403-020-02058-1.
2. Zhu GA, Danial C, Liu A, Li S, Su Chang AL. Overall and progression-free survival in metastatic basosquamous cancer: a case series. *J Am Acad Dermatol.* 2014;70(6):1145-6. DOI: 10.1016/j.jaad.2014.03.003.
3. Bowman PH, Ratz JL, Knoepp TG, Barnes CJ, Finley EM. Basosquamous carcinoma. *Dermatol Surg.* 2003;29(8):830-2; discussion 833. DOI: 10.1046/j.1524-4725.2003.29217.x.
4. Tan CZ, Rieger KE, Sarin KY. Basosquamous Carcinoma: Controversy, Advances, and Future Directions. *Dermatol Surg.* 2017;43(1):23-31. DOI: 10.1097/DSS.0000000000000815.
5. Garcia C, Poletti E, Crowson AN. Basosquamous carcinoma. *J Am Acad Dermatol* 2009;60(1):137-43. DOI: 10.1016/j.jaad.2008.09.036.
6. Volkenstein S, Wohlschlaeger J, Liebau J, Arens A, Lehnerdt G, Jahnke K, et al. Basosquamous carcinoma--a rare but aggressive skin malignancy. *J Plast Reconstr Aesthet Surg.* 2010;63(3):e304-6. DOI: 10.1016/j.bjps.2009.05.058.
7. Martin RC,2nd, Edwards MJ, Cawte TG, Sewell CL, McMasters KM. Basosquamous carcinoma: analysis of prognostic factors influencing recurrence. *Cancer.* 2000;88(6):1365-9. DOI: 10.1002/(sici)1097-0142(20000315)88:6<1365::aid-cnrcr13>3.0.co;2-y.
8. Zhao X, Ponomaryov T, Ornell KJ, Zhou P, Dabral SK, Pak E, et al. RAS/MAPK Activation Drives Resistance to Smo Inhibition, Metastasis, and Tumor Evolution in Shh Pathway-Dependent Tumors. *Cancer Res.* 2015;75(17):3623-35. DOI: 10.1158/0008-5472.CAN-14-2999-T.