



## Artículo Aceptado para su pre-publicación / Article Accepted for pre-publication

### Título / Title:

Ameloblastoma adenoide: un desafío diagnóstico en el estudio de las neoplasias odontogénicas. Reporte de un caso y revisión de la literatura / Adenoid ameloblastoma: a diagnostic challenge in the study of odontogenic neoplasia. Case report and literature review

### Autores / Authors:

Mariangela Dominguez Lafaioli, Ligia Pérez Castro, Daniel Benaim Pérez, Skarly Gutiérrez Sánchez

DOI: [10.20986/recom.2026.1714/2026](https://doi.org/10.20986/recom.2026.1714/2026)

### Instrucciones de citación para el artículo / Citation instructions for the article:

Dominguez Lafaioli Mariangela, Pérez Castro Ligia, Benaim Pérez Daniel, Gutiérrez Sánchez Skarly. Ameloblastoma adenoide: un desafío diagnóstico en el estudio de las neoplasias odontogénicas. Reporte de un caso y revisión de la literatura / Adenoid ameloblastoma: a diagnostic challenge in the study of odontogenic neoplasia. Case report and literature review. *j.maxilo* 2026. doi: 10.20986/recom.2026.1714/2026.



Este es un archivo PDF de un manuscrito inédito que ha sido aceptado para su publicación en la *Revista Española de Cirugía Oral y Maxilofacial*. Como un servicio a nuestros clientes estamos proporcionando esta primera versión del manuscrito en estado de prepublicación. El manuscrito será sometido a la corrección de estilo final, composición y revisión de la prueba resultante antes de que se publique en su forma final. Tenga en cuenta que durante el proceso de producción se pueden dar errores, lo que podría afectar el contenido final. El copyright y todos los derechos legales que se aplican al artículo pertenecen a la *Revista Española de Cirugía Oral y Maxilofacial*.

# AMELOBLASTOMA ADENOIDE: UN DESAFÍO DIAGNÓSTICO EN EL ESTUDIO DE LAS NEOPLASIAS ODONTOGÉNICAS. REPORTE DE UN CASO Y REVISIÓN DE LA LITERATURA

## ADENOID AMELOBLASTOMA: A DIAGNOSTIC CHALLENGE IN THE STUDY OF ODONTOGENIC NEOPLASIA. CASE REPORT AND LITERATURE REVIEW

Mariángela Domínguez Iafaioli<sup>1</sup>, Ligia Pérez Castro<sup>2</sup>, Daniel Benaim Pérez<sup>1</sup> y Skarly Gutiérrez Sánchez<sup>1</sup>

*1Servicio de Cirugía Bucal y Maxilofacial. Hospital Central de Maracay, Venezuela. 2Patólogo Bucal y Maxilofacial. Universidad del Zulia, Venezuela.*

### CORRESPONDENCIA:

Mariángela Domínguez Iafaioli

[maridomiafa1001@gmail.com](mailto:maridomiafa1001@gmail.com)

Recibido: 08-01-2026

Aceptado: 22-04-2026

### RESUMEN

El ameloblastoma adenoide es una neoplasia odontogénica poco frecuente, con menos de 50 casos documentados en la literatura, caracterizado por su comportamiento agresivo y elevada tasa de recurrencia. En 2022, la Organización Mundial de la Salud lo incluyó en la clasificación de neoplasias odontogénicas ectodérmicas. Se presenta el caso de una paciente femenina de 59 años que desarrolló un aumento de volumen en la región mandibular izquierda, acompañado de asimetría facial y movilidad dentaria. Los estudios de imagen revelaron una lesión multilocular e isodensa, bien delimitada. Se realizó una biopsia incisional y se confirmó el diagnóstico de ameloblastoma adenoide a través de su estudio histopatológico. La paciente fue sometida a una resección en bloque de la lesión, seguida de una reconstrucción mandibular con injerto autólogo de fíbula y material de osteosíntesis. Durante un seguimiento de un año, no se han observado signos de recidiva.

**Palabras clave:** Ameloblastoma adenoide, tumor odontogénico, ameloblastoma, dentinoide.

## **ABSTRACT**

Adenoid ameloblastoma is a rare odontogenic neoplasm, with fewer than 50 cases documented in the literature. It is characterized by its aggressive behavior and high recurrence rate. In 2022, the World Health Organization included it in the classification of ectodermal odontogenic neoplasms. We present the case of a 59-year-old female patient who developed an increase in volume in the left mandibular region, accompanied by facial asymmetry and tooth mobility. Imaging studies revealed a well-demarcated, multilocular, isodense lesion. An incisional biopsy was performed, and the diagnosis of adenoid ameloblastoma was confirmed through histopathological examination. The patient underwent en bloc resection of the lesion, followed by mandibular reconstruction with autologous fibula graft and osteosynthesis material. During a one-year follow-up, no signs of recurrence were observed.

**Keywords:** Adenoid ameloblastoma, odontogenic tumor, ameloblastoma, dentinoid.

## **INTRODUCCIÓN**

Las neoplasias odontogénicas son entidades tumorales heterogéneas, originadas a partir de restos de células odontogénicas. El ameloblastoma adenoide (AA) fue incluido OMS en 2022 en la lista de neoplasias odontogénicas ectodérmicas<sup>1-4</sup>. Comparte características histopatológicas con el ameloblastoma y el tumor odontogénico adenomatoide, considerándose una lesión híbrida<sup>5</sup>. La limitación de casos publicados y los aspectos controversiales en torno a su naturaleza subrayan la necesidad de estudios adicionales para comprender su comportamiento y pronóstico<sup>3</sup>.

Los datos epidemiológicos indican mayor incidencia en la cuarta década de vida, con predominio en el sexo masculino y preferencia por la zona posterior mandibular<sup>5-7</sup>. Su comportamiento local agresivo y alta tasa de recurrencia, entre el 45,5 % y el 70 %, destacan

la importancia de un seguimiento cuidadoso y un manejo quirúrgico adecuado<sup>2</sup>.

La presente investigación tiene como objetivo reportar el caso de una paciente de 59 años diagnosticada con ameloblastoma adenoide.

## **MATERIALES Y MÉTODOS**

Se presenta el caso de una paciente femenina atendida en el Servicio de Cirugía Maxilofacial del Hospital Central de Maracay con aumento de volumen progresivo en la región mandibular izquierda. Tras la realización de los estudios diagnósticos correspondientes, clínicos, imagenológicos e histopatológicos, se estableció el diagnóstico de ameloblastoma adenoide. La paciente fue debidamente informada sobre la naturaleza de la lesión y los procedimientos quirúrgicos planificados para su tratamiento, otorgando su consentimiento informado por escrito y autorizando la toma de fotografías con fines de divulgación científica. La investigación fue conducida en estricto cumplimiento de los principios bioéticos establecidos en la Declaración de Helsinki. Con el propósito de contextualizar el caso en el marco de la literatura vigente, se realizó una búsqueda bibliográfica sistemática en las bases de datos PubMed/MEDLINE y Scopus, empleando términos controlados y texto libre en inglés. Se utilizaron descriptores MeSH combinados con palabras clave: "Ameloblastoma"[MeSH] AND (\*\*adenoid\*\* OR "adenoid ameloblastoma" OR "adenoid ameloblastic tumor" OR "adenoid ameloblastoma with dentinoid" OR \*\*AAD\*\*). Se seleccionaron artículos en función de su relevancia clínica, histopatológica y molecular para el diagnóstico y manejo del ameloblastoma adenoide, sin restricción de periodo de publicación, incluyendo reporte de casos, series de casos, revisiones de literatura y revisiones sistemáticas.

## **PRESENTACIÓN DE CASO CLÍNICO**

Se presenta el caso de paciente femenina de 59 años de edad, quien inicia enfermedad actual posterior a presentar aumento de volumen de 4 meses de evolución, en región mandibular posterior izquierda. Se evidenciaba asimetría facial a expensas de aumento de volumen en hemicara izquierda a nivel del tercio inferior facial, indurado y doloroso a la

palpación. La lesión era de tipo nodular, depresible, rosada, forma irregular, localizada en la mucosa vestibular ipsilateral, evidenciándose movilidad y reabsorción radicular de órganos dentarios adyacentes (Figura 1).

Al evaluar la tomografía computarizada de haz cónico, se visualizó una imagen isodensa de 7 x 5 cm, que causaba una solución de continuidad de la basal mandibular izquierda, a nivel de sínfisis y parasínfisis (Figura 2). En base a estos hallazgos clínicos e imagenológicos, se procedió a realizar una biopsia incisional para su análisis histopatológico. El estudio microscópico reveló secciones caracterizadas por un estroma hialinizado en áreas focales, el cual se encontraba infiltrado por una proliferación de células epiteliales de morfología predominantemente redonda y pequeña. Se observaron poblaciones celulares con atipia nuclear leve, manifestada por leve pleomorfismo e hiper cromatismo. La arquitectura tumoral exhibía un patrón mixto, con células dispuestas en acúmulos sólidos, cordones con un patrón plexiforme, estructuras pseudoglandulares o ductiformes con formación de rosetas, y células infiltrándose de manera individual en el estroma. Adicionalmente, se identificaron zonas con patrón en empalizada y un intento de polaridad inversa, asociadas a la presencia de material hialino de tipo dentinoide y un infiltrado inflamatorio mononuclear leve (Figura 3), confirmándose una lesión compatible con ameloblastoma adenoide. Es pertinente señalar que la confirmación diagnóstica se fundamentó exclusivamente en los criterios morfológicos e histopatológicos descritos, sin requerir el uso de técnicas auxiliares de inmunohistoquímica o biología molecular.

Se planificó el acto quirúrgico bajo anestesia general balanceada, realizándose la resección en bloque de la lesión. Se realizó un abordaje extrabucal de Risdon y disección por planos hasta exponer la lesión y realizar la ostectomía pertinente (Figura 4.A), considerándose márgenes de seguridad de 1,5 cm para su exéresis (Figura 4.B). Simultáneamente, se tomó un injerto de fíbula izquierdo para la reconstrucción mandibular inmediata, procediéndose a la confección del mismo y adaptación de material de osteosíntesis sistema 2.4 (Figura 4.C). Finalmente, se verificó la oclusión y se realizó la síntesis de los tejidos por planos. En el espécimen enviado a estudio histopatológico posterior a la cirugía, se constataron márgenes anterior y posterior libres de tumor.

La paciente fue evaluada las primeras 24 horas posterior a la cirugía; presentaba una apertura bucal disminuida de aproximadamente 21 mm debido al edema y un drenaje

hemático. Se realizaron curas diarias en la zona del abordaje quirúrgico y a nivel de la síntesis del miembro inferior izquierdo donante. La alimentación de la paciente durante los próximos 20 días se realizó vía sonda nasogástrica, y se indicó el uso de una faja mentonera compresiva. A los 7 días se realizó retiro de puntos de sutura, evidenciándose apertura bucal conservada. La paciente continuó asistiendo a controles durante los siguientes meses hasta constatar un año y luego se remitió a controles clínicos e imagenológicos anuales. Durante este tiempo no se ha evidenciado la recidiva de la lesión.

## DISCUSIÓN

Según los datos epidemiológicos recopilados en la literatura sobre ameloblastoma adenoide en los últimos 5 años (Tabla I), se observó una media de edad de 48,88 años, con un rango de 32 a 70 años, y predilección por el sexo femenino (62,5 %) <sup>4,5,7,8</sup>. La paciente de nuestro caso, una mujer de 59 años, se sitúa dentro del intervalo de edad encontrado y cerca de la media estimada.

El tiempo medio de evolución de las lesiones fue de aproximadamente 19,5 meses, con un tamaño promedio de 6,24 cm. La región mandibular izquierda fue la más afectada (75 %) <sup>4,5,7,8</sup>. En nuestro reporte, la lesión de la paciente mide 7 cm, con una evolución de 4 meses <sup>6,8</sup>.

La mayoría de los casos se manifestaron como tumefacción asintomática <sup>4,5,7,8</sup>. En cuanto a datos imagenológicos, se encontraron distintos patrones: radiolucidez unilocular (62,5 %) y radiolucidez multilocular bien definida (12,5 %). Todos los casos presentaron afectación ósea. Nuestros hallazgos fueron similares a una radiolucidez multilocular bien definida (Tabla I).

Los criterios histopatológicos incluyen hallazgos similares a los del ameloblastoma, presencia de células con características de retículo estrellado, estructuras glandulares, mórulas epiteliales verticiladas y formaciones dentinoides <sup>4,5,7,8</sup>. Estas lesiones presentan características similares a otras neoplasias como el ameloblastoma, el tumor odontogénico adenomatoide y el tumor de células fantasma dentinogénico <sup>9</sup>. Estas similitudes conllevan a diagnósticos erróneos y a tratamientos conservadores iniciales <sup>8,10</sup>.

El 50 % de los casos (Tabla I) incluyó extirpación quirúrgica de la lesión, mientras que el otro 50 % recibió tratamiento más radical (hemimandibulectomía). La media de seguimiento de las lesiones fue de 19,33 meses; solo una presentó recidiva a los 25 meses y se asoció a un tratamiento conservador<sup>4,5,7,8</sup>. En nuestra experiencia, asociada a la hemimandibulectomía y reconstrucción con injerto autólogo de fíbula, no se ha evidenciado recurrencia durante el periodo de un año.

## **CONCLUSIÓN**

El ameloblastoma adenoide es una neoplasia odontogénica enigmática que amerita un análisis histopatológico exhaustivo debido a su superposición histopatológica con otras entidades, con el fin de evitar tratamientos conservadores que puedan incrementar su tasa de recurrencia. En el caso presentado, la resección en bloque con márgenes de seguridad y la reconstrucción inmediata han permitido una evolución favorable, sin evidencia clínica-radiográfica de recidiva durante el primer año. Sin embargo, este periodo de seguimiento constituye una limitación relevante, ya que la evidencia científica reporta recurrencias a largo plazo asociado al comportamiento impredecible de esta entidad. En este sentido, se sugiere la adopción de un enfoque integral, con un seguimiento clínico e imagenológico a largo plazo, individualizado según la extensión, el tipo de tratamiento y los hallazgos en controles sucesivos, para favorecer la detección oportuna de recidivas.

## **CONSIDERACIONES ÉTICAS**

Se ha obtenido el consentimiento por escrito del paciente.

Para la publicación de este trabajo se cumplió con los principios rectores establecidos en la Declaración de Helsinki y publicaciones relacionadas a la ética en investigación.

## **CONFLICTO DE INTERESES**

Los autores declaran no tener ningún conflicto de intereses.

## **DECLARACIÓN DE DIVULGACIÓN FINANCIERA**

No se ha recibido financiación para este artículo.

## BIBLIOGRAFÍA

1. Al-Qazzaz HH, Abdullah BH, Jany SJ. A clinicopathological analysis of 151 odontogenic tumors based on new WHO classification 2022: a retrospective cross-sectional study. *J Baghdad Coll Dent*. 2024;36(1):27-33. DOI: 10.26477/jbcd.v36i1.3588.
2. Soluk-Tekkesin M, Wright JM. The World Health Organization Classification of Odontogenic Lesions: A Summary of the Changes of the 2022 (5th) Edition. *Turk Patoloji Derg*. 2022;38(2):168-84. DOI: 10.5146/tjpath.2022.01573.
3. de Farias Morais HG, Gonçalo RIC, de Oliveira Costa CS, de Figueiredo Pires H, Mafra RP, de Morais EF, et al. A Systematic Review of Adenoid Ameloblastoma: A Newly Recognized Entity. *Head Neck Pathol*. 2023;17(3):688-96. DOI: 10.1007/s12105-023-01574-6.
4. Titinchi F, Sallies M, Opperman J. Adenoid ameloblastoma: A case report on this newly recognized under-treated odontogenic tumour. *J Maxillofac Oral Surg*. 2025;24(6):1863-6. DOI: 10.1007/s12663-025-02592-3.
5. Sharma G, Kamboj M, Narwal A, Devi A, Singh V. Demystifying Histologic Conundrum of Adenoid Ameloblastoma: Case Report with Literature Review. *Indian J Otolaryngol Head Neck Surg*. 2023;75(3):2432-7. DOI: 10.1007/s12070-023-03534-6.
6. De Arruda JAA, Noronha MS, Abreu LG, de Lacerda JCT, Silva TA, Mesquita RA. Adenoid ameloblastoma in the posterior maxilla: a case report and review of the literature. *Oral Maxillofac Surg*. 2020;24(2):243-9. DOI: 10.1007/s10006-020-00830-1.
7. Jayasooriya PR, Abeyasinghe WAMUL, Liyanage RLPR, Uthpali GN, Tilakaratne WM. Diagnostic Enigma of Adenoid Ameloblastoma: Literature Review Based Evidence to Consider It as a New Sub Type of Ameloblastoma. *Head Neck Pathol*. 2022;16(2):344-52. DOI: 10.1007/s12105-021-01358-w.
8. Khalaj F, Cinel L, Aminishakib P, Mosavat F, Soluk-Tekkesin M. Adenoid 'ameloblastoma': Clinicopathological description of 4 additional BRAF-negative cases. *J Stomatol Oral Maxillofac Surg*. 2023;124(6 Suppl):101585. DOI:

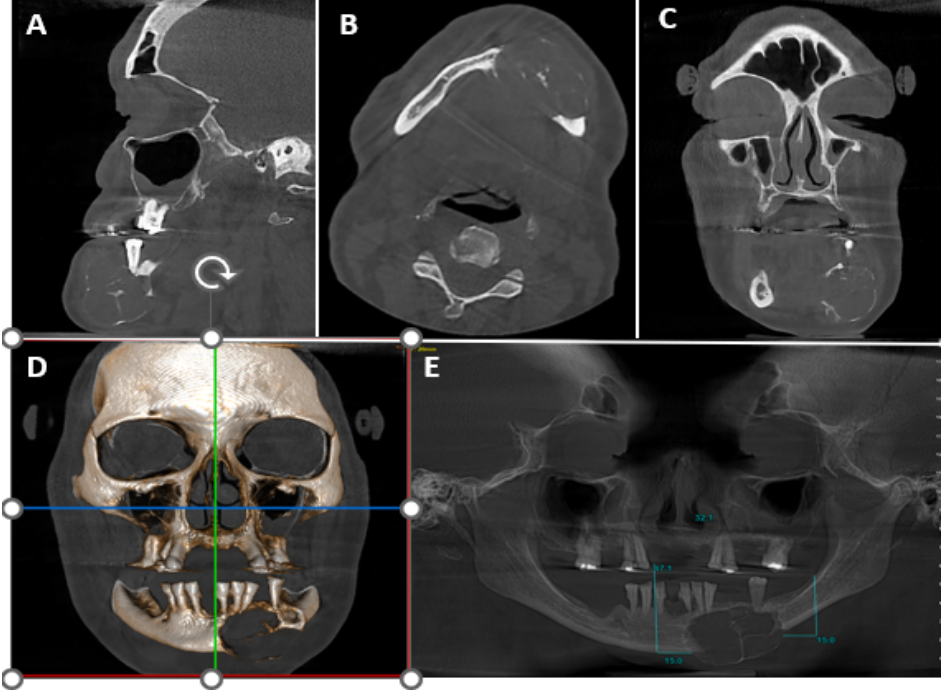
10.1016/j.jormas.2023.101585.

9. Xue J, Zhang W, Zhang J, Bai J, Zhang A, Guo X, et al. Adenoid Ameloblastoma Shares Clinicopathologic, Immunohistochemical, and Molecular Features With Dentinogenic Ghost Cell Tumor: A Comparative Analysis. *Am J Surg Pathol.* 2023;47(11):1274-84. DOI: 10.1097/PAS.0000000000002104.
10. Odell EW, Gomes CC, Thavaraj S. The evolving molecular characterisation, histological criteria and nomenclature of adenoid ameloblastoma as a World Health Organisation tumour type. *Histopathology.* 2024;85(6):846-52. DOI: 10.1111/his.15270.

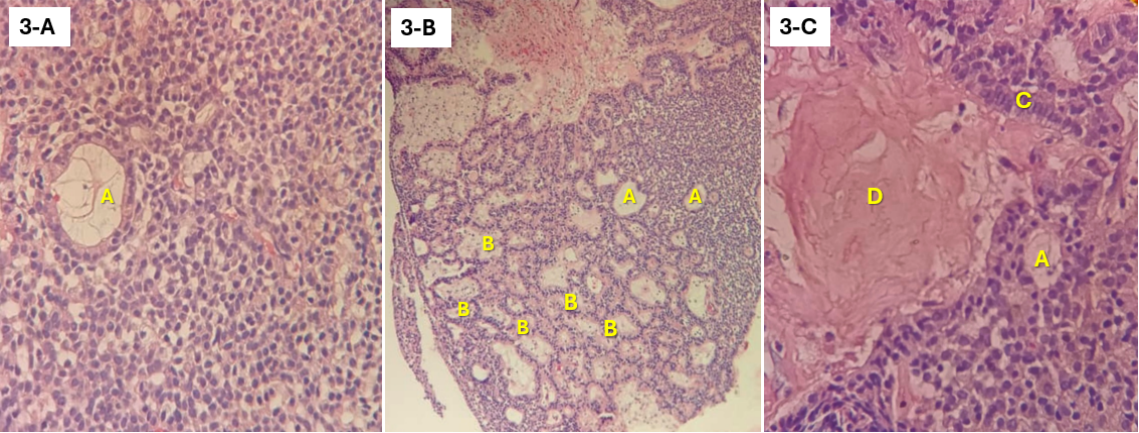
Figura 1. Fotografías clínicas extrabucales e intrabucales.

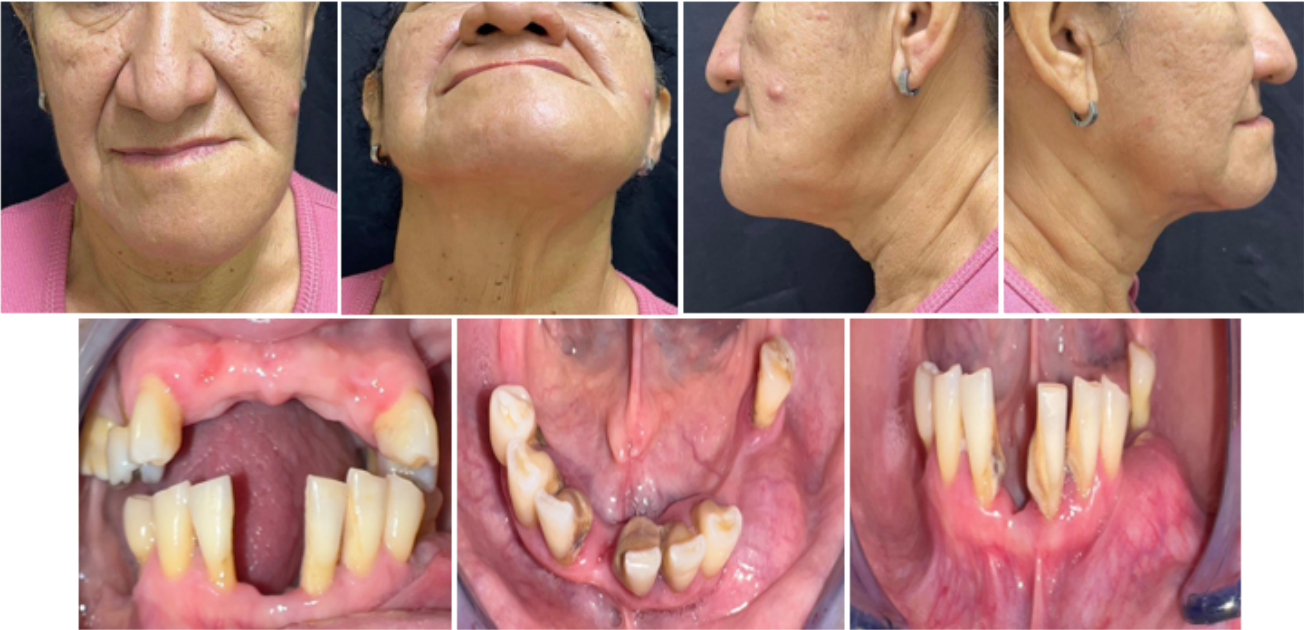

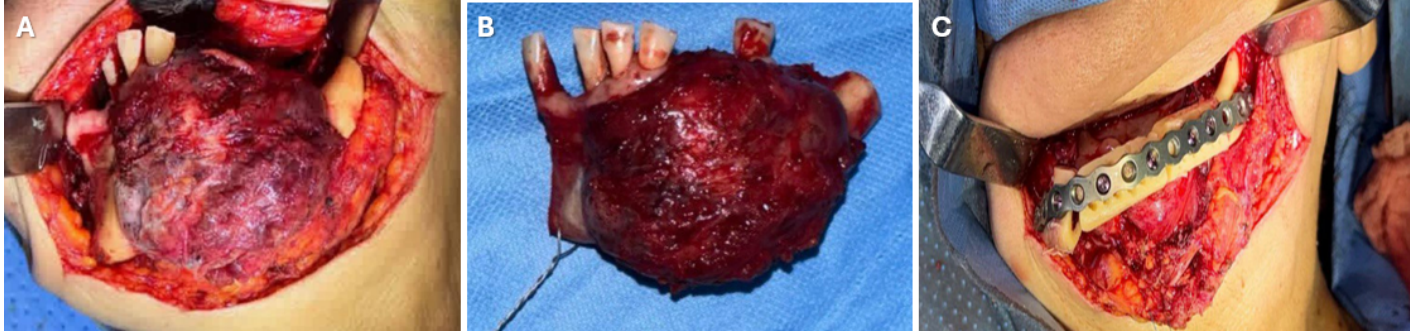
Figura 2. Tomografía computarizada de haz cónico. Cortes: A, sagital; B, axial; C, coronal; D, reconstrucción tridimensional y E, panorámica.



**Figura 3. Fotomicrografías de tinción H&E (20X). A: estructuras que asemejan a conductos; B: patrón cribiforme; C: células en empalizada, intento de polaridad reversa; D: dentinoide.**



**Figura 4. A: vista intraoperatoria de la lesión; B: resección en bloque y vista macroscópica de la lesión; C: reconstrucción mandibular inmediata con injerto autólogo de fíbula y material de osteosíntesis.**



**Tabla I. Casos de ameloblastoma adenoide reportados en la literatura en los últimos 5 años.**

Autor/ Año	Sexo /Edad	Localización/ Zona	Tiempo de evolución (meses)	Características clínicas	Tamaño	Características radiográficas	Tratamiento	Seguimiento (meses)	Recur- rencias
Jayasooriya y cols. (2022) <sup>7</sup>	F/42 años	Maxilar izquierda	6	Tumefacción no dolorosa	-	Radiolucidez con focos radiopacos  Destrucción de la corteza ósea	Extirpación quirúrgica	6	No
Sharma y cols. (2023) <sup>5</sup>	F/32 años	Mandibular derecha	8	Tumefacción no dolorosa	5 × 5 cm	Radiolucidez mal definida Destrucción de la corteza ósea	Hemimandibulectomía	-	-
	F/60 años	Mandibular (Involucra región entre ambos ángulos mandibulares)	60	Asimetría facial  Tumefacción no dolorosa	14 x 12 cm	Radiolucidez bien definida (multilocular)  Destrucción de la corteza ósea	Hemimandibulectomía	-	-
Khalaja (2023) <sup>8</sup>	M/70 años	Mandibular izquierda	-	Tumefacción no dolorosa	5 cm	Radiolucidez bien definida (unilocular) Destrucción de la corteza ósea	Hemimandibulectomía	33	No
	M/59 años	Mandibular izquierda	-	Tumefacción no dolorosa	6 cm	Radiolucidez bien definida (unilocular) Destrucción de la corteza ósea	Extirpación quirúrgica	16	No
	F/36 años	Mandibular izquierda	-	-	3,5 cm	Radiolucidez bien definida (unilocular) Destrucción de la corteza ósea	Extirpación quirúrgica	6	No
	M/60 años	Mandibular izquierda	-	Tumefacción no dolorosa	5,5 cm	Radiolucidez bien definida (unilocular) Destrucción de la corteza ósea	Extirpación quirúrgica	25	Sí a los 24 meses
Titinchi y cols. (2025) <sup>4</sup>	F/32 años	Mandibular derecha	4	Tumefacción no dolorosa  Movilidad dentaria	4,65 cm x 3 cm	Radiolucidez bien definida (unilocular) Destrucción de la corteza ósea	Hemimandibulectomía	24	No