



Revista Española de Cirugía Oral y Maxilofacial

Publicación Oficial de la SECOM CyC Sociedad Española de Cirugía Oral y Maxilofacial y de Cabeza y Cuello

Artículo Aceptado para su pre-publicación / Article Accepted for pre-publication

Título / Title:

Apuntes sobre el uso de prótesis total temporomandibular: lecciones para llevar a casa
/ Notes on the use of total temporomandibular prosthesis: lessons to take home

Autores / Authors:

Raúl González García

DOI: [10.20986/recom.2024.1529/2024](https://doi.org/10.20986/recom.2024.1529/2024)

Instrucciones de citación para el artículo / Citation instructions for the article:

González García Raúl. Apuntes sobre el uso de prótesis total temporomandibular: lecciones para llevar a casa / Notes on the use of total temporomandibular prosthesis: lessons to take home. *j.maxilo* 2024. doi: 10.20986/recom.2024.1529/2024.



Este es un archivo PDF de un manuscrito inédito que ha sido aceptado para su publicación en la *Revista Española de Cirugía Oral y Maxilofacial*. Como un servicio a nuestros clientes estamos proporcionando esta primera versión del manuscrito en estado de prepublicación. El manuscrito será sometido a la corrección de estilo final, composición y revisión de la prueba resultante antes de que se publique en su forma final. Tenga en cuenta que durante el proceso de producción se pueden dar errores, lo que podría afectar el contenido final. El copyright y todos los derechos legales que se aplican al artículo pertenecen a la *Revista Española de Cirugía Oral y Maxilofacial*.

APUNTES SOBRE EL USO DE PRÓTESIS TOTAL TEMPOROMANDIBULAR: LECCIONES PARA LLEVAR A CASA

NOTES ON THE USE OF TOTAL TEMPOROMANDIBULAR PROSTHESIS: LESSONS TO TAKE HOME

Raúl González-García

Director de RECOM. Servicio de Cirugía Oral y Maxilofacial, Hospital Universitario de La Princesa. Madrid, España. Miembro Activo de la ESTMJS; Miembro Internacional de la ASTMJS

Recientemente (11 y 12 de abril de 2024) se ha celebrado en el *Real Colegio Seminario de los Padres Agustinos*, en Valladolid, las *VII Jornadas Nacionales de Articulación Temporomandibular (ATM)*, este año versando sobre *Actualización y Nuevas Tecnologías en la Reconstrucción Protésica de la ATM*, y contando con la participación de ponentes de reconocido prestigio en la patología articular, especialmente en el recambio protésico articular.

A lo largo de las jornadas se abordaron diferentes aspectos, como las indicaciones de reconstrucción protésica, las infecciones de los implantes articulares, las reacciones de hipersensibilidad a los componentes de los mismos, el uso de planificación virtual y navegación, el tratamiento de la reanquilosis, el papel que ocupan las prótesis de *stock* en un momento en el que el uso de prótesis de ATM a medida ("*custom-made*") es cada vez más generalizado, la utilización de guías quirúrgicas en la traslación de lo planificado al quirófano, la reconstrucción protésica en tumores mandibulares que han sido tratados con o sin radioterapia, la reconstrucción aloplástica en la infancia y adolescencia, la reconstrucción protésica articular de forma concomitante al tratamiento de las deformidades dentofaciales, y el papel de la fisioterapia postquirúrgica, entre otros.

Los **objetivos generales** de la reconstrucción protésica de la ATM son: 1) restaurar la morfología articular; 2) restaurar la altura de la rama mandibular; 3) aumentar el rango de movimiento articular sin dolor; 4) corregir anomalías dentofaciales en conjunción con cirugía ortognática; y 5) prevenir la recurrencia de algunas enfermedades articulares, como la artritis idiopática juvenil (AIJ).

Sus **principales indicaciones** son: 1) fibrosis recurrente o anquilosis ósea; 2) artritis inflamatoria que involucra la ATM (AIJ, espondilitis anquilopoyética, esclerodermia); 3) fracaso de injerto previo; 4) fracaso de reconstrucción aloplástica articular previa; y 5) pérdida de altura mandibular y alteración de la oclusión.

Las **contraindicaciones**, que también las tiene, son: 1) infecciones activas en o alrededor del sitio implantario; 2) hiperfunción incontrolable de la musculatura masticatoria, que generaría sobre-

carga y pérdida de los tornillos de fijación; 3) alergia conocida a alguno de los componentes de los materiales; y 4) enfermedad sistémica no controlada.

Asimismo, el cirujano maxilofacial debe ser consciente de la potencial aparición de **efectos adversos, malos resultados o complicaciones** como: 1) infección; 2) dificultades técnicas intraoperatorias; 3) reacción gigantocelular de cuerpo extraño a los componentes de la prótesis; 4) problemas del oído, como inflamación del conducto auditivo externo (CAE), infección del oído medio o interno, o pérdida temporal o definitiva de la audición; e incluso 5) efectos deletéreos sobre la articulación sana contralateral.

Se destacaron algunos mensajes importantes en relación con el **diseño de la prótesis**, como son: 1) en la mayoría de los diseños protésicos actuales, tras la colocación de la prótesis de ATM, solo existe un movimiento rotacional puro, debido a la des-inserción del músculo pterigoideo lateral; 2) en la ATM, el disco articular bicóncavo permite mantener la congruencia durante el movimiento articular amplio y, sin embargo, la congruencia de la prótesis de ATM depende en última instancia del diseño del implante; y 3) si la posición del cóndilo desciende 3-4 mm, y por lo tanto hace lo propio su punto de rotación, el uso de la prótesis de ATM unilateral no sobrecarga la articulación contralateral sana.

Igualmente, se incidió en **aspectos clave**, como: 1) el reemplazo articular total de la ATM es efectivo en la enfermedad articular terminal en manos de cirujanos con experiencia; 2) la planificación pre-quirúrgica virtual permite la adaptación del implante de forma muy precisa; 3) deben seguirse de forma estricta las medidas para prevenir la infección peri-protésica articular; 4) las guías quirúrgicas de corte permiten la transferencia exacta de lo planificado de forma virtual, 5) las prótesis de *stock*, a diferencia de las fabricadas a medida ("*custom-made*"), requieren de una importante preparación del lecho óseo para su adaptación; 6) el componente de fosa glenoidea debe fijarse con al menos 4 tornillos, y el de rama mandibular con al menos 5 tornillos; y 7) la fisioterapia articular activa postoperatoria es fundamental para el éxito en el largo plazo.

En relación con los dos sistemas principales de prótesis existentes, de "*stock*" y a medida ("*custom-made*") cabe destacar sus **principales diferencias**:

- Las **prótesis de stock**: 1) proporcionan una escasa adaptabilidad en pacientes con anatomía alterada; 2) tienen un potencial limitado para permitir la realización del movimiento mandibular antero-inferior; 3) exigen de una amplia experiencia quirúrgica para lidiar con la variabilidad en la adaptación; y 4) debido a la menor adaptabilidad al hueso nativo, son más propensas a la fatiga del material, micromovimientos y un eventual fallo protésico.

Sus principales *ventajas* son: 1) flexibilidad a los hallazgos quirúrgicos no esperados, pues el hueso del paciente se adapta a la prótesis y no al revés; 2) disponibilidad inmediata; y 3) menor coste económico.

- Las **prótesis a medida o “custom-made”**: 1) permiten una fácil adaptación, sin necesidad de alterar el hueso y un menor tiempo quirúrgico; 2) favorecen una osteointegración y estabilidad elevadas; 3) permiten un cierto movimiento infero-anterior mandibular; 4) permiten el control de la inserción de los tornillos para evitar el daño del nervio dentario inferior; 5) posibilitan la reconstrucción de defectos postraumáticos, secundarios a osteomielitis y postresección oncológica; 6) en casos de hipoplasia severa (microsomía hemifacial) los componentes de fosa y mandibular extendidos permiten la sustitución del hueso ausente; y 7) en casos sencillos, el diseño de prótesis con componente mandibular corto permite su introducción a través de un abordaje retromandibular limitado, disminuyendo el riesgo potencial de daño de la rama mandibular del nervio facial.

Sus principales *desventajas* son: 1) menor flexibilidad ante hallazgos quirúrgicos “inesperados”, pues la prótesis se adapta al hueso y no al revés; 2) tiempo de suministro elevado; y 3) elevado coste económico.

En un metanálisis de De Mereuchy y cols.¹, en el que se seleccionaron 15 de 1581 artículos identificados, se objetivó una disminución significativa del dolor y un aumento significativo de la apertura oral y de la puntuación para dieta (“*dietary score*”) para ambos sistemas. Aunque no se encontraron diferencias estadísticamente significativas entre las prótesis de *stock* y las prótesis a medida, este estudio no consideró la severidad de la patología incluida en el metanálisis, lo que pudo influir en los resultados post-op, a modo de sesgo de selección, ya que las prótesis de *stock* se reservaron, por lo general, para los casos menos complejos. La utilización de prótesis a medida en los pacientes más complejos disminuye el riesgo de lesión del nervio facial y del nervio alveolar inferior, optimizando el posicionamiento de los tornillos y disminuyendo el tamaño del abordaje y, probablemente, disminuye la necesidad de segundas intervenciones, aunque esto es un hecho no probado aún en términos de medicina basada en la evidencia.

Con respecto a los materiales empleados, la mayor parte de los tipos de prótesis disponibles en el mercado están fabricados en: 1) una aleación de titanio de grado médico (Ti6Al4V), cuyos componentes son: titanio (Ti) 89-91 %, aluminio (Al) 5.5-6.5 %, y vanadio (V) al 3.5-4.5 %; y 2) Cobalto (Co)-Cromo (Cr)-Molibdeno (Mo), en proporción de Co 58.9-69.5 %, Cr 27-30 %, y Mo 5-7 %. El **componente mandibular** está fabricado mayoritariamente en una aleación de Ti, pero también se

emplea Ti recubierto de nitruro, Ti puro, Ti de grado 23 arenado con alumina, aleación de Co-Cr-Mo, y poli-etil éter ketona (PEEK). La superficie interna del componente mandibular puede estar tratado mediante plasma pulverizado con Ti, para favorecer la adherencia. La **cabeza condílea** está fabricada mayoritariamente en Co-Cr-Mo, aunque también existen diseños con aleación de Ti, recubiertos de Carbono, Ti comercialmente puro, PEEK y zirconia. El **componente de fosa glenoidea** está fabricado predominantemente con polietileno de ultra-alto peso molecular (del inglés *ultra-high molecular weight poly-ethylene -UHMWPE-*) con o sin malla de Ti. Se prefiere el Co-Cr-Mo en lugar de la aleación de Ti como aleación de la malla adherida al *UHMWPE*². La aleación de Co-Cr-Mo presenta una resistencia al desgaste superior, aunque las trazas de níquel (Ni) residual (<1 %) pueden ser las responsables de los casos de hipersensibilidad. Con el objeto de paliar esta situación, se están desarrollando nuevas aleaciones libres de Ni, con propiedades biológicas y mecánicas similares. Una de ellas es la constituida por Fe₁₈Cr₁₄Mn_{3.5}MoN_{0.9}, un tipo de acero inoxidable con elevada resistencia a la corrosión, alto contenido en nitrógeno (N) y sin Ni. La aleación de Ti (Ti₆AlV₄) es la más frecuentemente empleada en las prótesis de ATM, siendo Al y V los potenciales responsables de las reacciones de hipersensibilidad. Se está probando la incorporación de elementos nuevos que minimicen dicho riesgo, como niobio, molibdeno, tantalio, circonio y estaño. La aleación de Beta-Ti (TiZrMoFe) posee un módulo de elasticidad menor, proporciona menor protección contra la tensión en la interfaz implante-hueso, y no está claro su comportamiento en el reemplazo articular de la ATM. El *UHMWPE* es el material de superficie de rodamiento más común para el componente fijo o de fosa glenoidea, ya que permite un comportamiento óptimo frente al desgaste, alta durabilidad e inercia biológica, por lo que la preocupación por el desgaste o la fractura del material es menor. Otros materiales, como el *PEEK* o el carbono (Ca) tipo diamante precisan de más estudios para asegurar su eficacia y seguridad en este tipo de prótesis³.

La fabricación asistida por computadora incluye: 1) la manufactura aditiva (AM, del inglés *"additive manufacturing"*) o impresión 3D; y 2) las técnicas sustractivas (*fresado CNC -control numérico por computadora-*), que producen componentes forjados y aleaciones fundidas. Si bien las técnicas sustractivas siguen siendo el procedimiento de fabricación mayoritario de las prótesis de ATM a medida, la impresión 3D se utiliza cada vez más para permitir: 1) un grado extremadamente alto de libertad de diseño; 2) producir pequeñas estructuras detalladas; 3) incorporar estructuras de celosía o panal de abeja, para fomentar el crecimiento óseo o mejorar las propiedades mecánicas. No obstante, debemos tener en cuenta que los componentes fabricados con AM aún no se han comparado con los producidos de forma convencional en términos de resistencia mecánica y res-

ultados clínicos y/o complicaciones en el medio y largo plazo. Con respecto a las técnicas de fabricación: 1) los componentes forjados obtienen un grano de menor tamaño y por tanto un material más uniforme, que mejoran la estructura y resistencia del implante; 2) las aleaciones fundidas obtienen un grano de tamaño mayor y se generan huecos de enfriamiento, que genera imperfecciones y menor resistencia; 3) la AM o impresión 3D mejora la porosidad, la velocidad de producción y reduce los costes, aunque tiene una mayor propensión al fallo por fractura³.

Actualmente, existen 15 países fabricantes de prótesis de ATM y 27 modelos diferentes⁴. A estos cabría añadir un modelo de fabricación español, desarrollado por el *Hospital San Juan de Alicante* y el *Instituto Tecnológico de Canarias*, cuyos resultados preliminares fueron publicados en nuestra revista en 2019⁵. Si referimos la literatura anglosajona, de los 27 sistemas de prótesis, 21 son fabricadas a medida y 6 son de *stock*: 1) todos los sistemas tienen un componente de fosa glenoidea y un componente de rama mandibular; 2) todos menos 5 son similares a los dos sistemas aprobados por la *Food and Drug Administration (FDA)* (*Stryker-TMJ Concepts* y *Zimmer-Biomet*) (Figuras 1 a 3); 3) 12 sistemas han seguido un proceso de comprobación mediante test de laboratorio preclínicos; 4) solo los 2 sistemas aprobados por la *FDA* cuentan con series clínicas amplias con seguimiento a largo plazo. Con respecto al **componente de fosa**: 21 sistemas están fabricados en *UHMWPE* (17 *custom-made* y 4 de *stock*), de los cuales 11 tienen una malla de aleación metálica interpuesta entre el *UHMWPE* y el hueso cigomático/fosa glenoidea, 10 son de *UHMWPE* completamente, 5 de metal sobre metal; y 1 de polímero. Con respecto a la **cabeza condílea**: 10 sistemas son de aleación de Ti, 3 de aleación de Cr-Co, 7 de aleación de Cr-Co-Mo, 4 de acero inoxidable, y otros 4 de otros materiales como zirconio, nitruro de Ti, o *PEEK*. Con respecto al **componente de rama mandibular**: 19 sistemas son de aleación de Ti, 3 de acero inoxidable, 2 de aleación de Cr-Co, 1 de nitruro de Ti, y 1 de *PEEK*⁴.

El resumen de las jornadas permite la extracción de conclusiones claras: 1) la reconstrucción aloplástica de la ATM con prótesis total a medida ("*custom-made*") constituye el "*gold-standard*" en la reconstrucción de los estadios finales de la enfermedad articular con alteraciones de la anatomía o alteración de la posición mandibular; 2) la prótesis total de *stock* todavía puede jugar un papel en casos no complejos (sin alteración de la anatomía), por la disminución de costes y el ahorro en el tiempo de suministro; 3) el uso de guías quirúrgicas de corte y posicionamiento de los tornillos (diseñadas mediante planificación virtual) permite incrementar la precisión en los componentes mandibular y de fosa de la prótesis de ATM; 4) es preciso evaluar la eficacia de los nuevos diseños protésicos "*custom-made*" mediante estudios clínicos que avalen su uso en términos de eficacia clínica en el medio y largo plazo y de ausencia de complicaciones; y 5) si bien la

impresión 3D de metal mediante técnicas aditivas parece ser el futuro en la fabricación de dispositivos de reemplazo articular, todavía se encuentra en los inicios de su desarrollo, y las relaciones fundamentales entre procesamiento, microestructura y propiedades mecánicas aún no se comprenden completamente.

Es probable que el futuro en la utilización de los sistemas de reemplazo articular total de ATM pase por: 1) la implementación de biomateriales que minimicen el desgaste protésico y la tribocorrosión, 2) el diseño de sistemas protésicos que minimicen el tamaño de sus componentes sin reducir su estabilidad y que mejoren su funcionalidad (traslación condílea y movimientos de lateralidad); y 3) la reducción de costes y el tiempo de suministro, la formación quirúrgica y planificación virtual que “democraticen” su uso.

BIBLIOGRAFÍA

1. De Meurechy NKG, Zaror CE, Mommaerts MY. Total Temporomandibular Joint Replacement: Stick to Stock or Optimization by Customization? *Craniomaxillofac Trauma Reconstr.* 2020;13(1):59-70. DOI: 10.1177/1943387520904874.
2. Mehrota D, Kumar S, Mehrotra P, Khanna R, Khanna V, Eggbeer D, et al. Patient specific total temporomandibular joint reconstruction: A review of biomaterial, designs, fabrication and outcomes. *J Oral Biol Craniofac Res.* 2021;11(2):334-43. DOI: 10.1016/j.jobcr.2021.02.014.
3. Mercuri LG, Neto MQ, Pourzal R. Alloplastic temporomandibular joint replacement: present status and future perspectives of the elements of embodiment. *Int J Oral Maxillofac Surg.* 2022;51(12):1573-8. DOI: 10.1016/j.ijom.2022.05.015.
4. Elledge R, Mercuri LG, Attard A, Green J, Speculand B. Review of emerging temporomandibular joint total joint replacement systems. *Br J Oral Maxillofac Surg.* 2019;57(8):722-8. DOI: 10.1016/j.bjoms.2019.08.009.
5. Brabyn PJ, Rodríguez-Campo FJ, Escorial V, Muñoz-Guerra MF, Pastor Zuazaga D, Valiente Infante F. Nuevos avances en las prótesis ATM custodiadas: nuestra experiencia en el Hospital Universitario La Princesa. *Rev Esp Cir Oral Maxilofac.* 2019;41(4):167-71. DOI: 10.20986/recom.2019.1082/2019.

Figura 1.

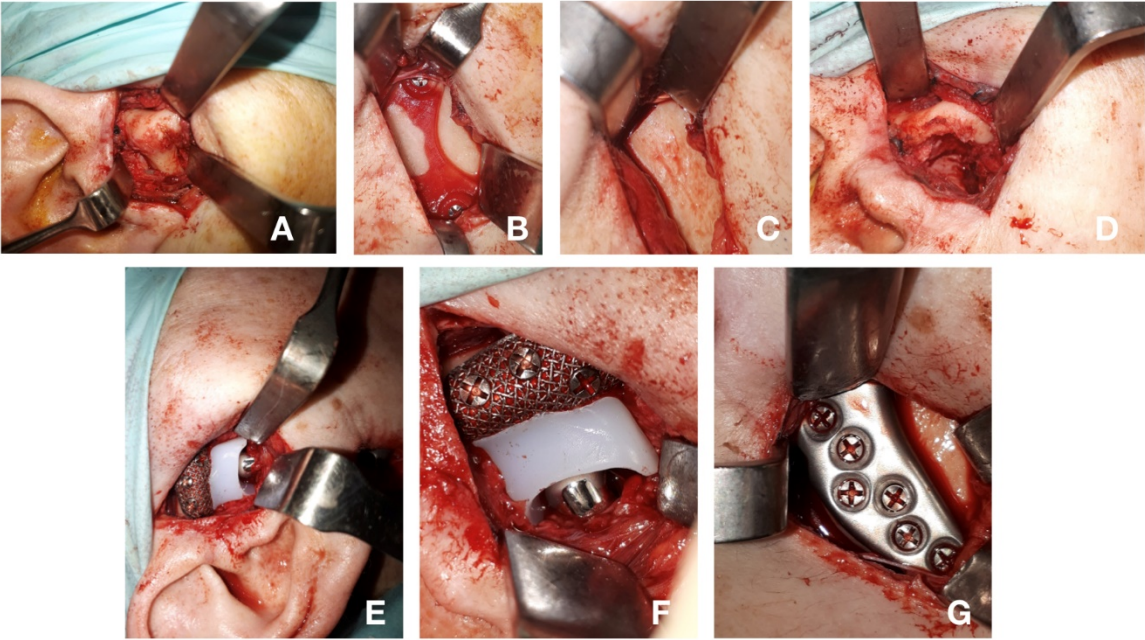


Figura 2.

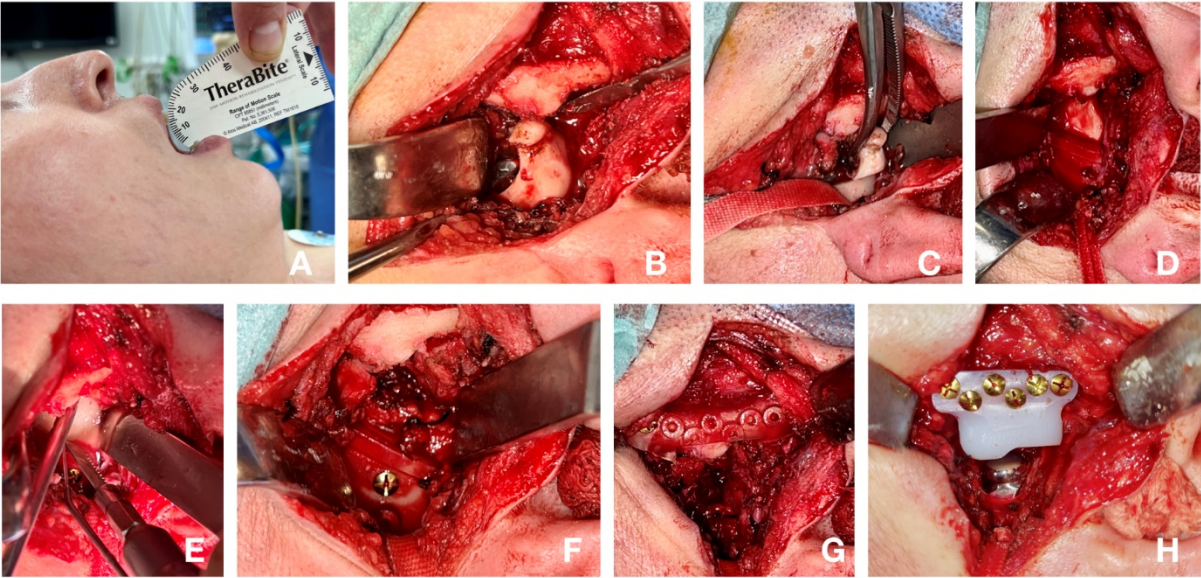


Figura 3.

