



## Caso clínico

# Adenitis cervical unilateral por *Staphylococcus aureus* en un paciente adulto. Presentación de un caso

Laura Verde Sánchez<sup>1\*</sup>, Mario F. Muñoz-Guerra<sup>1</sup>, Ana Capote-Moreno<sup>1</sup>, Lidia Castillo Gázquez<sup>2</sup>, Philip Brabyn<sup>1</sup> y Luis Naval Gías<sup>1</sup>

<sup>1</sup>Servicio de Cirugía Oral y Maxilofacial. Hospital Universitario La Princesa. Madrid, España. <sup>2</sup>Servicio de Anatomía Patológica. Hospital Universitario La Princesa. Madrid

### ARTICLE INFORMATION

#### Article history:

Received: 24 de octubre de 2022

Accepted: 26 de octubre de 2022

#### Palabras clave:

Adenopatía, masa cervical, diagnóstico, infección, neoplasia.

### R E S U M E N

Debido a que en más del 50 % de los casos la aparición de adenopatías en mayores de 40 años es de probable etiología tumoral, el manejo de masas cervicales del paciente adulto debe incluir las pruebas necesarias para descartar un proceso maligno.

El diagnóstico diferencial es fundamental en este tipo de lesiones, identificando los factores de riesgo, síntomas y signos que orienten hacia la etiología (congénita, neoplásica, inflamatoria o infecciosa).

Por lo que se refiere a las adenopatías cervicales de causa infecciosa son más frecuentes en los niños. Sin embargo, habitualmente los adultos también las desarrollan como consecuencia de patología oral o faringoamigdal. En estos casos, se observa una rápida respuesta ante el tratamiento empírico. No obstante, si no se produce la resolución del cuadro con dicho tratamiento en 2-3 semanas, es necesaria la ampliación del estudio mediante pruebas complementarias. Se presenta un caso clínico infrecuente en la literatura de *lindadenitis supurada por Staphylococcus aureus* en región cervical, en una mujer de 45 años que acudió al servicio de urgencias con clínica de masa cervical a estudio.

## Unilateral cervical adenitis due to *staphylococcus aureus* in an adult patient. Case report

### A B S T R A C T

Due to the fact that in more than 50 % of cases the appearance of adenopathy in patients over 40 years of age is of probable tumor etiology, the management of cervical masses in adult patients should include the necessary tests to rule out a malignant process.

#### Keywords:

Adenopathy, neck mass, diagnosis, infection, neoplasia.

#### \*Correspondence:

E-mail: [lauragreen08@hotmail.es](mailto:lauragreen08@hotmail.es) (Laura Verde Sánchez).

<http://dx.doi.org/10.20986/recom.2022.1405/2022>

1130-0558/© 2022 SECOM CyC. Publicado por Inspira Network. Este es un artículo Open Access bajo la licencia CC BY-NC-ND (<http://creativecommons.org/licenses/by-nc-nd/4.0/>).

The differential diagnosis is fundamental in this type of lesions, identifying the risk factors, symptoms and signs that orient towards the etiology (congenital, neoplastic, inflammatory or infectious).

As concerns cervical adenopathies of infectious cause, they are more frequent in children. However, adults also usually develop them as a consequence of oral or pharyngotonsillar pathology. In these cases, a rapid response to empirical treatment is observed. However, if there is no resolution of the picture with such treatment within 2-3 weeks, it is necessary to extend the study by means of complementary tests.

We present a rare case of suppurative lymphadenitis due to *Staphylococcus aureus* in the cervical region in a 45-year-old woman who presented to the emergency department with a cervical mass.

## INTRODUCCIÓN

La presencia de una masa en la región cervicofacial en los adultos es un motivo de consulta habitual en la práctica médica. Sin embargo, la etiología subyacente puede resultar difícil de identificar. Mientras que en los pacientes pediátricos la causa más frecuente de aumento de volumen cervical son los procesos infecciosos, en el paciente adulto las principales etiologías son neoplásicas. Por ese motivo, la evidencia sugiere que una masa cervical en un paciente adulto debe considerarse maligna hasta que se demuestre lo contrario, ya que, en caso de serlo, un retraso en el diagnóstico afecta el estadio del tumor y empeora el pronóstico<sup>1</sup>.

No obstante, habitualmente los adultos desarrollan adenopatías cervicales como consecuencia de patología oral o faringoamigdal. Clínicamente suelen presentar eritema, aumento de temperatura local y dolor a la palpación. Además, tienden a ser cuadros autolimitados que responden favorablemente al tratamiento antibiótico y antiinflamatorio. Sin embargo, si no se produce la resolución del cuadro con dicho tratamiento en 2-3 semanas, hay que considerar ampliar el estudio mediante pruebas imagenológicas y citológicas.

Por otro lado, en el diagnóstico diferencial conviene no descartar otros procesos infecciosos causados por microorganismos menos frecuentes como *Bartonella henselae*, micobacterias atípicas (*Mycobacterium scrofulaceum* y *Mycobacterium avium*), *Toxoplasma gondii* o tuberculosis, entre otras, inflamatorios (sarcoidosis), tumorales (sarcomas o linfomas) o autoinmunes (lupus eritematoso sistémico)<sup>2,3</sup>.

El propósito de este artículo es presentar un caso clínico infrecuente en la literatura de linfadenitis supurada por *Staphylococcus aureus* en la región cervical en una paciente de 45 años sin foco.

## CASO CLÍNICO

Mujer de 45 años sin antecedentes médico-quirúrgicos de interés, que acudió al Servicio de Cirugía Maxilofacial del Hospital Universitario La Princesa por la aparición de una tumoración submandibular dolorosa de 10 días de evolución, acompañada de disfagia leve y un pico febril aislado de 38,7 °C.

En la semana previa había acudido a su centro de Atención Primaria, donde se le instauró tratamiento con amoxicilina 500 mg cada 8 horas y dextetoprofeno 25 mg cada 8 horas. No refería ningún procedimiento médico ni quirúrgico a nivel cervical, patología oral o faringoamigdal, ni viajes al extranjero en el último año.

A la exploración presentaba una tumoración indurada ligeramente fluctuante en la región laterocervical derecha, superficial al músculo esternocleidomastoideo, de 4 cm de diámetro, roja, caliente, móvil, dolorosa a la palpación y de superficie lisa. No se observaban otras adenomegalias ni lesiones intraorales. Tampoco presentaba obstrucción de la vía aérea ni restricción de la movilidad lingual. De la misma forma, el estudio otorrinolaringológico, incluyendo fibrolaringoscopia, no mostró hallazgos patológicos.

Ante la sospecha diagnóstica de una lesión abscesificada, se realizó un TAC cervicofacial que demostró la presencia de una pequeña colección (Figura 1 A-B). Esta se drenó bajo anestesia local, obteniéndose escaso material purulento. La muestra obtenida se envió para estudio microbiológico, se mantuvo tratamiento empírico con amoxicilina/clavulánico 875/125 mg, dextetoprofeno 25 mg y posterior seguimiento en consultas. A la semana acudió a revisión sin haberse resuelto completamente el cuadro infeccioso, por lo que se decidió ampliar el estudio mediante una biopsia con aguja gruesa (BAG) guiada mediante ecografía, cuya muestra se envió para estudio histológico y microbiológico. Mientras que el resultado microbiológico confirmó la presencia de *Staphylococcus aureus* sensible a cloxacilina, la BAG sugirió una posible linfadenitis reactiva con necrosis supurativa y/o abscesificación. Dada la edad de la paciente y la imprecisión de los resultados, se decidió realizar una biopsia abierta del conglomerado adenopático bajo anestesia general cuyas muestras se volvieron a enviar para estudio histológico y microbiológico. En el lecho de extirpación se dejó un drenaje tipo Penrose, por donde estuvo supurando y por el cual se realizaron curas cada dos días con suero y povidona yodada durante una semana. Además, al mismo tiempo, se instauró tratamiento empírico con amoxicilina/clavulánico 875/125 mg y dextetoprofeno 25 mg.

En la revisión a los 15 días, la paciente se encontraba prácticamente asintomática, con mejoría significativa del cuadro infeccioso evidenciado radiológicamente en el TAC de control (Figura 1 C). Por otro lado, los resultados de las muestras envia-

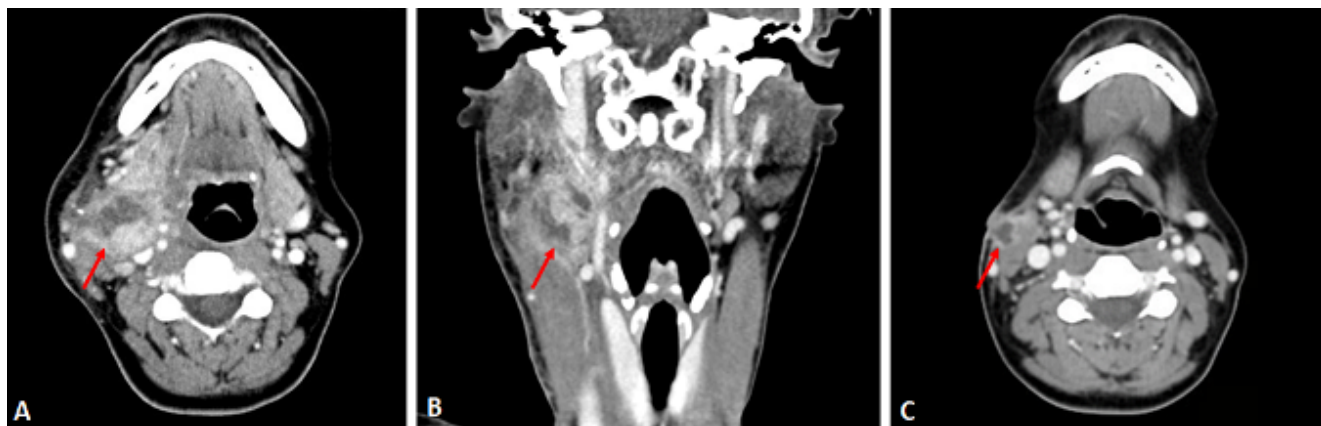

Figura 1. A y B: TAC inicial. Lesión nodular con cambios necróticos en su interior, sugestiva de colección/conglomerado adenopático abscesificado, sin poder descartar masa de origen neoplásico. C: TAC postquirúrgico; cambios postquirúrgicos con pequeño absceso postquirúrgico en el trayecto de abordaje.

das volvieron a confirmar el diagnóstico de linfadenitis supurativa por *Staphylococcus aureus* sensible a cloxacilina (Figura 2). Sin embargo, no se encontró en el área otorrinolaringológica ningún foco que justificara la linfadenitis.

Durante el seguimiento a los 6 meses y 12 meses, se comprobó la evolución satisfactoria de la paciente mediante una ecografía de control y al desaparecer toda la sintomatología clínica previa en relación con la regresión de la lesión.

## DISCUSIÓN

Una masa cervical se define como una lesión congénita o adquirida que es visible, palpable o identificada en un estudio

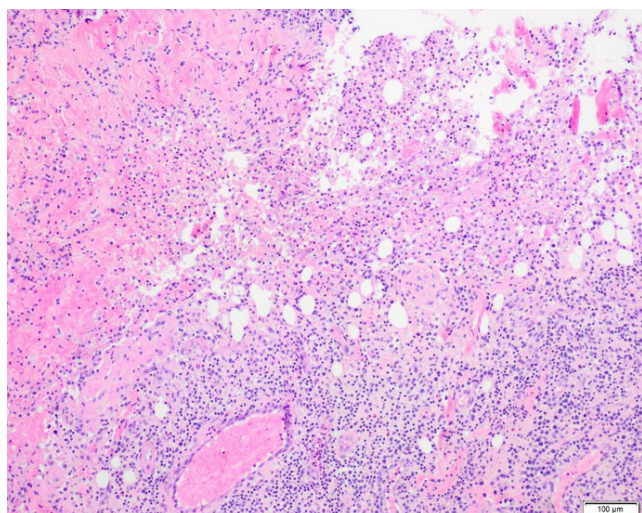


Figura 2. Estudio anatomopatológico. Presencia de infiltrado inflamatorio agudo y crónico con degeneración quística central. Alteraciones compatibles con linfadenitis reactiva con necrosis supurativa y/o abscesificación, sin signos de malignidad.

de imagen<sup>2</sup>. El propósito inicial en el diagnóstico diferencial de este tipo de procesos se basa en descartar su origen congénito, infeccioso-inflamatorio o neoplásico.

En los niños y jóvenes las causas infecciosas son las más frecuentes, secundarias a un foco localizado a nivel orofaríngeo o cutáneo. En estos casos se manifiesta como una inflamación aguda o crónica de uno o varios ganglios linfáticos, que suele responder rápidamente al tratamiento antibiótico<sup>4,5</sup>. En el 10-25 % de los casos, puede presentar supuración, siendo esta la complicación más frecuente<sup>6</sup>. Sin embargo, a partir de los 40 años, en más del 50 % de los casos la aparición de adenopatías laterocervicales son de naturaleza neoplásica<sup>7</sup>.

Las neoplasias malignas primarias de cabeza y cuello presentan un 10 % de morbilidad y una mortalidad anual del 7,7 %<sup>1</sup>. Por ese motivo, la presencia de una masa cervical en un paciente adulto debe ser un abordaje dirigido a descartar malignidad, ya que un retraso en el diagnóstico puede afectar el estadio de la enfermedad y empeorar el pronóstico. No obstante, en el diagnóstico diferencial del adulto conviene no descartar otros procesos tumorales (sarcomas o linfomas), inflamatorios (sarcoidosis), autoinmunes (lupus eritematoso sistémico) o infecciosos<sup>2</sup>.

Dentro de las adenopatías de origen infeccioso, estas pueden ser agudas o crónicas. Las formas agudas consisten en la aparición de una o varias adenopatías de manera súbita. Pueden ser virales, siendo más frecuentes en niños y manifestándose como poliadenopatías cervicales debidas a infección de la nasofaringe (*adenovirus*, *ecovirus* y *rinovirus*) u otras entidades como la mononucleosis infecciosa, infección por citomegalovirus, primoinfección rubeólica, enfermedad de Kawasaki, sarampión, gingivoestomatitis herpética y herpangina. También pueden ser bacterianas, en las que generalmente hay afectación de un solo ganglio. En estos casos, en más del 80 % el microorganismo responsable es *Staphylococcus aureus* de origen cutáneo y con menor frecuencia *Staphylococcus pyogenes* de origen faringoamigdal.

Por otro lado, las formas subagudas o crónicas se manifiestan de manera progresiva durante varias semanas, y pueden persistir durante meses, complicando el diagnóstico etiológico.

Pueden ser virales (*Parvovirus B19*), bacterianas como tuberculosis, *Mycobacterium Kansaii* y *Scrofulaceum*, *Bartonella henselae*, turalemia, sífilis, brucelosis, actinomicosis cervicofacial o paraitarias, como toxoplasmosis o leishmaniasis visceral.

Debido a las múltiples etiologías posibles, el diagnóstico inicial de una masa cervical se basa fundamentalmente en la anamnesis y una exploración física. Clínicamente, las adenopatías inflamatorias tienen una instauración brusca y posteriormente el tamaño va decreciendo. Suelen ser rojas, calientes, elásticas, móviles, bien delimitadas y dolorosas a la palpación<sup>8</sup>. Además, la coincidencia con un proceso infeccioso faringoamigdalario o dentario habla a favor de etiología inflamatoria. Sin embargo, la no respuesta a antibióticos y antiinflamatorios en 2-3 semanas nos deben poner alerta ante una posible neoplasia.

Por el contrario, las neoplásicas tienen un crecimiento lento y progresivo, son duras, mal delimitadas e indoloras. La presencia de fistulización a piel puede deberse a una adenopatía inflamatoria abscesificada o a una adenopatía metastásica sobreinfectada. Aparte de las características clínicas y el tiempo de evolución, se debe tener en cuenta la presencia o no de dolor, secreción, pérdida de peso, fiebre, contactos con tuberculosis, con animales, viajes o infecciones recientes.

Por otro lado, es muy importante detectar signos de alarma que nos hagan sospechar de malignidad como la presencia de ganglios linfáticos firmes, duros, con un tamaño mayor a 2 cm o con crecimiento progresivo, adenomegalias supraclaviculares o axilares en ausencia de infección local, manifestaciones sistémicas como fiebre o pérdida de peso, así como presencia de hepatoesplenomegalia o persistencia de adenomegalias durante más de 6 semanas<sup>7</sup>.

Conviene enfatizar que, debido a que en más de la mitad de los casos la aparición de adenopatías en adultos es de probable etiología tumoral, cualquier masa cervical de más de dos semanas de evolución debe ser estudiada mediante pruebas de imagen y citología. Aunque la ecografía es una técnica rápida, no invasiva, con una sensibilidad publicada del 90-95 % para detectar adenopatías y masas inflamatorias, carece de especificidad para diferenciar las masas quísticas congénitas infectadas de las masas supurativas. Por ese motivo, el mejor estudio para la valoración inicial es la tomografía computarizada (TAC), pues permite llevar a cabo esta diferenciación<sup>9</sup>.

Además, el estudio anatomopatológico mediante BAG es fundamental para un diagnóstico de certeza, presentando una sensibilidad de 90,9 % con una especificidad de 67,2 %<sup>10</sup>. No obstante, en casos de resultados inciertos estaría indicado la realización de una biopsia abierta para conocer el diagnóstico definitivo de la lesión y planificar el manejo, ya que han demostrado una alta certeza diagnóstica de hasta 95 %, así como pocas complicaciones (1 %)<sup>11</sup>.

En resumen, la presencia de una masa laterocervical en un paciente adulto de varias semanas de evolución que no responde a tratamiento antibiótico plantea inicialmente la posibilidad de una adenopatía metastásica sobreinfectada. Por ese motivo, en nuestro caso se decidió completar el estudio mediante pruebas de imagen y la toma de muestras para análisis anatomopatológico y microbiológico, que confirmaron la etiología de causa infecciosa. El caso aquí presentado muestra la habitual necesidad y la importancia de pruebas complementarias para concretar el diagnóstico en un pacien-

te de mediana edad con una masa cervical sin foco dental ni faringoamigdalario.

## ÉTICA DE LA PUBLICACIÓN

Los autores han obtenido el consentimiento informado de los pacientes o sujetos referidos en el artículo. Este documento obra en poder del autor de correspondencia.

## CONFLICTOS DE INTERESES

Ninguno.

## FINANCIACIÓN

Ninguna.

## BIBLIOGRAFÍA

1. Pynnonen MA, Gillespie MB, Roman B, Rosenfeld RM, Tunkel DE, Bontempo L, et al. Clinical practice guideline: evaluation of the neck mass in adults. *Otolaryngol Head Neck Surg*. 2017;157(2\_suppl):S1-S30. DOI: 10.1177/0194599817722550.
2. Reyes-Cadena A. Linfadenopatía cervical. *Acta Pediatr Mex*. 2017;38(3):208-14. DOI: 10.18233/apm38no3pp208-2141392. DOI: 10.18233/APM38No3pp208-2141392.
3. Echegaray-Sánchez HL, del Bosque-Méndez JE, Soto-Becerril OA, Gómez-de la Cruz CA, Ramírez-Ramírez A. Abordaje diagnóstico de la masa en cuello para el paciente adulto. *Rev Hosp Jua Mex*. 2019;86(3):130-9.
4. Pasternack MS. Linfadenitis y linfangitis. En: Mandell, Douglas y Bennett. *Enfermedades infecciosas. Principios y práctica*. 9.ª edición. Madrid: Elsevier; 2021. p. 1317-29.
5. Leung AK, Davies HD. Cervical lymphadenitis: etiology, diagnosis, and management. *Curr Infect Dis Rep*. 2009;11(3):183-9. DOI: 10.1007/s11908-009-0028-0.
6. Daskalaki M, Rojo P, Marin-Ferrer M, Barrios M, Otero JR, Chaves F. Panton-Valentine leukocidin-positive *Staphylococcus aureus* skin and soft tissue infections among children in an emergency department in Madrid, Spain. *Clin Microbiol Infect*. 2010;16(1):74-7. DOI: 10.1111/j.1469-0691.2009.02830.x.
7. Maltrana García JA, El Uali Abeida M, Miguel García F. Estrategia para el diagnóstico de las masas cervicofaciales. Metástasis de origen desconocido. En: *Laringe y patología cérvico-facial. Libro virtual de formación en ORL*. Madrid: Sociedad Española de Otorrinolaringología y patología cérvico-facial; 2015.
8. Martínez Chamorro M, Albañil Ballesteros R, Cocho Gómez P. Adenopatías cervicales. Adenitis [Internet]. En: *Guía de Algoritmos En Pediatría de Atención Primaria*. AEPap; 2016 [consultado el 15 de mayo de 2018]. Disponible en: <http://algoritmos.aepap.org/algoritmo/25/adenopatias-cervicales>
9. John C. Egelhoff y Bernadette L. Koch. Radiología de cabeza y cuello en pediatría. En: *Haaga JR. TC y RM. Diagnóstico por imagen del cuerpo humano*. Capítulo 16. Madrid: Elsevier; 2011. p. 693-730.
10. Hafez NH, Tahoun NS. Reliability of fine needle aspiration cytology (FNAC) as a diagnostic tool in cases of cervical lymphadenopathy. *J Egypt Natl Canc Inst*. 2011;23(3):105-14. DOI: 10.1016/j.jnci.2011.09.009.
11. Novoa E, Gürtler N, Arnoux A, Kraft M. Role of ultrasound-guided core-needle biopsy in the assessment of head and neck lesions: A meta-analysis and systematic review of the literature. *Head Neck*. 2012;34(10):1497-503. DOI: 10.1002/hed.21821.