

Caso clínico

Colgajo supraclavicular como herramienta en el manejo multidisciplinar de un cordoma cervical C2-C4. A propósito de un caso

Ana Galdona Cabetas¹, Fernando Almeida Parra¹, Jorge Antonio Núñez Paredes¹
y Julio Jesús Acero Sanz²

¹Servicio de Cirugía Oral y Maxilofacial. Hospital Universitario Ramón y Cajal. Madrid, España. ²Jefe de Servicio, Cirugía Oral y Maxilofacial. Hospital Universitario Ramón y Cajal. Madrid, España

INFORMACIÓN DEL ARTÍCULO

Historia del artículo:

Recibido: 2 de noviembre de 2021

Aceptado: 7 de marzo de 2022

Palabras clave:

Colgajo supraclavicular, cordoma cervical, reconstrucción cabeza y cuello, alternativa a colgajos microvasculares.

Keywords:

Supraclavicular artery island flap, cervical chordoma, head and neck reconstruction, alternative to free flaps.

R E S U M E N

Los cordomas son tumores óseos poco frecuentes, de crecimiento lento, derivados de remanentes de la notocorda. Se localizan predominantemente en la base del cráneo y la región sacrococcígea. La columna cervical se ve afectada únicamente en el 6 % de los casos. El tratamiento de elección incluye la resección en bloque, radioterapia y en ocasiones quimioterapia. Presentamos el caso de un paciente con diagnóstico de cordoma cervical sin respuesta a un tratamiento previo con radioterapia, que se somete a cirugía de rescate para resección, corpectomía C2-C3 y fijación con material protésico. Presentó una dehiscencia de herida quirúrgica en región orofaríngea en el postoperatorio, con exposición del material protésico. Se resolvió con un colgajo supraclavicular pediculado para cobertura del defecto en pared faríngea posterior.

Supraclavicular flap as a tool in the multidisciplinary management of a cervical C2-C4 chordoma. Purpose of a case

A B S T R A C T

Chordomas are rare, slow-growing bone tumors derived from remnants of the notochord. They are located predominantly at the skull base and the sacrococcygeal region. The cervical spine is affected in only 6 % of cases. The treatment of choice includes resection, radiotherapy and sometimes chemotherapy.

A case of a patient diagnosed with cervical chordoma without response to previous radiotherapy treatment is presented. The patient underwent surgical rescue including tumor excision, C2-C3 corpectomy and fixation with prosthetic material. He presented a surgical wound dehiscence in the oropharyngeal region in the postoperative period, with exposure of the prosthetic material. It was resolved with a pedicled supraclavicular flap to cover the defect in the posterior pharyngeal wall.

*Autor para correspondencia:

Correo electrónico: anagaldonacabetas@gmail.com (Ana Galdona Cabetas).

DOI: [10.20986/recom.2022.1321/2021](https://doi.org/10.20986/recom.2022.1321/2021)

1130-0558/© 2022 SECOM CyC. Publicado por Inspira Network. Este es un artículo Open Access bajo la licencia CC BY-NC-ND (<http://creativecommons.org/licenses/by-nc-nd/4.0/>).

INTRODUCCIÓN

Los cordomas son tumores óseos poco frecuentes, de bajo grado y de lento crecimiento, pero gran agresividad local. Se originan en remanentes embriológicos de la notocorda y aparecen típicamente en el esqueleto axial (región eseno-occipital, clivus y sacro). La columna cervical se ve afectada en el 6 % de todos los casos, siendo los segmentos cervicales superiores los que mayor incidencia presentan. El tratamiento de elección incluye la resección radical, radioterapia y en ocasiones quimioterapia, que aumenta la tasa de supervivencia¹. La administración de RT a altas dosis incrementa el tiempo libre de enfermedad².

El colgajo supraclavicular es un colgajo fasciocutáneo pediculado descrito por primera vez en 1979 por Lamberty. Se obtiene del área periclavicular y su pedículo permite un arco de rotación muy favorable para la reconstrucción de defectos de cabeza y cuello, siendo posible su tunelización para reconstrucción de defectos en espacios cervicales profundos³. El tallado del colgajo no es de gran complejidad, por lo que no prolonga excesivamente el tiempo operatorio, y la zona donante permite un cierre primario, sin añadir morbilidad a la cirugía⁴.

Presentamos el caso de un paciente con una dehiscencia de herida quirúrgica en la mucosa faríngea posterior con exposición de material de osteosíntesis en columna cervical y clínica compatible con infección a nivel del sistema nervioso central. Ante esta situación de potencial gravedad se optó por una reconstrucción con un colgajo pediculado fasciocutáneo supraclavicular para la cobertura del defecto, que aportase menor morbilidad, conllevase un menor tiempo quirúrgico y asegurase la mayor tasa de éxito posible.

CASO CLÍNICO

Varón de 41 años con cervicalgia de 8 meses de evolución sin respuesta a analgesia convencional, sin pérdida de fuerza ni sensibilidad en extremidades. Tras la realización de pruebas de imagen y biopsia, se obtiene el diagnóstico de cordoma cervical C2-C3-C4, procediéndose a la instrumentación con material de osteosíntesis de C1 a C5 para evitar el colapso de la columna cervical durante el tratamiento radioterápico posterior.

Nueve meses después, tras ausencia de respuesta al tratamiento radioterápico, se decide cirugía de rescate. Se realiza una extirpación completa del tumor y corpectomía C2-C3 con posterior colocación de una prótesis vertebral expandible y una placa atornillada a los cuerpos vertebrales adyacentes, por parte de Neurocirugía, mediante una osteotomía translabiomandibular sinfisaria realizada por parte del equipo de Cirugía Maxilofacial (Figura 1). Se realiza un cierre directo de la pared faríngea posterior y del abordaje, y una traqueostomía temporal.

En el 7.º día postoperatorio el paciente presentó mal estado general, fiebre y cefalea intensa. Se realizó fibroscopia para valorar el estado de la herida quirúrgica y se observó una dehiscencia de la pared faríngea posterior con exposición del material de osteosíntesis cervical. La causa principal del defecto en la cicatrización de la mucosa faríngea posterior, se atribuyó a la radioterapia preoperatoria asociada a maniobras de Valsalva de repetición por inadecuado manejo de secreciones respiratorias.

Ante estos hallazgos, el paciente fue reintervenido de urgencia tallándose un colgajo supraclavicular derecho pediculado

tunelizado bajo el músculo esternocleidomastoideo (Figura 2) para cobertura del defecto de la pared faríngea posterior y del material de osteosíntesis neuroquirúrgico (Figura 3) con buena evolución posterior.

El paciente presentó en el postoperatorio inmediato disfagia para sólidos y líquidos, requiriendo la realización de una gastrostomía temporal y rehabilitación deglutoria, completando su alimentación por vía oral a los 18 meses postquirúrgicos.

Actualmente el paciente no presenta signos de recidiva tumoral (Figura 4).

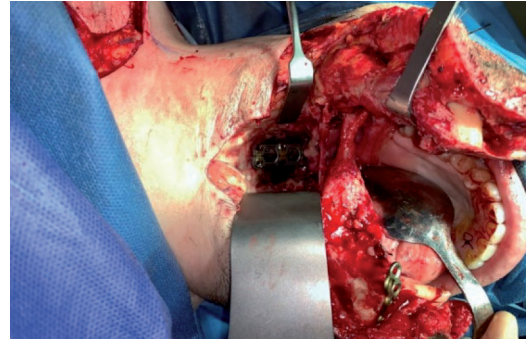


Figura 1. Abordaje translabiomandibular con prótesis vertebral ya colocada tras resección tumoral.

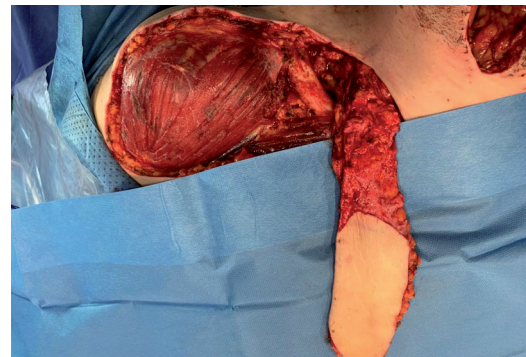

Figura 2. Colgajo supraclavicular derecho.

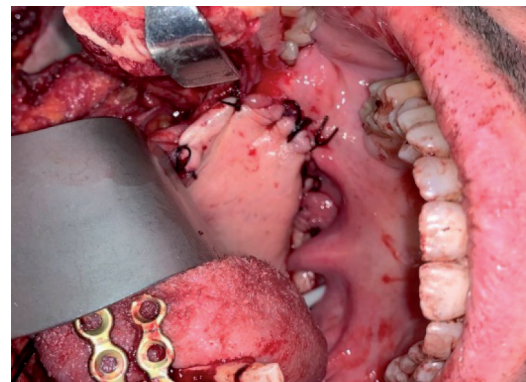


Figura 3. Adaptación de colgajo supraclavicular para cobertura de defecto en pared faríngea posterior.

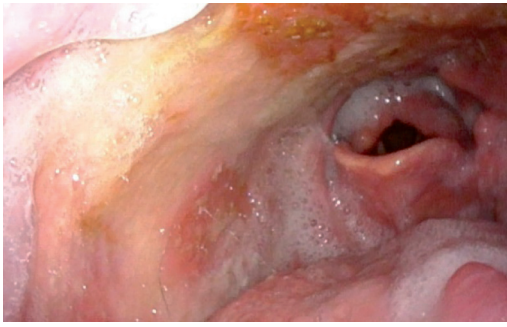


Figura 4. Resultado postoperatorio. Colgajo supraclavicular en pared faríngea posterior visualizado mediante fibroscopia.

DISCUSIÓN

Los defectos a nivel orofaríngeo e hipofaríngeo conllevan una importante morbilidad, lo que implica un importante reto reconstructivo. Se han descrito múltiples colgajos para la reconstrucción de este área cuando no es posible la realización de un cierre directo, incluyendo colgajos locales y colgajos libres microvasculares. La elección de la técnica reconstructiva dependerá de la extensión del defecto, de las características individuales del paciente y de la experiencia del equipo quirúrgico. Los objetivos incluyen: la restauración de la integridad de la mucosa del tracto digestivo, el aislamiento de los compartimentos cervicales profundos y de la vía respiratoria. Las peculiaridades fisiológicas de este área, en contacto permanente con saliva y enzimas digestivas, hacen necesario el aporte de un colgajo fiable y bien vascularizado.

Los colgajos libres se han convertido en el *gold standard* para la reconstrucción de defectos moderados-grandes en el territorio de cabeza y cuello. Sin embargo, los colgajos locorreregionales tienen un papel importante cuando se trata de pacientes con comorbilidades que se benefician de una cirugía más segura y de menor tiempo operatorio. Es en estos casos, los colgajos pediculados, y en concreto el colgajo supraclavicular, se convierten en una excelente alternativa.

Presentamos el caso de un paciente previamente radiado con una dehiscencia de herida quirúrgica en la mucosa faríngea posterior, con exposición del material de osteosíntesis de la columna cervical. Se optó por una reconstrucción con un

colgajo pediculado fasciocutáneo supraclavicular para la cobertura del defecto que permite la incorporación de tejido sano y bien vascularizado, volumen y tamaño suficiente para el aislamiento del espacio paravertebral anterior.

El colgajo supraclavicular con isla cutánea fue descrito en 1979 por Lamberty⁵ como un colgajo axial basado en la arteria supraclavicular, rama de la arteria cervical transversa. Pallua y cols. publicaron en 1997 una modificación del mismo como "colgajo supraclavicular en isla"⁶ y, posteriormente, la técnica para su tunelización⁷. El origen de la arteria supraclavicular se localiza en el triángulo formado por el borde posterior del músculo esternocleidomastoideo, la clavícula y la vena yugular externa. Se diseña la isla de piel del colgajo sobre la región supraclavicular distal, con una longitud y un arco de rotación adecuados para la cobertura del defecto. Se inicia el tallado del colgajo de distal a proximal, sobre el músculo deltoides, en un plano subfascial. Se identifica el pedículo vascular por transiluminación en su trayecto hacia la clavícula, realizándose una disección suprapariostica a ese nivel y continuando proximalmente hasta permitir un arco de rotación suficiente. No es necesaria la individualización del pedículo. Por último, se desepiteliza la porción proximal del colgajo si fuera necesaria su tunelización para la reconstrucción de zonas profundas.

El colgajo supraclavicular pediculado es un colgajo fiable y rápido de tallar, muy versátil y adaptable tridimensionalmente. Su pedículo es constante y seguro. La morbilidad en la zona donante es pequeña⁸, pudiéndose realizar un cierre directo de la misma en la mayoría de los casos. Es un colgajo de gran superficie tisular y poco espesor, ideal para la reconstrucción de tracto aerodigestivo superior.

Concretamente en hipofaringe se han demostrado muy buenos resultados⁹, ya que es un área relativamente próxima, se encuentra en línea media ofreciendo la posibilidad de elegir la lateralidad del colgajo, y se trata de un colgajo plano y moldeable, óptimo para la reconstrucción de pared faríngea, adaptándose a la forma deseada.

No obstante, el método de reconstrucción utilizado en cada paciente debe ser individualizado para adecuar la técnica a las necesidades del caso. Cada una de las opciones reconstructivas tiene ventajas e inconvenientes, y características concretas que han de tenerse en cuenta (Tabla I)¹⁰. Los defectos pequeños y con poca tensión a menudo es posible cerrarlos de manera primaria o con un colgajo local; defectos de mayor tamaño requerirán la utilización de colgajos locorreregionales o colgajos libres.

Tabla I. Opciones reconstructivas en región oro-hipofaríngea¹⁰.

Colgajo	Local/Regional/Libre	Tipo de colgajo	Grosor
Miomucoso buccinador	Local	Musculomucoso	Fino
Temporal	Regional	Miófascial	Fino
Pectoral mayor	Regional	Musculocutáneo	Grueso
Submental	Regional	Miocutáneo	Fino
Supraclavicular	Regional	Fasciocutáneo	Fino
Antebraquial radial	Libre	Fasciocutáneo	Fino
Anterolateral de muslo	Libre	Fasciocutáneo	Fino/Grueso
Perforantes peroneas	Libre	Fasciocutáneo	Fino

El caso de nuestra publicación se trata de un paciente radiado, con una dehiscencia quirúrgica faríngea, secuela del abordaje tumoral, que comunica el tracto digestivo con el espacio paravertebral anterior, creando una vía de acceso al espacio epidural. El paciente debutó con una infección del sistema nervioso central requiriendo una reintervención urgente. La elección del colgajo supraclavicular pediculado se decidió por sus características intrínsecas de escasa morbilidad de la zona donante, menor tiempo quirúrgico de tallado y gran porcentaje de éxito.

El resultado obtenido fue satisfactorio, resolviéndose la complicación en un solo tiempo quirúrgico.

B I B L I O G R A F Í A

1. Quesada JM, Roldán-Romero E, Lozano-Sánchez JA, Centeno-Haro M, Ortega-Salas RM, Bravo-Rodríguez F. Cordoma cervical paravertebral, entidad que debemos conocer. A propósito de un caso. *Neurocirugía*. 2017;28(4):197-201.
2. Medina M. Clinical cases MIR: Long survivors in oncology. *Rep Pract Oncol. Radiother*. 2013;18.
3. Zenn MR. Supraclavicular artery flap. In: *Flaps and reconstructive surgery*. Fu-Chan Wei.; Elsevier Inc.; 2017. p. 387-95.
4. Hens-Aumente E, Leopoldo-Rodado M, Infante-Cossío P, Martínez-López A, García-Perla-García A. Sarcoma miofibroblástico cervical: extirpación quirúrgica y reconstrucción con colgajo supraclavicular pediculado en isla. *Rev Esp Cir Oral Maxilof*. 2011;33(3):134-6. DOI: 10.1016/j.maxilo.2011.06.005. DOI: 10.1016/j.maxilo.2011.06.005.
5. Lamberty B. The supra-clavicular axial patterned flap. *J Plast Surg*. 1979;32(3):207-12. DOI: 10.1016/S0007-1226(79)90033-X.
6. Pallua N, Machens HG, Rennekampff O, Becker M, Berger A. The fasciocutaneous supraclavicular artery island flap for releasing postburn mentoesternal contractures. *Plast Reconstr Surg*. 1997;99(7): 1878-84. DOI: 10.1097/00006534-199706000-00011.
7. Pallua N, Magnis Noah E. The tunneled supraclavicular island flap: an optimized technique for head and neck reconstruction. *Plast Reconstr Surg*. 2000;105(3):842-51. DOI: 10.1097/00006534-200003000-00003.
8. Herr MW, Bonanno A, Montalbano LA, Deschler DG, Emerick KS. Shoulder function following reconstruction with the supraclavicular artery island flap. *Laryngoscope*. 2014;124(11): 2478-83. DOI: 10.1002/lary.24761.
9. Emerick K, Herr MA, Deschler DG. Supraclavicular flap reconstruction following total laryngectomy. *Laryngoscope*. 2014; 124(8):1777-82. DOI: 10.1002/lary.24530
10. Anand AG, Tran EJ, Hasney CP, Friedlander PL, Chiu ES. Oropharyngeal Reconstruction Using the Supraclavicular Artery Island Flap: A New Flap Alternative. *Plast Reconstr Surg*. 2012;129(2):438-41. DOI: 10.1097/PRS.0b013e31823aebce.