

Original

Modificaciones en el diseño de los implantes subperiósticos personalizados para evitar complicaciones. Presentación de una serie de casos y revisión de la literatura

Álvaro Tofé Povedano^{1*}, Julia Parras Hernández², Javier Herce López²,
David Matute García³, Víctor Astolfi González-Moguena⁴ y Ángel Rollón-Mayordomo²

¹Servicio de Cirugía Oral y Maxilofacial. Hospital Universitario Puerta del Mar. Cádiz, España. ²Servicio de Cirugía Oral y Maxilofacial. Hospital Universitario Virgen Macarena. Sevilla, España. ³Servicio de Implantología. Centro Odontológico Integral Vidadent. Arahal, Sevilla, España. ⁴Servicio de Implantología. Clínica Doctor Astolfi. Sevilla, España

INFORMACIÓN DEL ARTÍCULO

Historia del artículo:

Recibido: 2 de mayo de 2023

Aceptado: 4 de julio de 2023

Palabras clave:

Implantología, atrofia maxilar, regeneración, implantes cigomáticos, mallas subperiósticas, implantes customizados.

RESUMEN

Introducción: La reabsorción severa del maxilar en pacientes totalmente edéntulos en ocasiones imposibilita la colocación de implantes endoóseos estándares para rehabilitar la ausencia de dientes. Para este tipo de atroñas tan severas se patentaron en 1938 en Suecia los implantes subperiósticos. Este tipo de implantes subperiósticos personalizados (ISP) han tenido excelentes resultados a lo largo de estos últimos años, pero no están exentos de complicaciones. El objetivo de nuestro estudio es describir las principales complicaciones con este tipo de implantes y cuáles han sido las modificaciones que hemos realizado en el diseño de los mismos para intentar evitarlas. **Material y método:** Diseñamos un estudio de seguimiento retrospectivo de 15 pacientes con atrofia severa del maxilar superior tratados en 2 centros privados con un ISP en los años 2021 y 2022.

Resultados: Los 8 primeros pacientes fueron tratados con un ISP bilateral y los 7 restantes con dos ISP uno a cada lado del maxilar. Todos los pacientes fueron rehabilitados con una prótesis provisional atornillada a las 48 horas de la cirugía y sustituida a los 3 meses por una prótesis fija definitiva. En 5 pacientes (33,33 %) tuvimos complicaciones postoperatorias menores.

Conclusiones: A pesar de las limitaciones del estudio consideramos que el uso de ISP en pacientes con atrofia severa del maxilar es un tratamiento predecible y con excelentes resultados. La exposición es la principal complicación en nuestra serie de casos y consideramos que el uso de ISP dobles individuales y de una guía de corte minimizan el riesgo de que aparezca.

*Autor para correspondencia:

Correo electrónico: alvarotofe@gmail.com (Álvaro Tofé Povedano).

<http://dx.doi.org/10.20986/recom.2023.1447/2023>

1130-0558/© 2023 SECOM CyC. Publicado por Inspira Network. Este es un artículo Open Access bajo la licencia CC BY-NC-ND (<http://creativecommons.org/licenses/by-nc-nd/4.0/>).

Design modifications in subperiosteal implants to avoid complications. Presentation of a case series study and literature review

A B S T R A C T

Keywords:

Implantology, maxillary atrophy, bone regeneration, zygomatic implants, subperiosteal implant, customized implants.

Introduction: Severe resorption of the maxilla in fully edentulous patients sometimes makes it impossible to place standard endosseous implants to rehabilitate the absence of teeth. For such severe atrophies, subperiosteal implants were patented in 1938 in Sweden. This type of subperiosteal implants have had excellent results over the last few years but are not without complications. The aim of our study is to describe the main complications with this type of implants and which modifications have been made trying to avoid them.

Material and method: We designed a retrospective follow-up study of 15 patients with severe upper jaw atrophy treated in 2 private centers with a customized subperiosteal implant in 2021 and 2022, to which we apply a few modifications in the design of the same.

Results: The first eight patients were treated with a single bilateral subperiosteal implant and the remaining seven with two subperiosteal implants, one on each side of the maxilla. All patients were treated with a temporary prosthesis bolted 48 hours after surgery and replaced at three months with a definitive prosthesis. In five patients (33.33 %), we had minor postoperative complications.

Conclusions: Despite the limitations of the study, we think that the use of customized subperiosteal implants in patients with severe maxillary atrophy is a predictable treatment with excellent results. Exposure is the main complication in our case series, and we consider that the use of individual double subperiosteal implant and a bone cutting guide help to minimize the risk of this complication.

INTRODUCCIÓN

La reabsorción severa del maxilar en pacientes totalmente edéntulos en ocasiones imposibilita la colocación de implantes endoóseos estándares para rehabilitar la ausencia de dientes. A pesar del desarrollo de nuevas técnicas de regeneración ósea, injertos, biomateriales y membranas, los tiempos de estos tratamientos son muy largos y tienen una alta morbilidad. Los implantes cigomáticos aparecieron¹ para solventar en parte este tipo de atrofiás tan severas y permitiendo en muchos casos hacer carga inmediata. Sin embargo, es un tratamiento no exento de complicaciones² que en muchas ocasiones son difíciles de solucionar.

Para este tipo de atrofiás tan severas se patentaron en 1938 en Suecia los implantes subperióísticos, aunque no fueron publicados por primera vez hasta 1943³. Los diseños y los materiales de aquellos primeros implantes distan mucho de los actuales⁴. Hoy en día el mundo de la odontología y la cirugía oral y maxilofacial se encuentra en constante evolución, gracias en gran parte a la revolución digital. Los avances en imagen médica⁵ y la tecnología CadCam⁶ han permitido crear nuevos protocolos de diseño y fabricación de implantes personalizados para la regeneración de estos maxilares atróíficos. Estos implantes se ajustan a la estructura ósea de cada paciente, definiendo las áreas de anclaje donde el hueso es de mejor calidad, y permitiendo unir de manera totalmente pasiva una rehabilitación dental fija a las conexiones de esta estructura con una óptima distribución de la carga protésica⁷. Aunque

este tipo de implantes subperióísticos han tenido excelentes resultados a lo largo de estos últimos años, no están exentos de complicaciones⁸⁻¹⁰.

El objetivo de nuestro trabajo es reportar las principales complicaciones en nuestra serie de casos y describir los cambios en el diseño de los implantes para minimizar dichas complicaciones.

MATERIAL Y MÉTODO

Diseñamos un estudio de seguimiento retrospectivo de pacientes con atrofia severa del maxilar superior (grado VI de Cadwood y Howell) y atrofia maxilar con presencia de reborde alveolar residual (grado IV y V de Cadwood y Howell) tratados en 2 centros privados con un implante subperióístico customizado en los años 2021 y 2022. Recogimos información clínica según un cuestionario de recogida de datos a los 6 meses mínimo de la cirugía de la colocación del implante subperióístico.

El estudio ha sido realizado de acuerdo con la Declaración de Helsinki de 1975 (revisada en el año 2000) y aprobado por el Comité de Ética del Hospital Universitario Virgen Macarena (Sevilla). Todos los pacientes firmaron un consentimiento informado para participar en el estudio.

Las variables cualitativas son descritas en porcentajes y las cuantitativas mediante la media y la desviación estándar.

Todos los pacientes fueron tratados por el mismo equipo quirúrgico (autor, co-autor 1 y 2) y planificados por el mismo equipo de ingenieros de Avinent con el programa de diseño 3-Matic

Medical (v15.0). Todos los implantes fueron fabricados en una aleación de titanio sinterizado Grado V (aleación Ti6Al4V) con un grosor de 0,8 mm mediante Impresora M290 del fabricante EOS. La fijación del implante se realizó con tornillos autoperforantes de 1,9 mm de diámetro y entre 4 y 7 mm de longitud. En los casos en los que había reborde alveolar residual se utilizó una guía de corte de poliamida de 2 mm de grosor que se fijó al hueso con los mismos tornillos de fijación descritos anteriormente.

Los transeptiliales usados fueron de la marca Avinent, modelo uniblock para rehabilitaciones múltiples. La altura de los mismos osciló entre 1 mm y los 3 mm dependiendo de la profundidad de la conexión respecto a la encía.

RESULTADOS

Obtuvimos un grupo de 15 pacientes, 12 mujeres (80 %) y 3 hombres (20 %), con una media de edad de 66,5 (DE: 3,90). Todos los pacientes fueron portadores de prótesis completa removible en maxilar superior. Los grados de atrofia de nuestro grupo de pacientes según la clasificación de Cadwood Howell fueron: 8 pacientes (55,33 %) grado IV, 5 pacientes (33,33 %) grado V y 2 pacientes (13,33 %) grado VI. Los 8 primeros pacientes del estudio fueron tratados mediante la colocación de un implante único en maxilar superior acompañado de colgajo de bola adiposa de Bichat. Los 7 restantes (46,66 %) fueron tratados con dos implantes, uno a cada lado del maxilar, previa ostectomía mediante guía de corte y sin colgajo de bola

adiposa de Bichat. La anestesia utilizada en las cirugías fue general en 2 pacientes (13,33 %), local y sedación en 7 pacientes (46,66 %) y local en 6 pacientes (40 %). En 5 pacientes (33,33 %) tuvimos complicaciones postoperatorias menores (3 pacientes presentaron exposición parcial del implante en la zona vestibular, uno hizo un absceso que precisó drenaje con anestesia local y en un paciente tuvimos que retirar un tornillo por aflojamiento y desplazamiento a tejidos blandos del mismo); fueron rehabilitados de forma provisional con una prótesis atornillada a las 48 horas de la cirugía y sustituida a los 3 meses por una prótesis definitiva (4 fueron de metal-cerámica y 11 de metal-resina) (Tabla I).

DISCUSIÓN

La Regeneración Ósea Guiada (ROG) es una técnica exitosa y fiable utilizada para tratar defectos óseos en pacientes sometidos a cirugía ortopédica y cirugía craneomaxilofacial¹¹. Teniendo en cuenta la amplia variedad de técnicas y materiales de ROG que existen actualmente, los clínicos pueden tratar de manera predecible defectos óseos grandes causados por traumatismos, infecciones o tumores, así como atrofia ósea horizontales y verticales, creando formas de cresta alveolar apropiadas para la colocación ideal de implantes endoóseos en el campo maxilofacial¹¹⁻¹³.

En grandes defectos de los maxilares, la reconstrucción mediante técnica de encofrado con láminas de hueso autó-

Tabla I. Descripción de resultados y población del estudio.

Sexo	Edad	Tiempo de seguimiento (meses)	Implante único/doble	Grado de atrofia	Prótesis definitiva	Complicación	Momento de la complicación (meses post)	Tipo de anestesia	Colgajo de Bola de Bichat	Guía de corte	
1	M	68	24	Único	VI	Metalcerámica	Absceso	1	General	Sí	No
2	M	72	22	Único	V	Metalresina	Ninguna	-	Local y sedación	Sí	No
3	H	59	21	Único	V	Metalresina	Ninguna	-	Local y sedación	Sí	No
4	H	65	18	Único	IV	Metalresina	Exposición	3	Local y sedación	Sí	No
5	M	68	15	Único	IV	Metalresina	Ninguna	-	Local	Sí	No
6	M	71	15	Único	IV	Metalresina	Exposición	4	Local	Sí	No
7	M	65	14	Único	IV	Metalresina	Exposición	2	Local y sedación	Sí	No
8	M	67	14	Único	VI	Metalresina	Aflojamiento de tornillo	3	Local y sedación	Sí	No
9	H	70	14	Doble	IV	Metalcerámica	Ninguna	-	Local	No	Sí
10	M	59	13	Doble	V	Metalcerámica	Ninguna	-	Local	No	Sí
11	M	64	12	Doble	IV	Metalcerámica	Ninguna	-	Local	No	Sí
12	M	67	12	Doble	IV	Metalresina	Ninguna	-	General	No	Sí
13	M	71	9	Doble	IV	Metalresina	Ninguna	-	Local y sedación	No	Sí
14	M	67	6	Doble	V	Metalresina	Ninguna	-	Local y sedación	No	Sí
15	M	65	6	Doble	V	Metalresina	Ninguna	-	Local	No	Sí

logo que describieron el Khoury y cols.¹⁴ es una alternativa a las membranas. Esta técnica sin embargo requiere de una zona donante del propio paciente y solo es posible en caso de persistencia de reborde alveolar residual¹⁴.

En los casos en los que no existe en el maxilar nada de reborde alveolar residual el tratamiento de elección para rehabilitaciones fijas han sido clásicamente los implantes cigomáticos¹. Los resultados de esta técnica están ampliamente descritos en la literatura y aunque resulta un tratamiento predecible y con excelentes resultados no está exento de complicaciones. Las principales complicaciones son las relacionadas con el seno maxilar y la infección de los tejidos blandos intraorales, fundamentalmente en las zonas alrededor de los implantes². Además, en los casos en los que no hay hueso alveolar requiere la colocación de 4 implantes cigomáticos, dos a cada lado, con lo que es necesario un tamaño mínimo en el hueso cigomático-malar que permita posicionar tridimensionalmente los implantes para poder fijar a ellos una prótesis¹⁵.

El desarrollo de la técnica digital, junto con la fabricación aditiva y la impresión 3D¹⁰ han abierto nuevas vías y han permitido desarrollar estructuras personalizadas que suponen una alternativa a los implantes endoóseos en este tipo de pacientes. Estas estructuras, llamadas implantes subperiósticos personalizados (ISP), van adaptadas a la anatomía del hueso del paciente, por lo que evita tener que someterse previamente a complicadas y largas técnicas de regeneración. Además, las conexiones protésicas están incluidas en el mismo diseño de la malla, lo que las hace una alternativa a las rehabilitaciones implantosoportadas consiguiendo que el paciente lleve una prótesis fija completamente funcional con un manejo dental similar a las prótesis implantosoportadas convencionales^{10,16-18}.

A pesar de los buenos resultados descritos en la literatura, con porcentajes de éxito en torno al 95 %¹⁵, este tipo de implantes no están libres de complicaciones^{8,9}. Para Schou y cols. la inflamación es la principal complicación, y aunque suele ser de fácil tratamiento según este autor, cada episodio inflamatorio causa una pérdida de hueso alrededor del implante que cuando se repite en el tiempo puede causar la exposición del mismo a boca y en algunos casos acabar con la retirada del implante¹⁹.

Para otros autores la exposición del implante es la principal complicación^{9,20}, produciéndose hasta en un 29,5 % de los casos en alguna de las publicaciones²⁰. En nuestra serie de casos la exposición del implante también ha sido la principal complicación. Si analizamos los casos de nuestra serie con exposiciones del implante subperióstico, todas se producen en la zona vestibular, en la unión del implante con el cilindro que soporta la conexión protésica. Además coincide en todos, la persistencia de reborde alveolar en la zona de la exposición, son los pacientes con atrofia grado IV y V en la clasificación de Cadwood y Howell. En los primeros ocho casos independientemente del tipo de atrofia colocábamos el implante subperióstico sobre el hueso, tuviera o no reborde alveolar residual. Para minimizar el riesgo de exposición usamos en estos 8 casos un colgajo de bola adiposa de Bichat, tal y como describen otros autores⁷. Nos dimos cuenta de que las exposiciones del implante estaban relacionadas con los casos de atrofia grado IV y V en las zonas donde persistía reborde alveolar residual y que el colgajo de bola de Bichat no había ayudado a evitar

esta complicación. Sin embargo, aquellos casos en los que el implante está colocado totalmente en hueso basal (atrofia grado VI) esta complicación no se ha producido. Rinaldi y cols.²¹ describieron el uso de dos guías de corte en los casos en los que persiste reborde alveolar. Una guía de corte horizontal y otra vertical que simula la reabsorción fisiológica del hueso alveolar de tal forma que el implante se sitúa en hueso basal. Esta modificación va en la línea de lo publicado por Claffey y cols.⁹, que encontraron mejores resultados en su estudio en conejos cuando colocaban el implante en un lecho previamente tallado en el hueso. Teniendo en cuenta a estos autores, decidimos usar en los 7 casos siguientes una guía de corte. La nuestra, a diferencia de la de Rinaldi y cols.²¹, no elimina de forma completa el hueso alveolar, ya que la osteotomía se realiza en la zona donde se situará el implante, dejando que el resto de hueso sirva de soporte biológico de los tejidos blandos y de esta forma nos proteja el implante de la exposición. Otra diferencia importante respecto a lo publicado por Rinaldi y cols.²¹ es el uso de una sola férula; con ella podemos hacer las osteotomías verticales y también las horizontales, de tal forma que el corte en el hueso nos deja un defecto oblicuo que nos permite eliminar cualquier codo del implante de la zona vestibular. La guía de corte se fabrica en poliamida, con un grosor de 2 mm y se fija con al menos un tornillo a cada lado del maxilar para asegurar su inmovilidad (Figura 1A). Se realizan las osteotomías según el diseño de la guía (Figura 1B) y una vez retirada se procede a la colocación del implante que se ha diseñado a medida del defecto generado por la férula (Figura 2).

Además del uso de la guía de corte oblicua en los 7 últimos casos, decidimos colocar un implante a cada lado del maxilar en vez de una única estructura, evitando la presencia de titanio en la zona anterior del maxilar, que es la zona donde más frecuentemente persiste algo de reborde alveolar y, por tanto, la localización de la mayoría de las exposiciones del implante en los 8 primeros casos. Después de esta modificación, unida al uso de la guía de corte, no hemos tenido en los 7 casos restantes ninguna exposición del ISP. Coincidimos así con el diseño en dos implantes para el maxilar de Mommaerts¹⁶, que además de la ventaja de evitar la premaxila nos facilita mucho la inserción del implante, sobre todo en aquellos casos en los que necesitamos alargar la estructura hasta el hueso malar para conseguir una fijación lo más estable posible del implante.

En cuanto al número de tornillos de fijación y su localización no hemos encontrado uniformidad de criterios en la literatura. Cérea y cols.¹⁰ fijaron sus implantes con varios tornillos por la zona vestibular y palatina, extendiéndose a la zona del rafe medio del paladar para darle más estabilidad. Nazarian²², sin embargo, usó solo un tornillo a cada lado en la zona vestibular y después cubrió la estructura con hidroxiapatita bovina buscando osteointegración del implante. En nuestra serie, a diferencia de Mommaerts^{16,17}, todos los implantes están fijados en la zona palatina (Figura 3). Coincidimos así con Cérea y cols.¹⁰ en la idoneidad de fijar los implantes por vestibulo y palatino, aunque no creemos que sea necesario alargar la estructura hasta el rafe medio. Consideramos que el paladar es una zona de bajo riesgo de exposición del implante al tener una fibromucosa muy gruesa y, por tanto, la colocación de tornillos en esa zona aporta una mejor fijación del implante con bajo riesgo de complicaciones. Además, en los casos en los que debido a alguna exposición del implante por la zona

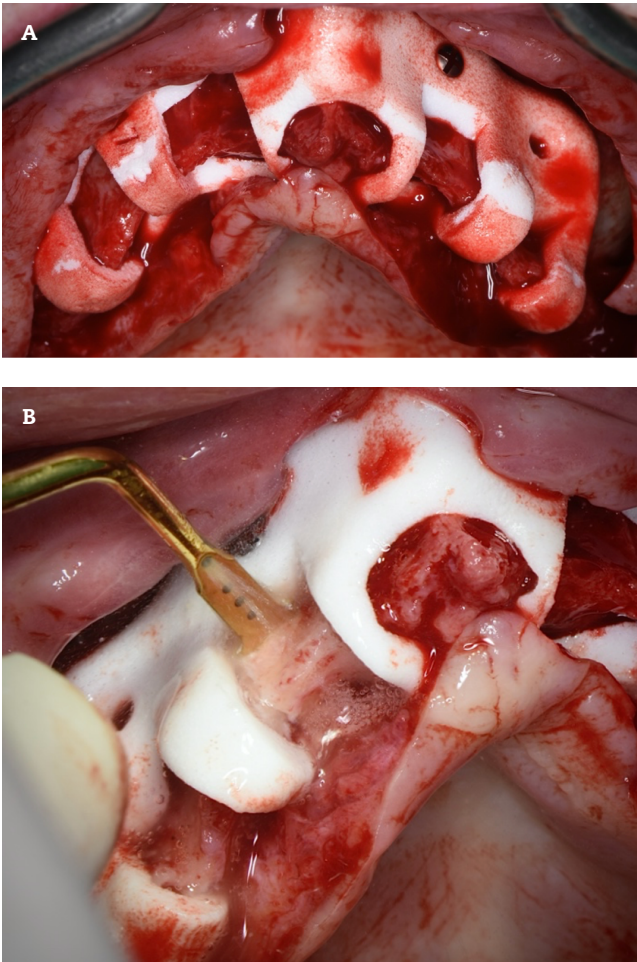


Figura 1. A: guía de corte en poliamida. B: osteotomía con bisturí piezoeléctrico.

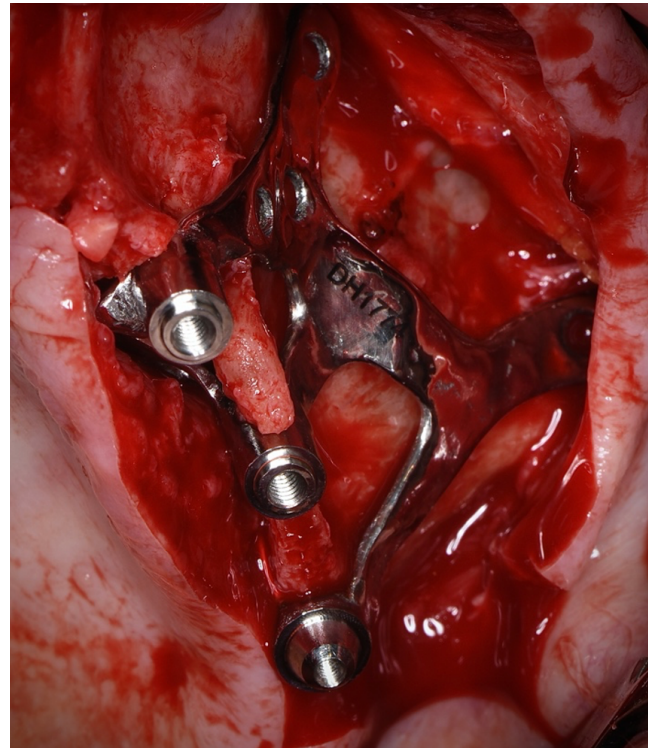


Figura 2. Adaptación del remanente alveolar al implante subperióstico.

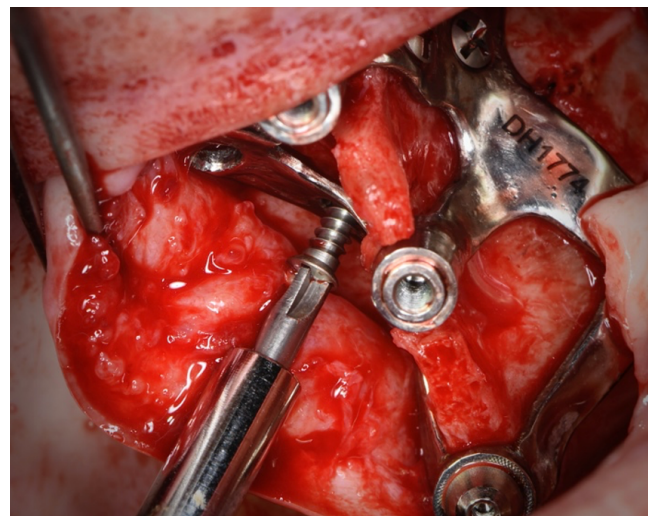


Figura 3. Fijación palatina.

vestibular hubiera que cortar la estructura para eliminar esa zona expuesta, la fijación palatina nos asegura la unión del cilindro de la conexión protésica al resto del implante, con lo que seguiría siendo una conexión funcional, a diferencia de lo publicado por Mommaerts que diseñó su implante con unas zonas en cada conexión preparadas para ser cortadas en caso de exposición¹⁶.

No hemos encontrado en la literatura ninguna referencia al uso de transepiteliales en la rehabilitación protésica de los implantes subperiósticos. Consideramos que las conexiones de los implantes subperiósticos deben permitirnos trabajar con transepiteliales a la hora de la rehabilitación protésica por varios motivos: en primer lugar, nos permite un mejor manejo de los tejidos blandos periconexión, ya que en función del tipo y grosor de la encía podremos colocar la altura y anchura de transepitelial más adecuada. Tal y como describieron Schou y cols.¹⁹, la inflamación es la principal complicación y esta puede desembocar en la exposición del implante. Consideramos que la zona de más riesgo de inflamación por impactación de comida es la de la conexión a la prótesis, por tanto un adecuado manejo de esa zona con los transepiteliales es fundamental, y aunque el diseño customizado nos permite situar nuestra conexión de forma ideal, no solo respecto al hueso sino

también respecto a los tejidos blandos, el comportamiento de estos los primeros meses desde la cirugía es variable y puede llevarnos a error en los casos en los que se produce un cambio de anchura importante en esa zona cuando vamos a realizar la prótesis definitiva. Si en estos casos tenemos la posibilidad de cambiar la altura de nuestra conexión protésica mediante el uso de transepiteliales (Figura 4), el resultado será mucho mejor. En segundo lugar, el uso de transepiteliales sobre las conexiones de los implantes nos aporta seguridad en los casos

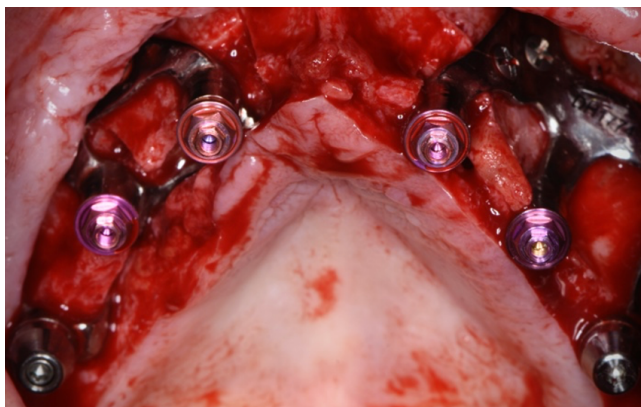


Figura 4. Uso de transepteliales.

de fractura del tornillo protésico dentro de la conexión, ya que ante esta eventual complicación bastaría con la sustitución del transeptelital para solucionar el problema.

Por último, somos conscientes de las limitaciones de nuestro estudio. En primer lugar, el tamaño muestral es limitado y no permite realizar un análisis estadístico que permita comparar diferentes variables como el tipo de ISP colocado, el uso o no de la guía de corte o la utilización o no del colgajo de bola de Bichat. En segundo lugar, el seguimiento mínimo es corto y no permite un adecuado análisis del comportamiento del ISP a medio y largo plazo. Y en tercer lugar, sería conveniente un estudio de seguimiento prospectivo de los casos para poder adoptar más y mejores conclusiones acerca de la idoneidad de este tipo de tratamientos en las atroñas severas del maxilar.

CONCLUSIONES

A pesar de las limitaciones de nuestro estudio, consideramos que el uso de ISP en pacientes con atroña severa del maxilar es un tratamiento predecible y con excelentes resultados. La exposición es la principal complicación en nuestra serie de casos y creemos que algunas modificaciones en el diseño minimizan mucho el riesgo de que aparezca. El uso de una guía de corte para hacer osteotomías oblicuas que nos permitan colocar el implante dentro del marco óseo ha sido clave para evitar las exposiciones. Consideramos también que evitar la premaxila con un diseño en dos implantes individuales y el uso de transepteliales para la rehabilitación protésica, son detalles a tener en cuenta en la planificación de los casos. Somos conscientes de la necesidad de ampliar la muestra y el tiempo de seguimiento para consolidar nuestras conclusiones.

CONFLICTO DE INTERESES

Los autores declaran que no existen conflictos de intereses.

FINANCIACIÓN

Sin fuente de financiación.

BIBLIOGRAFÍA

1. Brånemark PI. *Surgery and Fixture Installation: Zygomatic Fixture Clinical Procedures*. 1st ed. Goteborg, Sweden: Nobel Biocare AB; 1998. p. 1.
2. Chrcanovic BR, Albrektsson T, Wennerberg A. Survival and Complications of Zygomatic Implants: An Updated Systematic Review. *J Oral Maxillofac Surg*. 2016;74(10):1949-64. DOI: 10.1016/j.joms.2016.06.166.
3. Dahl G. Om möjligheten för implantation i kaken av metallskelett som bas eller retention för fasta eller avtagbara proteser. *Tidskrift*. 1943;51:440-9.
4. Linkow LI, Wagner JR, Chanavaz M. Tripodal mandibular subperiosteal implant: basic sciences, operational procedures, and clinical data. *J Oral Implantol*. 1998;24(1):16-36. DOI: 10.1563/1548-1336(1998)024<0016:TMSIBS>2.3.CO;2.
5. Colombo M, Mangano C, Mijiritsky E, Krebs M, Hauschild U, Fortin T. Clinical applications and effectiveness of guided implant surgery: a critical review based on randomized controlled trials. *BMC Oral Health*. 2017;17(1):150. DOI: 10.1186/s12903-017-0441-y.
6. Joda T, Zarone F, Ferrari M. The complete digital workflow in fixed prosthodontics: a systematic review. *BMC Oral Health*. 2017;17(1):124. DOI: 10.1186/s12903-017-0415-0.
7. Chamorro Pons M, Arias Gallo J, Margarit Pérez L, Demaría Martínez G, Cid Vicario Á. Implantes subperiósticos personalizados para la rehabilitación completa del maxilar superior atrofico. Revisión de una serie clínica de 8 casos. *Rev Esp Cirug Oral y Maxilofac*. 2021;43(4):140-8.
8. Nguyen TM, Caruhel JB, Khonsari RH. A subperiosteal maxillary implant causing severe osteolysis. *J Stomatol Oral Maxillofac Surg*. 2018;119(6):523-5. DOI: 10.1016/j.jormas.2018.06.007.
9. Claffey N, Bashara H, O'Reilly P, Polyzois I. Evaluation of New Bone Formation and Osseointegration Around Subperiosteal Titanium Implants with Histometry and Nanoindentation. *Int J Oral Maxillofac Implants*. 2015;30(5):1004-10. DOI: 10.11607/jomi.3647.
10. Cerea M, Dolcini GA. Custom-Made Direct Metal Laser Sintering Titanium Subperiosteal Implants: A Retrospective Clinical Study on 70 Patients. *Biomed Res Int*. 2018;2018:5420391. DOI: 10.1155/2018/5420391.
11. Lizio G, Pellegrino G, Corinaldesi G, Ferri A, Marchetti C, Felice P. Guided bone regeneration using titanium mesh to augment 3-dimensional alveolar defects prior to implant placement. A pilot study. *Clin Oral Implants Res*. 2022;33(6):607-21. DOI: 10.1111/clr.13922.
12. Zhang T, Zhang T, Cai X. The application of a newly designed L-shaped titanium mesh for GBR with simultaneous implant placement in the esthetic zone: A retrospective case series study. *Clin Implant Dent Relat Res*. 2019;21(5):862-72. DOI: 10.1111/cid.12726.
13. Dellavia C, Canciani E, Pellegrini G, Tommasato G, Graziano D, Chiapasco M. Histological assessment of mandibular bone tissue after guided bone regeneration with customized computer-aided design/computer-assisted manufacture titanium mesh in humans: A cohort study. *Clin Implant Dent Relat Res*. 2021;23(4):600-11. DOI: 10.1111/cid.13025.
14. Khoury, Fouad, Hadi Antoun, and Patrick Missika, eds. *Bone augmentation in oral implantology*. Hanover Park: Quintessence Publishing; 2007.
15. Aparicio C, Manresa C, Francisco K, Ouazzani W, Claros P, Potau JM, et al. The long-term use of zygomatic implants: a 10-year clinical and radiographic report. *Clin Implant Dent Relat Res*. 2014;16(3):447-59. DOI: 10.1111/cid.12007.
16. Mommaerts MY. Evolutionary steps in the design and biofunctionalization of the additively manufactured sub-periosteal jaw implant 'AMSJI' for the maxilla. *Int J Oral Maxillofac Surg*. 2019;48(1):108-14. DOI: 10.1016/j.ijom.2018.08.001.

17. Mommaerts MY. Additively manufactured sub-periosteal jaw implants. *Int J Oral Maxillofac Surg.* 2017;46(7):938-40. DOI: 10.1016/j.ijom.2017.02.002.
18. Gellrich NC, Zimmerer RM, Spalthoff S, Jehn P, Pott PC, Rana M, Rahlf B. A customised digitally engineered solution for fixed dental rehabilitation in severe bone deficiency: A new innovative line extension in implant dentistry. *J Craniomaxillofac Surg.* 2017;45(10):1632-8. DOI: 10.1016/j.jcms.2017.07.022.
19. Schou S, Pallesen L, Hjørting-Hansen E, Pedersen CS, Fibaek B. A 41-year history of a mandibular subperiosteal implant. *Clin Oral Implants Res.* 2000;11(2):171-8. DOI: 10.1034/j.1600-0501.2000.110210.x.
20. Stefan Peev ES. Subperiosteal Implants in Treatment of Total and Partial Edentulism - A Long Term Follow Up. *International Journal of Science and Research (IJSR).* 2016;5. DOI: 10.21275/v5i2.NOV161037.
21. Rinaldi M, De Neef B, Loomans NAJ, Mommaerts MY. Guidelines for the Use of Resection Guides for Subperiosteal Maxillary Implants in Cases of Terminal Dentition - A Novel Approach. *Ann Maxillofac Surg.* 2020;10(2):467-71. DOI: 10.4103/ams.ams_135_20.
22. Nazarian A. Placement of a modified subperiosteal implant: a clinical solution to help those with no bone. *Dent Today.* 2014;33(7):134;136-7.