

## Revisión

# El colgajo de músculo temporal en la cirugía de la ATM: ¿sigue siendo una opción válida?

Diego Cebreros Rosas\*

Jefe de Servicio Cirugía Maxilofacial. Hospital Marina Salud. Denia, Alicante, España. Sección Trauma Facial. Hospital Intermutual de Levante. Valencia, España

### ARTICLE INFORMATION

#### Article history:

Received: 21 de marzo de 2022

Accepted: 23 de junio de 2022

#### Palabras clave:

Colgajo músculo temporal,  
articulación temporomandibular,  
anquilosis temporomandibular,  
dissectomía.

### R E S U M E N

El músculo temporal ha sido utilizado en reconstrucción craneofacial durante más de 130 años. En la cirugía de ATM se ha utilizado en dos entidades fundamentalmente: la anquilosis de la ATM y como reemplazo del disco articular postdissectomía. El objetivo de esta revisión es valorar si el colgajo de músculo temporal sigue teniendo indicación en la cirugía de ATM o si hay alternativas más apropiadas para estas entidades. Para ello, se realiza una revisión narrativa sobre el uso del colgajo del músculo temporal en la cirugía de la ATM en base a los artículos que hicieran referencia a su utilización de forma individual o comparando con otras técnicas. Realizamos una descripción de la técnica quirúrgica y sus principales cambios a través de los años. En la cirugía de la anquilosis, el tratamiento busca eliminar la parte anquilótica, restablecer la función articular y sobre todo prevenir la reanquilosis. La utilización del músculo temporal, como material de interposición, ha demostrado disminuir la incidencia de reanquilosis, pero sus complicaciones han llevado a buscar alternativas. En cirugía de los trastornos internos de la ATM, su uso como reemplazo del disco comenzó en los años 90, pero ante la controversia actual de si es necesario o no reemplazar el disco al realizar dissectomía, las posibles ventajas teóricas de este colgajo no compensan sus complicaciones. En conclusión, esta técnica, en la cirugía de la ATM, tiene alternativas con mejores resultados, lo que hace que ya no sea de primera elección.

#### \*Correspondence:

E-mail: [diegocebreros@gmail.com](mailto:diegocebreros@gmail.com) (Diego Cebreros Rosas).

<http://dx.doi.org/10.20986/recom.2022.1354/2022>

1130-0558/© 2022 SECOM CyC. Publicado por Inspira Network. Este es un artículo Open Access bajo la licencia CC BY-NC-ND (<http://creativecommons.org/licenses/by-nc-nd/4.0/>).

## The temporalis muscle flap in tmj surgery: is it still a valid option?

### A B S T R A C T

#### Keywords:

Temporalis muscle flap, temporomandibular joint, TMJ ankylosis, discectomy.

The temporalis muscle has been used in craniofacial reconstruction for more than 130 years. In TMJ surgery, it has been used fundamentally in two entities: TMJ ankylosis and as a post-discectomy joint disc replacement. The objective of this review is to assess whether the temporalis muscle flap continues to have an indication in TMJ surgery, or whether there are more appropriate alternatives for these entities. To do this, a narrative review is carried out on the use of the temporalis muscle flap in TMJ surgery based on the articles that refer to its use individually or in comparison with other techniques. We make a description of the surgical technique and its main changes over the years. In ankylosis surgery, the treatment seeks to eliminate the ankylotic part, restore joint function and, above all, prevent re-ankylosis. The use of the temporalis muscle, as an interposition material, has been shown to reduce the incidence of re-ankylosis, but its complications have led to the search for alternatives. In surgery for internal derangement, its use as a disc replacement began in the 1990s but given the current controversy as to whether it is necessary to replace the disc when performing a discectomy, the possible theoretical advantages of this flap don't compensate its complications. In conclusion, this technique, in TMJ surgery, has alternatives with better results, which means that it is no longer the first choice.

## INTRODUCCIÓN

El músculo y la fascia temporal han sido utilizados en reconstrucción craneofacial durante más de 130 años. Golovine fue el primero en describir su uso para reconstrucción orbitaria, posterior a una exenteración, en 1898. El músculo ha sido utilizado desde entonces para la reparación de defectos en el cráneo, órbitas, oído, defectos intraorales y base del cráneo anterior<sup>1</sup>.

En la cirugía de la ATM se ha planteado su uso en dos entidades fundamentalmente: la anquilosis de la ATM y como reemplazo del disco articular en los trastornos internos avanzados.

La anquilosis de la ATM es una condición articular severa que impide una dieta normal y provoca alteración para articular la palabra. Suele ser más frecuente en edad pediátrica, por lo que el manejo de esta debe tener en cuenta que continúa en crecimiento. El tratamiento de la anquilosis de la ATM se realiza principalmente mediante una intervención quirúrgica. Es necesario utilizar un material de interposición para prevenir la reanquilosis de la ATM después de la artroplastia, y este aspecto particular del tratamiento ha sido objeto de numerosas discusiones. Se han utilizado una variedad de materiales de interposición, incluidos el músculo temporal y la fascia, dermis, cartílago auricular, fascia lata, grasa, lio-dura, silastic, silicona y varios metales<sup>2,3</sup>. El material de interposición más utilizado siempre ha sido el colgajo de músculo temporal<sup>2</sup>.

En 1872, Verneuil sugirió el uso del músculo temporal como tejido de interposición después de la liberación de la anquilosis, pero su aplicación clínica se debió a Helferich (1894). A principios del 1900, Murphy y Blair reportaron el uso de fascia temporal y músculo como colgajo pediculado para la interposición entre el muñón condilar y la fosa articular como parte de la corrección quirúrgica de la anquilosis de la ATM, siendo esta técnica utilizada por varios autores a finales de los 80<sup>4</sup>.

En los trastornos internos de la ATM, un disco enfermo o deformado que interfiere con la función suave y sin dolor de la articulación temporomandibular (ATM), que no responde a las medidas no quirúrgicas y cuando fallan las cirugías mínimamente invasivas, es un candidato para la discectomía<sup>5</sup>. La discectomía es la cirugía más antigua para el tratamiento de los trastornos internos de la ATM, y desde su empleo siempre ha existido, por parte de los cirujanos, la necesidad de reemplazar esta estructura. Los buenos resultados funcionales obtenidos con el uso del colgajo de músculo temporal del tratamiento de la anquilosis de la ATM animaron a cirujanos, como Feinberg y Larsen, a principios de los 90, a su empleo en las enfermedades articulares degenerativas avanzadas con lesiones de disco irreparables<sup>6,7</sup>.

El objetivo de esta revisión narrativa es valorar si el colgajo de músculo temporal sigue teniendo indicación en la cirugía de la ATM, tanto en anquilosis como en trastornos internos, o si hay alternativas más apropiadas para el tratamiento de estas entidades. Para ello, se seleccionaron 40 artículos que hicieran referencia a la utilización del músculo temporal en la cirugía de la ATM de forma individual o dentro de la comparativa con otras opciones de tratamiento. Debido a la heterogeneidad de los artículos, se realizó una revisión de carácter descriptivo, enfocada en la técnica quirúrgica y sus variantes, y tratando de determinar si el músculo temporal continúa como opción válida en el tratamiento de ciertas patologías de la ATM.

## COLGAJO DE MÚSCULO TEMPORAL: TÉCNICA QUIRÚRGICA

La técnica ha sufrido numerosas modificaciones a lo largo de los años. Las principales diferencias se basan en los componentes del colgajo (solo fascia, fascia y músculo o fas-

cia, músculo y pericráneo), en su relación en el paso por el arco cigomático (por arriba o por abajo) y en la necesidad de osteotomía del arco. A continuación, vamos a describir las más importantes, y señalar las diferencias de distintos autores.

En 1990, Pogrel y Kaban<sup>7</sup> describieron su técnica. Comienzan con una incisión preauricular con extensión a la zona temporal (Figura 1). Se comienza la disección en la parte superior, de forma roma, hasta alcanzar la fascia temporal profunda y el arco cigomático. Luego se disecciona la parte inferior por delante del trago en una zona relativamente avascular. A continuación, se unen la disección superior a la inferior. Se retraen anteriormente la glándula parótida, la fascia superficial y la rama temporal del nervio facial. Se incide en el periostio del arco cigomático y con la ayuda de un periostótomo se expone el arco hasta la eminencia. Se identifica la cápsula articular y se realiza una incisión en T. El colgajo se marca en la fascia con rotulador en forma de dedo y se extiende superiormente según sea necesario para tener la longitud necesaria para cubrir la articulación. Se puede incluir fascia solamente o músculo y fascia. El colgajo se extiende solo hasta el nivel del arco cigomático. Ocasionalmente, el arco cigomático tiene que ser reducido en espesor para permitir la rotación del colgajo sin producir un abultamiento excesivo (Figura 2). El colgajo se fija con seis suturas (5-0 sutura reabsorbible), dos en la región de la cápsula media, dos en la parte anterior y dos en la parte posterior (Figura 3). Se usa un drenaje aspirativo durante 24 a 48 horas. Para el reemplazo de disco, la inserción medial del disco debe conservarse siempre que sea posible para que el colgajo temporal se pueda suturar medialmente. A continuación, se cierra la cápsula y se sutura en la cara lateral del colgajo.

Esta técnica fue usada por muchos autores previos y su principal problema era el abultamiento que se producía en la región preauricular. Para esto, Feinberg y Larsen<sup>6</sup> proponen casi al mismo tiempo una modificación. Esta modificación también es usada por Herbosa y Rotskoff<sup>8</sup> y de forma similar por Brusati

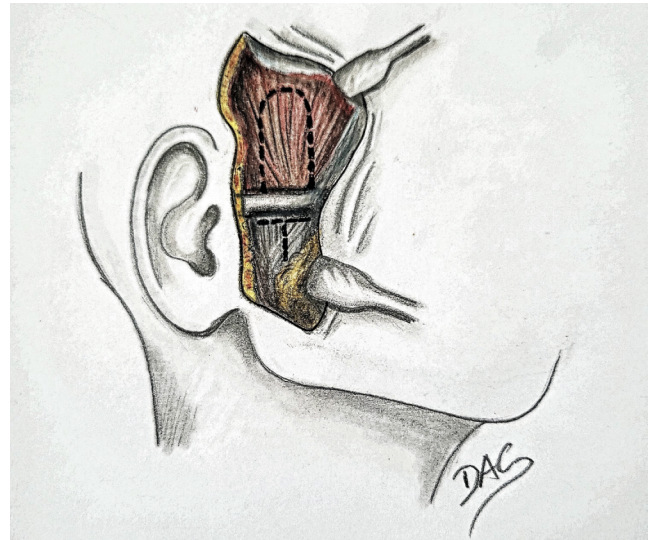


Figura 2. Marcado del colgajo en forma de dedo.

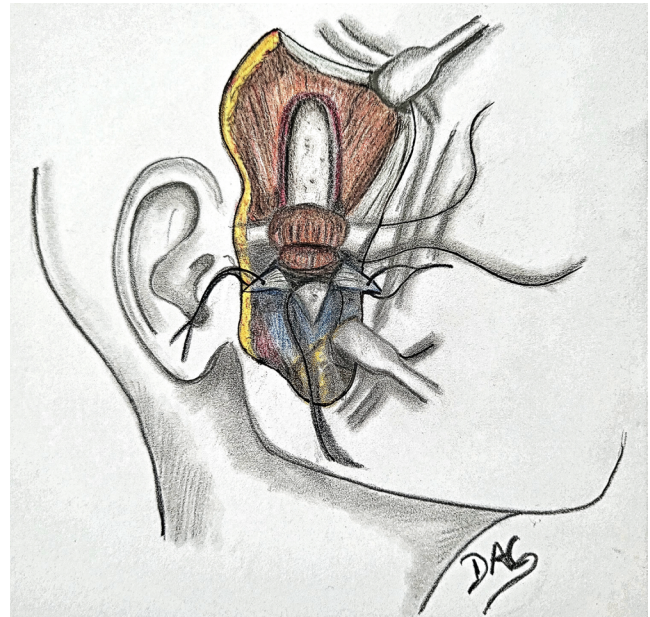


Figura 3. Rotación del colgajo sobre el arco cigomático.

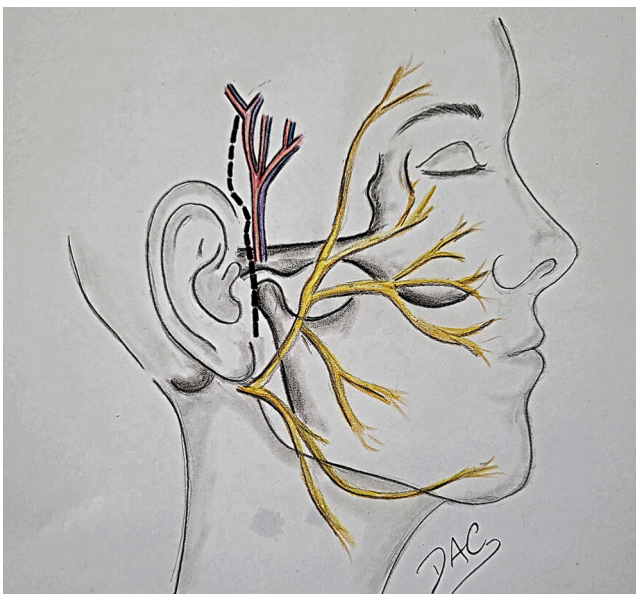


Figura 1. Incisión preauricular usada por Pogrel y Kaban.

y cols.<sup>9</sup>, con la diferencia de que estos dos utilizan un abordaje más amplio mediante una incisión de Al-Kayat y Bramley<sup>10</sup>. La técnica se basa en la porción inferior y horizontal del músculo temporal y es pediculado por su parte anterior en la apófisis coronoides. La vascularización depende de los vasos temporales profundos anteriores y posteriores. La incisión tiene una longitud parecida a la anterior con una extensión temporal de 2-3 cm. Se moviliza un colgajo de 1 a 2 cm de las fibras inferiores del músculo, junto al periostio. El margen posterior se localiza justo arriba de la parte superior del hélix. La parte anterior se conforma de parte del tendón que se inserta en la apófisis coronoides. El colgajo se pasa por debajo del arco y por delante de la eminencia, para luego suturarse al tejido retrodiscal (Figuras 4 y 5).



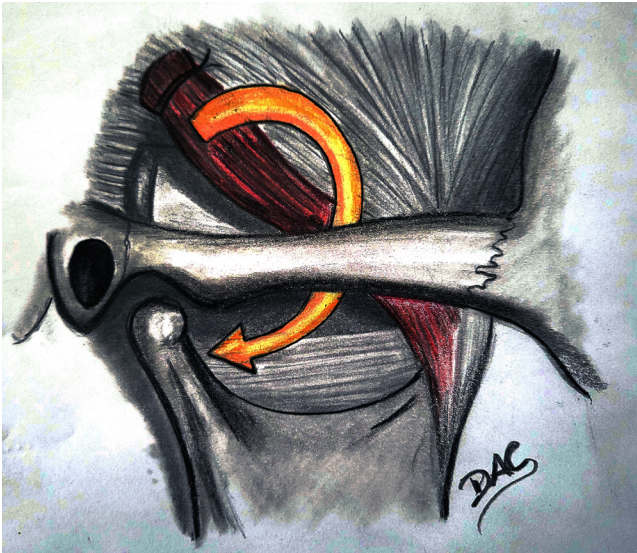


Figura 4. Pasaje del colgajo por debajo del arco.



Figura 5. Sutura al tejido retrodiscal.

Los autores refirieron que una de las ventajas de realizar el colgajo de esta forma era la similitud fisiológica con el disco, ya que al continuar insertado en la apófisis coronoides, los movimientos de apertura tirarían del colgajo hacia adelante, acompañando el movimiento, del mismo modo que lo hace al estar inserto el disco, en su parte anterior, al pterigoideo lateral (Figura 6).

Sin embargo, el pasaje del colgajo no siempre resulta fácil, ya que depende del grosor de la porción posterior del mismo. Por ello, autores como Bergé y Braun proponen unos años más tarde osteotomías en el arco para facilitar el pasaje con posterior fijación del segmento, o más recientemente, como Makoto y McNaught, que plantean osteotomías con fractura en tallo verde el mismo sin necesidad de fijación. Otros, como



Figura 6. Movilidad del colgajo acompañando el movimiento.

Ziccardi y cols.<sup>11</sup> describen un colgajo que se basa en la fascia intramuscular del temporal, logrando conseguir un menor grosor del colgajo.

### USO COMO MATERIAL DE INTERPOSICIÓN EN LA ANQUILOSIS DE LA ATM

La anquilosis de la ATM es una patología que produce adherencias fibrosas u óseas entre las superficies articulares de la ATM<sup>12</sup>. La anquilosis de la ATM debe tratarse de forma temprana. Especialmente en los niños, el objetivo del tratamiento temprano es restaurar la movilidad mandibular y mejorar el crecimiento para reducir la posibilidad de asimetría facial en el futuro. El tratamiento quirúrgico se basa en eliminar la parte anquilótica, restablecer la función articular y sobre todo prevenir la reanquilosis. Para lograr estos objetivos se han descrito varios procedimientos quirúrgicos. Estos procedimientos pueden clasificarse en 4 grupos:

1. Artroplastia de GAP: este es el método quirúrgico más antiguo y consiste en la resección del hueso, dejando un espacio o GAP, sin utilizar tejido o material de interposición.
2. Artroplastia de interposición con injertos autólogos: implica artroplastia de GAP e interposición de tejidos autógenos.
3. Artroplastia de interposición con materiales aloplásticos (en desuso por las complicaciones asociadas).
4. Reemplazo articular total. La artroplastia en GAP, sin interposición, requiere una gran resección ósea, lo que produce una pseudoarticulación y un acortamiento de rama. Por esta razón, crear un espacio mínimo y luego colocar material de interposición, entre las superficies óseas, para evitar la recurrencia, parece ser la mejor opción<sup>5</sup>.

Se han utilizado numerosas operaciones que involucran el músculo temporal para tratar la anquilosis de la ATM. Si el músculo está incluido en el colgajo, el volumen sobre el arco cigomático es una gran desventaja.

Al-Moraissi, en un metanálisis del 2014<sup>13</sup> donde comparaba las distintas modalidades del tratamiento de la anquilosis, llegó a la conclusión que la artroplastia de interposición (fundamentalmente valorando el uso del músculo temporal) mejora significativamente la máxima apertura oral (MAO) y disminuye la incidencia de reanquilosis, cuando se lo compara con la artroplastia de GAP. Concluyó que, aunque el colgajo temporal es el más usado, su disección lleva a cicatrización y contractura muscular, lo que puede agravar el trismo.

Umeda y cols. usaron el colgajo de músculo más fascia en 81 pacientes con anquilosis. Solo 7 presentaron reanquilosis<sup>14</sup>. Su-Gwan utilizó la técnica en 2001 sin reportar reanquilosis, aunque el tiempo de seguimiento fue solamente de 1 año. La MAO conseguida en ese estudio fue de al menos 30 mm en todos los pacientes, aunque algunos presentaban todavía dolor<sup>12</sup>.

Erol, en 2006, realizó un estudio con colgajo temporal como material de interposición de la artroplastia de GAP. De acuerdo con los autores, siempre que se usa esa técnica, son raras las aperturas orales mayores a 35 mm (obtuvo una MAO media de 30,7 mm).

El estudio retrospectivo de Guruprasad y cols., en 2010, valoraba la misma técnica que Erol. Obtuvieron una media de MAO de 38,3 mm<sup>15</sup>.

Karamese y cols., en su trabajo de 2013, usaron solo fascia temporal en combinación con grasa autóloga. En este estudio llegaron a la conclusión que uno de los puntos clave para evitar la reanquilosis es el inicio, en el postoperatorio temprano, de fisioterapia agresiva.

Mehrotra y cols., en 2008, compararon el injerto dermo-graso abdominal con el colgajo temporal y encontraron mejores resultados con el injerto dermo-graso en términos de movilidad de la mandíbula, apertura de la boca y recurrencia. Sin embargo, el estudio incluyó solo a niños con una edad media de 6,5 años. Younis y cols. realizaron la misma comparación en un estudio prospectivo y encontraron diferencias significativas a favor del injerto dermo-graso en términos de MAO en el postoperatorio inmediato, con menor dolor y mayor colaboración en la fisioterapia, lo que permitió movilizaciones más tempranas, con mejores resultados. El injerto era rápido de conseguir, con mínima morbilidad. No producía las complicaciones locales del colgajo temporal, como son la depresión por encima del arco, el abultamiento en la zona preauricular (cuando se pasa por encima del arco) o el dolor muscular que produce la disección del temporal<sup>16</sup>.

ra sabemos que la posición del disco no es el determinante fundamental de la sintomatología<sup>17,18</sup>, pero los pacientes que continúan con sintomatología, a pesar de las medidas mínimamente invasivas, y presentan discos altamente deformados, perforados y sin movilidad, son candidatos a discectomía<sup>19,20</sup>. La siguiente pregunta que se plantea es si es necesario reemplazar ese disco que hemos quitado. La discectomía fue descrita por Lanz en 1909, y durante décadas se realizó sin reemplazar el disco articular. Boman es uno de los primeros en describir cambios radiológicos en el en cóndilo mandibular, y los refiere como "como aplanamiento de la superficie articular no dolorosos", y concluye que son cambios adaptativos más que degenerativos. En respuesta a estos cambios radiológicos y con algunos pacientes que no presentaban mejoría completa, los cirujanos comenzaron a plantear sustituir el disco con algún sustituto. Tras el fracaso de los materiales aloplásticos (Silastic y Proplast-Teflon) en los años 70-80<sup>21</sup>, la mirada se centró en encontrar un material autólogo que presentara las características adecuadas. Numerosos sustitutos se presentaron para reemplazar el disco, pero ninguno ha podido con la compleja tarea al 100 % (Tabla I).

Los colgajos de la región temporal han sido usados como reemplazo del disco gracias a los buenos resultados obtenidos en el tratamiento de pacientes con anquilosis.

Bronstein publicó resultados favorables en 1989 con el uso de fascia temporal. Feinberg y Larsen, en 1989, publican una serie de 13 casos usando un colgajo de fascia/músculo/pericráneo con MAO aceptables (MAO media de 34,8 mm) y disminución del dolor. En cambio, Herbosa y Rotskoff<sup>9</sup>, un año más tarde, plantean problemas, con el mismo colgajo, como son el dolor postoperatorio y el amplio abordaje. Smith y cols. publicaron el uso del colgajo temporal (fascia/músculo) en 28 articulaciones. En su técnica se realizó una osteotomía del arco y se realizó disección de la porción superficial del mismo (plano de la fascia intramuscular), reportando disminución significativa del dolor (59 %) y un aumento de la MAO en 8,2 mm de media. Al mismo tiempo refirieron que el 80 % se encontraba satisfecho o muy satisfecho. La mayoría de estos estudios usaron el músculo temporal como procedimiento secundario y no como reemplazo primario posterior a discectomía. McKenna, en 2001<sup>22</sup>, concluyó que cuando comparaba el uso del músculo temporal como reemplazo del disco al momento de la discectomía con respecto a discectomía sin reemplazo, había muy pocos datos y demasiadas variables para demostrar que su uso fuese superior.

DeMerle y cols., en su estudio de cohortes<sup>23</sup>, compararon 50 pacientes (30 pacientes con reemplazo de grasa abdomi-

## USO COMO REEMPLAZO DEL DISCO ARTICULAR EN TRASTORNOS INTERNOS DE LA ATM

Aunque está claro que el tratamiento de los trastornos internos de la ATM obedece a una escalera terapéutica, donde los últimos niveles de la misma son cirugía abierta y el reemplazo articular, aún a día de hoy no podemos contestar qué modalidades de cirugía abierta son más eficaces (discopexia/discoplastia vs. discectomía vs. reemplazo articular). Aho-

### Tabla I. Limitaciones de los distintos materiales de interposición.

- Reacciones a cuerpo extraño (silastic, Proplast-teflon)
- Fragmentación y anquilosis (cartílago auricular)
- Formación de quistes epidermoides (injertos piel espesor completo)
- Grosor insuficiente y dificultad de anclaje (dermis, fascia)
- Fibrosis y trismo (músculo temporal)
- Cicatriz en sitio donante (injerto graso, dérmico, dermo-graso)



nal y 20 pacientes con reemplazo de músculo temporal), y concluyeron que había una mejora significativa a favor del músculo temporal con respecto a la MAO y los índices de dolor, aunque también reconocen que su estudio cuenta con una gran limitación que es un tiempo de seguimiento muy corto (media de 6,7 meses).

Un metanálisis realizado por Kramer y Beirne<sup>24</sup>, en 2005, que compara la discectomía sin reemplazo vs. la discectomía con reemplazo de materiales autólogos, demostró una tasa de éxito similar en todos los grupos (discectomía sola: 86,5 %; músculo temporal: 91,4 %; cartílago auricular: 82,4 %, e injerto dermo-graso: 87,9 %) y concluyen que no parece haber diferencia entre usar un injerto de interposición vs. discectomía solamente. A la misma conclusión ha llegado el trabajo realizado por Renapurkar en 2018.

Por último, cuando hablamos de discectomía sin reemplazo, los estudios realizados por Gundlach en 1990 y Nyberg y cols. en 2004 muestran buenos resultados a corto plazo, mejorando la función y reduciendo el dolor, y la literatura muestra suficiente evidencia de resultados a largo plazo igualmente positivos (Silver 1984<sup>25</sup>, McCain 2015). Miloro y cols., en su trabajo de 2017<sup>26</sup>, mencionan la formación (confirmada por RM postquirúrgica según los autores) de un pseudo-disco en estos pacientes, donde no se colocó ningún material de interposición, por lo que no creen necesario su uso para “proteger” la articulación.

## DISCUSIÓN

Es innegable que, en teoría, este colgajo resulta el candidato ideal en la cirugía de la ATM, ya que se encuentra en el mismo campo operatorio, se obtiene como colgajo vascularizado gracias a las arterias temporales e imita a la perfección la unidad disco-ventre superior del pterigoideo lateral cuando se rota por debajo del arco cigomático y se mantiene su inserción en la apófisis coronoides. Lo cierto es que, en la práctica, no es así. A pesar de estar en el mismo campo, la mayor amplitud de la incisión y la disección muscular, agregan morbilidad. El pasaje del colgajo por debajo del arco muchas veces compromete esa rica vascularización, y para evitarlo tenemos que agregar a la “simplicidad”, que muchos refieren, una osteotomía, o perder esa “posición ideal” del colgajo y pasarlo por encima del arco cigomático, lo que suma abultamiento de la zona, reportando algunos autores dolor o molestias en la zona, lo que retrasa la fisioterapia tan necesaria en el periodo postoperatorio. La posición ideal que teorizaron Feinberg y Larsen, donde el colgajo acompañaría al movimiento, en práctica no se comprobó, ya que el movimiento de traslación condilar se veía reducido y la MAO se aumentaba gracias a un componente fundamentalmente de rotación.

Cuando se considera su uso en la cirugía de anquilosis, está claro que, en pacientes pediátricos, donde se requiere materiales que acompañen el crecimiento, la artroplastia de interposición es superior a la artroplastia de GAP en términos de recidiva. En la bibliografía, el injerto dermo-graso parece presentar ventajas con respecto al colgajo temporal (uno de los más usados). Estas ventajas incluyen un abordaje preauricular más reducido, evitar la disección del músculo y mejor adaptabilidad del injerto al GAP producido, lo que podría llevar

a menor dolor en el postoperatorio inmediato y el consiguiente inicio precoz de la fisioterapia.

Cuando valoramos su uso como reemplazo del disco articular no existe ninguna evidencia que confirme la necesidad de reemplazar el disco que se retira. Muchos autores consideran que los cambios radiológicos observados postdiscectomía no son degenerativos, sino adaptativos, siendo la mayoría de los pacientes asintomáticos. No obstante, para afirmar fehacientemente estas conclusiones son necesarios más estudios con respecto al tema.

En conclusión, esta técnica, en la cirugía de la ATM, tiene otras opciones con mejores resultados, lo que hace que ya no sea de primera elección. La utilización del músculo temporal como material de interposición ha demostrado disminuir la incidencia de reanquilosis, pero sus complicaciones han llevado a buscar alternativas. En la cirugía de los trastornos internos de la ATM, su uso como reemplazo del disco comenzó en los años 90, pero ante la controversia actual de si es necesario o no reemplazar el disco al realizar discectomía, las posibles ventajas teóricas de este colgajo no compensan sus complicaciones.

## AGRADECIMIENTOS

Al Dr. Florencio Monje Gil por su orientación y tutela en la elaboración de este trabajo.

## CONSIDERACIONES ESPECIALES

Trabajo realizado en el marco del “Curso Universitario de especialización en tratamiento quirúrgico de la articulación temporomandibular 2021” como trabajo final. Ilustraciones propias Diego Alberto Cebreros).

## CONFLICTO DE INTERESES

Los autores declaran no tener ningún conflicto de intereses.

## BIBLIOGRAFÍA

1. Shagets FW, Panje WR, Shore JW. Use of temporalis muscle flaps in complicated defects of the head and face. *Arch Otolaryngol Head Neck Surg.* 1986;112(1):60-5. DOI: 10.1001/archotol.1986.03780010062011.
2. Chossegros C, Guyot L, Cheynet F, Blanc JL, Gola R, Bourczak Z, et al. Comparison of different materials for interposition arthroplasty in treatment of temporomandibular joint ankylosis surgery: long-term follow-up in 25 cases. *Br J Oral Maxillofac Surg.* 1997;35(3):157-60. DOI: 10.1016/S0266-4356(97)90554-4.
3. Meyer RA. The autogenous dermal graft in temporomandibular joint disc surgery. *J Oral Maxillofac Surg.* 1988;46(11):948-54. DOI: 10.1016/0278-2391(88)90332-1.
4. Habel G, Hensher R. The versatility of the temporalis muscle flap in reconstructive surgery. *Dr J Oral Maxillofac Surg.* 1986;24(2):96-101. DOI: 10.1016/0266-4356(86)90003-3.
5. Holmlund AB, Gynther GW, Reinholdt FP. Disk derangement and inflammatory changes in the posterior disk attachment of the temporomandibular joint. *Oral Surg Oral Med Oral Pathol.* 1992;73(1):9-15. DOI: 10.1016/0030-4220(92)90145-G.

6. Feinberg SE, Larsen PE. The use of a pedicled temporalis muscle-pericranial flap for replacement of the TMJ disc: preliminary report. *J Oral Maxillofac Surg.* 1989;47(2):142-6. DOI: 10.1016/S0278-2391(89)80104-1.
7. Pogrel MA, Kaban LB. The role of a temporalis fascia and muscle flap in temporomandibular joint surgery. *J Oral Maxillofac Surg.* 1990;48(1):14-9. DOI: 10.1016/0278-2391(90)90173-Y.
8. Herbosa EG, Rotskoff KS. Composite temporalis pedicle flap as an interpositional graft in temporomandibular joint arthroplasty: a preliminary report. *J Oral Maxillofac Surg.* 1990;48(10):1049-56. DOI: 10.1016/0278-2391(90)90288-D.
9. Brusati R, Raffaini M, Sesenna E, Bozzetti A. The temporalis muscle flap in temporo-mandibular joint surgery. *J Cranio-maxillofac Surg.* 1990;18(8):352-58. DOI: 10.1016/S1010-5182(05)80055-1.
10. Al-Kayat A, Bramley P. A modified pre-auricular approach to the temporomandibular joint and malar arch. *Br J Oral Surg.* 1979;17(2):91-103. DOI: 10.1016/S0007-117X(79)80036-0.
11. Ziccardi VB, Schneider RE, Braun TW. Intramuscular temporalis fascia: a guide to procurement of temporalis myofascial flaps. *J Craniofac Surg.* 1997;8(1):23-8. DOI: 10.1097/00001665-199701000-00009.
12. Su-Gwan K. Treatment of temporomandibular joint ankylosis with temporalis muscle and fascia flap. *Int J Oral Maxillofac Surg.* 2001;30(3):189-93. DOI: 10.1054/ijom.2001.0047.
13. Al-Moraissi EA, El-Sharkawy TM, Mounair RM, El-Ghareeb TI. A systematic review and meta-analysis of the clinical outcomes for various surgical modalities in the management of temporomandibular joint ankylosis. *Int J Oral Maxillofac Surg.* 2015;44(4):470-82. DOI: 10.1016/j.ijom.2014.10.017.
14. Umeda H, Kaban LB, Pogrel MA, Stern M. Long-term viability of the temporalis muscle/fascia flap used for temporomandibular joint reconstruction. *Journal of oral and maxillofacial surgery: official journal of the American Association of Oral and Maxillofacial Surgeons.* 1993;51(5):530-3. DOI: 10.1016/S0278-2391(10)80509-9.
15. Guruprasad Y, Chauhan DS, Cariappa KM. A Retrospective study of temporalis muscle and fascia flap in treatment of TMJ ankylosis. *J Maxillofac Oral Surg.* 2010;9(4):363-8. DOI: 10.1007/s12663-010-0139-z.
16. Younis M, Shah AA, Hassan S, Kapoor M, Rashid A. Abdominal Dermis-Fat Graft Versus Conventional Temporalis Myofascial Flap Interposition in Temporomandibular Joint Ankylosis: A Prospective Clinical Comparative Study. *J Maxillofac Oral Surg.* 2021;20(1):54-62. DOI: 10.1007/s12663-020-01455-3.
17. Israel HA. Internal Derangement of the Temporomandibular Joint: New Perspectives on an Old Problem. *Oral Maxillofac Surg Clin North Am.* 2016;28(3):313-33. DOI: 10.1016/j.coms.2016.03.009.
18. Dolwick MF. Intra-articular disc displacement. Part I: Its questionable role in temporomandibular joint pathology. *J Oral Maxillofac Surg.* 1995;53(9):1069-72. DOI: 10.1016/0278-2391(95)90126-4.
19. Renapurkar SK. Discectomy Versus Disc Preservation for Internal Derangement of the Temporomandibular Joint. *Oral Maxillofac Surg Clin North Am.* 2018;30(3):329-33. DOI: 10.1016/j.coms.2018.05.002.
20. Miloro M, McKnight M, Han MD, Markiewicz MR. Discectomy without replacement improves function in patients with internal derangement of the temporomandibular joint. *J Cranio-maxillofac Surg.* 2017;45(9):1425-31. DOI: 10.1016/j.jcms.2017.07.003.
21. Food and Drug Administration. TMJ implants: a consumer information update. Rockville (MD): FDA; 1999.
22. McKenna SJ. Discectomy for the treatment of internal derangements of the temporomandibular joint. *J Oral Maxillofac Surg.* 2001;59(9):1051-6. DOI: 10.1053/joms.2001.26682.
23. DeMerle M, Nafiu OO, Aronovich S. Temporomandibular Joint Discectomy With Abdominal Fat Graft Versus Temporalis Myofascial Flap: A Comparative Study. *J Oral Maxillofac Surg.* 2017;75(6):1137-43. DOI: 10.1016/j.joms.2016.11.028.
24. Kramer A, Lee L, Beirne O. Meta-analysis of TMJ discectomy with or without autogenous/alloplastic interpositional materials: Comparative analysis of functional outcome. *Int J Oral Maxillofac Surg.* 2004;62(Suppl. 1):49-50. DOI: 10.1016/j.joms.2004.05.187.
25. Silver CM. Long-term results of meniscectomy of the temporomandibular joint. *Cranio.* 1984;3(1):46-57. DOI: 10.1080/08869634.1984.11678085.