

## Caso clínico

# Ganglión intraóseo a nivel del cóndilo mandibular: a propósito de un caso

Carlota Mazo Amorós\*, Alejandro Encinas Bascones, Elisa Varela Reyes, Roy Camacho Leone, Miguel Alonso Juarranz, Farzin Falahat y Manuel de Pedro Marina

Servicio de Cirugía Oral y Maxilofacial. Hospital Clínico San Carlos. Madrid. España

### ARTICLE INFORMATION

#### Article history:

Received: 25-03-2025

Accepted: 17-06-2025

#### Palabras clave:

Ganglión intraóseo, cóndilo mandibular, articulación temporomandibular, customización.

#### Keywords:

Intraosseous ganglion, mandibular condyle, temporomandibular joint, custom-made.

### R E S U M E N

Se presenta el caso de una mujer de 35 años con asimetría mandibular progresiva y desviación hacia el lado izquierdo, acompañada de mordida cruzada derecha. Inicialmente, la gammagrafía ósea evidenció un aumento de la reacción osteogénica en el cóndilo mandibular derecho, lo que se interpretó como hiperplasia condilar. Sin embargo, la realización de una resonancia magnética y una tomografía computarizada descartaron dicha patología y revelaron una lesión ósea excrecente en el margen superomedial del cóndilo derecho, con características compatibles con osteoma u osteocondroma. Se decidió realizar una osteotomía condilar asistida por una guía de corte específica desarrollada con tecnología 3D (Materialise, Leuven, Bélgica – TARMA SA). El análisis anatomopatológico confirmó el diagnóstico de ganglión intraóseo. Se discute el diagnóstico diferencial y la utilidad del abordaje quirúrgico asistido por planificación 3D en el tratamiento de esta entidad poco frecuente.

## Intraosseous ganglion at the mandibular condyle: a case report

### A B S T R A C T

We report the case of a 35-year-old woman presenting with progressive mandibular asymmetry and deviation to the left side, associated with a right crossbite. Initially, bone scintigraphy showed increased osteogenic activity in the right mandibular condyle, suggestive of condylar hyperplasia. However, subsequent magnetic resonance imaging and computed tomography scans excluded this diagnosis and revealed an exophytic bony lesion on the superomedial margin of the right condyle, with features compatible with osteoma or osteochondroma. A 3D-guided condylar osteotomy was performed using a patient-specific cutting guide (Materialise, Leuven, Belgium – TARMA SA), and histopathological analysis confirmed the diagnosis of intraosseous ganglion. The differential diagnosis and the benefits of 3D-assisted surgical planning in managing this rare entity are discussed.

#### \*Correspondence:

E-mail: [cmazoamoros@gmail.com](mailto:cmazoamoros@gmail.com) (Carlota Mazo Amorós).

<http://dx.doi.org/10.20986/recom.2025.1621/2025>

## INTRODUCCIÓN

Los gangliones intraóseos constituyen lesiones benignas de baja incidencia en la articulación temporomandibular (ATM). Los casos descritos en la literatura suelen localizarse en otras articulaciones como la muñeca o la rodilla, siendo extremadamente raro en la ATM<sup>1,2</sup>. Por ello, este caso contribuye significativamente a la documentación de una localización poco frecuente. Su diagnóstico resulta complejo debido a la similitud con otras patologías condilares, tales como la hiperplasia condilar, el osteocondroma o incluso quistes óseos aneurismáticos. La correcta identificación de estas lesiones es fundamental para definir el abordaje terapéutico. En el presente caso se destaca el valor de un diagnóstico multimodal —que incluye gammagrafía, resonancia magnética (RM) y tomografía computarizada (TC)— y la aplicación de tecnología 3D para la planificación quirúrgica, lo que permite una resección precisa y minimiza complicaciones.

## CASO CLÍNICO

Mujer de 35 años que consulta por asimetría mandibular progresiva con desviación hacia el lado izquierdo, acompañada de mordida cruzada derecha. En la evaluación inicial, la gammagrafía ósea (Figura 1) mostró un aumento moderado a intenso de la reacción osteogénica en el cóndilo mandibular derecho, con una cuantificación relativa de la función articular (ATM derecha: 81 %; ATM izquierda: 19 %), sugiriendo inicialmente hiperplasia condilar.

No obstante, los estudios complementarios con RM y TC (Figura 2) descartaron la hiperplasia condílea. Estas pruebas revelaron una lesión ósea excrecente<sup>1-3</sup> en el margen superomedial del cóndilo derecho, con septos internos y características radiológicas compatibles con osteoma u osteocondroma, además de cambios degenerativos en el cóndilo, cuello mandibular y eminencia articular, junto con luxación anterior del disco articular y pinzamiento.

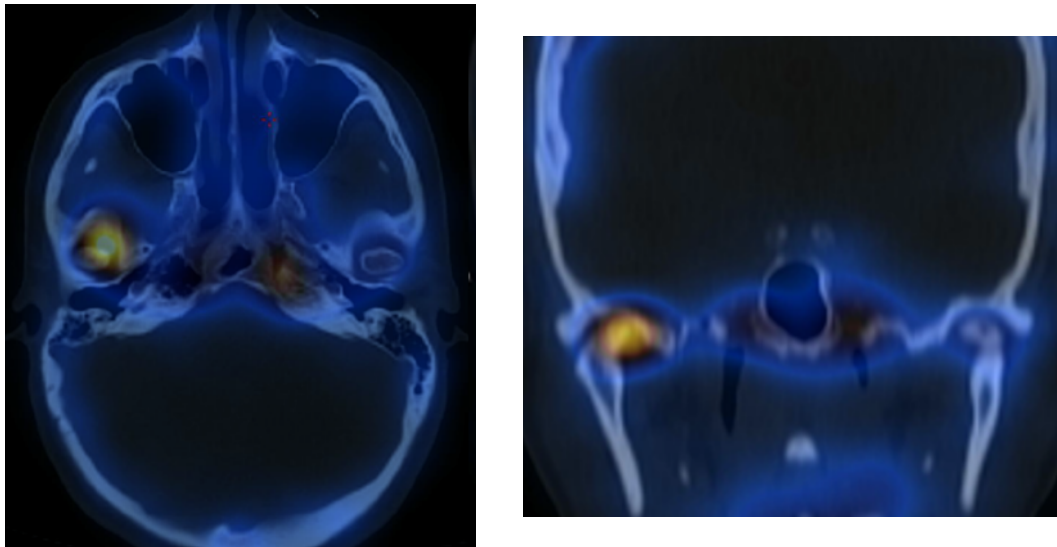


Figura 1. Gammagrafía ósea: aumento moderado a intenso de la reacción osteogénica en el cóndilo mandibular derecho, con una cuantificación relativa de la función articular (ATM derecha: 81 %; ATM izquierda: 19 %), sugiriendo inicialmente hiperplasia condilar.

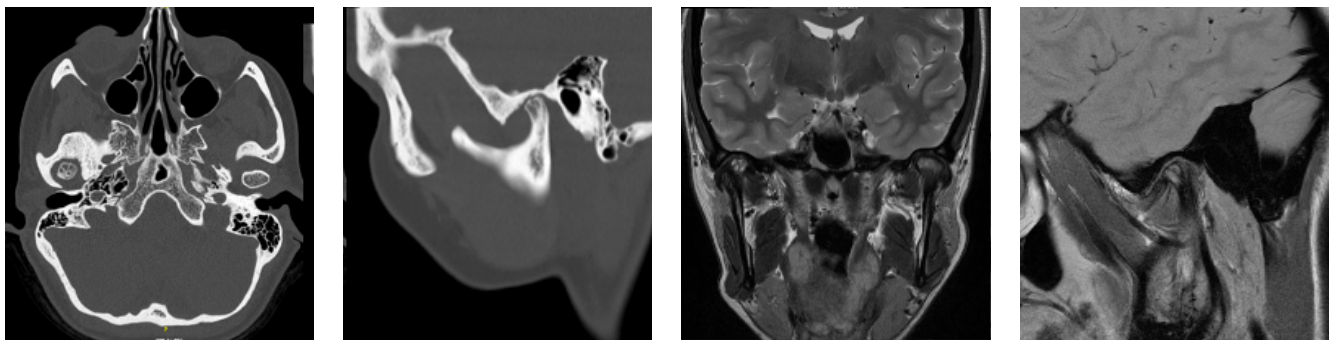


Figura 2. TC y RM: lesión ósea excrecente en el margen superomedial del cóndilo derecho, con características sugestivas de osteoma u osteocondroma.

Ante estos hallazgos, se optó por un tratamiento quirúrgico mediante osteotomía condilar asistida por una guía de corte específica (Figura 3), desarrollada mediante tecnología 3D (Materialise, Leuven, Bélgica – TARMA SA). La resección de la lesión se realizó de manera precisa, y el estudio anatomopatológico confirmó el diagnóstico de ganglión intraóseo.

Nuestro caso refuerza la importancia de un diagnóstico diferencial<sup>3-5</sup> completo cuando se enfrenta a una imagen condilar sospechosa. A diferencia de otros informes, nuestro diagnóstico inicial erróneo basado en la gammagrafía fue posteriormente corregido gracias al uso conjunto de RM y TC, resaltando la utilidad de la correlación multimodal.

Además, el uso de una guía de corte personalizada diseñada con tecnología 3D representa un enfoque innovador en el manejo quirúrgico de esta lesión, que no ha sido ampliamente reportado en la literatura existente.

## DISCUSIÓN

El ganglión intraóseo del cóndilo mandibular es una entidad poco reportada en la literatura, lo que complica su diagnóstico diferencial<sup>3-5</sup> respecto a otras patologías condilares como la hiperplasia condilar, el osteocondroma o los quistes óseos aneurismáticos<sup>1,4</sup>. La presentación radiológica —caracterizada por una imagen excrecente en el margen superomedial del cóndilo— puede simular diversas alteraciones, lo que destaca la importancia de la correlación clínica y el uso combinado de modalidades de imagen (gammagrafía, RM y TC) para establecer un diagnóstico certero (Figura 4).

En el caso presentado, la gammagrafía ósea fue la primera herramienta diagnóstica que evidenció un aumento de la actividad osteogénica, inicialmente interpretado como hiperplasia condilar. Sin embargo, la evaluación complementaria mediante RM y TC permitió identificar de manera precisa la lesión intraósea, redirigiendo el diagnóstico hacia un ganglión intraóseo. La utilización de tecnología de planificación 3D para la osteotomía condilar facilitó una resección quirúrgica precisa, minimizando el riesgo operatorio y preservando la función mandibular.

Este caso representa una contribución significativa a la escasa literatura sobre gangliones intraóseos en cóndilo mandibular. La combinación de presentación clínica inusual<sup>6</sup>, error diagnóstico inicial y uso de tecnología 3D para la resección, lo convierten en un ejemplo relevante para el abordaje de lesiones raras en ATM.

Es interesante resaltar que, aunque la literatura sobre gangliones intraóseos en el cóndilo mandibular es limitada, se han descrito gangliones intraóseos en otras localizaciones corporales<sup>5-7</sup>, como en el fémur y en la muñeca. En el caso del fémur, por ejemplo, se han reportado lesiones con características similares, en las que la sintomatología puede variar desde el dolor hasta alteraciones en la función articular, lo que sugiere que la etiología y el manejo de estos quistes pueden depender en gran medida de su localización anatómica. Estos hallazgos refuerzan la necesidad de incluir al ganglión intraóseo en el diagnóstico diferencial<sup>3-5</sup> de diversas lesiones óseas.

En cuanto al manejo terapéutico, la resección quirúrgica sigue siendo el tratamiento<sup>8,9</sup> de elección en casos sintomáticos o con compromiso funcional<sup>8,9</sup>. No obstante, la literatura también ha explorado alternativas menos invasivas<sup>5,10</sup>. Entre ellas, se han propuesto estrategias conservadoras como el manejo mediante inyecciones de corticoides o agentes esclerosantes, que han mostrado resultados prometedores en la reducción de la sintomatología y la progresión de la lesión en algunos estudios<sup>5,9</sup>. Aunque estos enfoques alternativos requieren una validación más amplia mediante estudios clínicos, pueden representar una opción interesante en pacientes con alto riesgo quirúrgico o en aquellos con lesiones asintomáticas.

## CONCLUSIONES

El manejo del ganglión intraóseo del cóndilo mandibular requiere un abordaje multimodal y personalizado. La integración de tecnologías avanzadas, como la planificación 3D, junto con la consideración de terapias conservadoras, podría ampliar las opciones de tratamiento y mejorar los resultados funcionales y estéticos en estos pacientes.

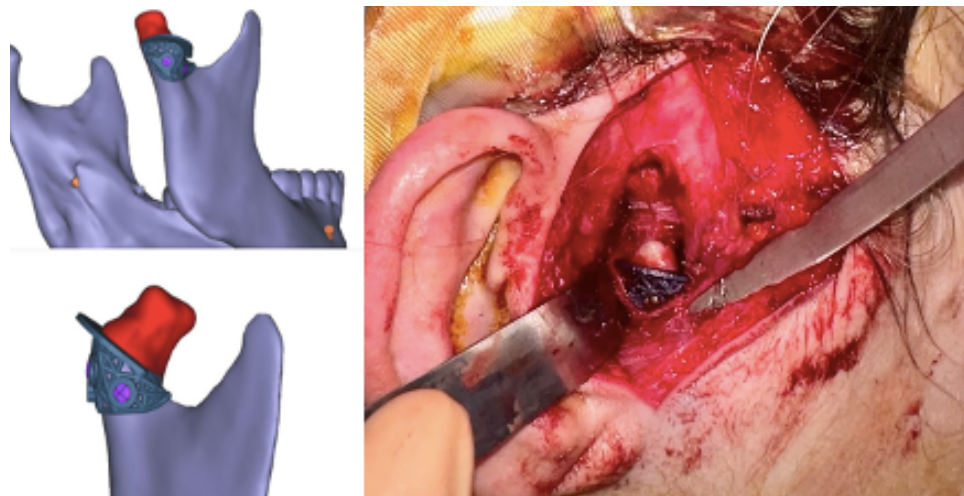


Figura 3. Guía de corte específica condilar y fotos intraoperatorias.

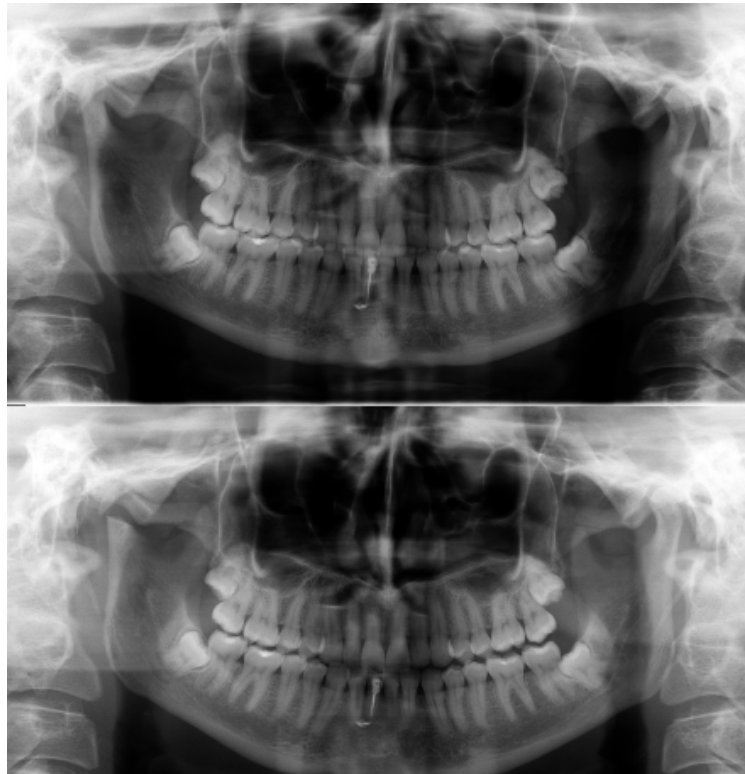


Figura 4. Ortopantomografía pre y postoperatoria.

## AGRADECIMIENTOS

Los autores agradecen al equipo de Radiología por su colaboración en el manejo y diagnóstico de este caso.

## ÉTICA DE LA PUBLICACIÓN

Este trabajo cumple con los principios establecidos en la Declaración de Helsinki.

## CONFLICTOS DE INTERESES

Ninguno.

## FUENTES DE FINANCIACIÓN

Ninguna.

## BIBLIOGRAFÍA

- Albright JT, Diecidue RJ, Johar A, Keane WM. Intraosseous ganglion of the temporomandibular joint presenting with otorrhea. *Arch Otolaryngol Head Neck Surg.* 2000;126(5):665-8. DOI: 10.1001/archotol.126.5.665.
- Bridgeman AM, Wiesenfeld D, Buchanan M. Intraosseous ganglion of the mandibular condyle: a case report. *J Oral Maxillofac Surg.* 1998;56(12):1449-51. DOI: 10.1016/S0278-2391(98)90415-3.
- González-Pérez LM, Pérez-Ceballos JL, Carranza-Carranza A. Mandibular intraosseous lipoma: clinical features of a condylar location. *Int J Oral Maxillofac Surg.* 2010;39(6):617-20. DOI: 10.1016/j.ijom.2010.01.011.
- Steen MW, Hofstede DJ. Ganglion and Synovial Cyst of the Temporomandibular Joint: A Case Report and Literature Review. *Plast Reconstr Surg Glob Open.* 2015;3(9):e524. DOI: 10.1097/GOX.0000000000000494.
- Ansari H, Robertson CE, Lane JI, Viozzi CF, Garza I. Auriculotemporal neuralgia secondary to TMJ synovial cyst: a rare presentation of a rare entity. *Headache.* 2013;53(10):1662-5. DOI: 10.1111/head.12196.
- Promerat A, Constant M, Ferri J, Nicot R. Temporomandibular joint synovial cysts: a systematic review of the literature and a report of two cases. *J Stomatol Oral Maxillofac Surg.* 2022;123(4):478-83. DOI: 10.1016/j.jormas.2021.10.013.
- Nishimura NY, Usuki T, Seki S, Nishio T, Ishibashi M, Hamaguchi M. Temporomandibular joint ganglion-induced external auditory canal obstruction associated with osteoarthritis: a case report. *J Surg Case Rep.* 2024;2024(12):rjae791. DOI: 10.1093/jscr/rjae791.
- Vera-Sirera B, Tomás-Amerigo JA, Baquero C, Vera-Sempere FJ. Synovial cysts of the temporomandibular joint: an immunohistochemical characterization and literature review. *Case Rep Pathol.* 2013;2013:508619. DOI: 10.1155/2013/508619.
- Segami N. Ganglion cyst in the temporomandibular joint: a case report. *Oral Surg Oral Med Oral Pathol Oral Radiol.* 2019. DOI: 10.1080/08869634.2018.1465512.
- Nahlieli O, Lewkowicz A, Hasson O, Vered M. Ganglion cyst of the temporomandibular joint: report of case and review of literature. *J Oral Maxillofac Surg.* 2000;58(2):216-9. DOI: 10.1016/S0278-2391(00)90342-2. PMID: 10670602.