



## Caso clínico

# La fístula carótido-cavernosa como complicación tardía del traumatismo maxilofacial y de base de cráneo

Alejandro Arzoz García de Eulate, Juan Rodríguez Cobo y María Fe García Reija

<sup>1</sup>Servicio de Cirugía Oral y Maxilofacial. Hospital Universitario Marqués de Valdecilla. Santander, España

### INFORMACIÓN DEL ARTÍCULO

Historia del artículo:

Recibido: 16 de octubre de 2023

Aceptado: 11 de diciembre de 2023

Palabras clave:

Fístula carótido-cavernosa,  
traumatismo cráneo-maxilofacial.

Keywords:

Carotid-cavernous fistula, cranio-  
maxillofacial trauma.

### R E S U M E N

La fístula carótido-cavernosa (FCC) es una complicación rara de las fracturas craneofaciales. En la mayoría de los casos la FCC ocurre en las semanas posteriores al traumatismo<sup>1</sup>. Presentamos un caso clínico de FCC 4 meses tras reducción y osteosíntesis de fractura bilateral de tercio medio facial. Basándonos en nuestra experiencia y la bibliografía, recomendamos un periodo de 6 a 12 meses de seguimiento en pacientes con traumatismos de tercio medio de cráneo, así como la inclusión de signos de alarma de FCC en la hoja de recomendaciones de pacientes con traumatismos craneofaciales. Aunque la FCC no pone en peligro la vida del paciente, el retraso de su diagnóstico puede resultar en la pérdida de visión permanente del ojo afecto en días o semanas desde el comienzo de los síntomas, por lo que es de gran importancia su diagnóstico precoz.

## Carotid-cavernous fistula as a late complication of maxillofacial and skull base trauma

### A B S T R A C T

Carotid-cavernous fistula (CCF) is a rare complication of craniofacial fractures. In most of the cases it occurs within a few weeks after the traumatism<sup>1</sup>. We present a late CCF clinical case 4 months after reduction and osteosynthesis of a mid-third facial bilateral fracture. Based on our experience and the literature, we recommend a follow up period of 6 to 12 months in mid third cranial fractures as well as the introduction of alarm symptoms in the patient's information brochure. Although CCF isn't life threatening, a late diagnosis can result in a permanent loss of vision of the affected eye within days or months since the beginning of the symptoms. This is why it is important to make an early diagnosis of this complication.

\*Autor para correspondencia:

Correo electrónico: [alejandrosalud@scsalud.es](mailto:alejandrosalud@scsalud.es) (Alejandro Arzoz García de Eulate).

<http://dx.doi.org/10.20986/recom.2023.1485/2023>

1130-0558/© 2023 SECOM CyC. Publicado por Inspira Network. Este es un artículo Open Access bajo la licencia CC BY-NC-ND (<http://creativecommons.org/licenses/by-nc-nd/4.0/>).

## INTRODUCCIÓN

La FCC consiste en una comunicación anormal entre la arteria carótida y el seno cavernoso. Según Barrow y cols., la FCC puede clasificarse según criterios hemodinámicos, angiográficos o etiológicos. Hemodinámicamente la FCC se divide en alto flujo (si la sangre va desde la arteria carótida interna [ACI] hasta el seno cavernoso [SC]), o de bajo flujo (si la comunicación se origina en alguna rama de la ACI o de la arteria carótida externa [ACE] y el SC). Angiográficamente podemos clasificar la FCC en cuatro tipos. El tipo A cuando la comunicación es directa entre la ACI y el SC. El tipo B entre ramas meníngeas de la ACI y el SC. El tipo C entre ramas meníngeas de la ACE y el SC. El tipo D entre ramas meníngeas de la ACI y la ACE y el SC. Los tipos B, C y D son fístulas durales<sup>2</sup>. Etiológicamente, la FCC puede ser de origen traumático o espontánea. La FCC traumática suele ser directa de tipo A, de alto flujo, causada por un desgarramiento en la porción cavernosa de la ACI. La causa más común son los traumatismos craneo-maxilofaciales, que representan un 70-75 % de los casos de FCC, relacionándose sobre todo con fracturas de base de cráneo. La FCC espontánea suele ser de bajo flujo y pertenecer a los tipos B, C y D, aunque también puede deberse a la ruptura de un aneurisma en la porción cavernosa de la ACI y causar una FCC de alto flujo. La causa es idiopática, si bien patologías como la displasia fibromuscular y el síndrome de Ehlers Danlos predisponen a su aparición<sup>3</sup>.

El diagnóstico de sospecha es clínico, los síntomas más comunes son proptosis, equimosis, vasos en sacacorchos, diplopía, parálisis del nervio abducens, oftalmoplejía y soplo orbital. Este último valida el diagnóstico de FCC. Exhibe una disminución o desaparición tras la aplicación de compresión en la ACI ipsilateral. Puede también aparecer pérdida de agudeza visual<sup>4</sup>.

La ecografía orbitaria, el TAC con y sin contraste y la resonancia magnética pueden orientar el diagnóstico. Los signos radiológicos sugestivos de FCC son el aumento de tamaño del SC, la ingurgitación de la vena oftálmica superior y el aumento del tamaño de los músculos oculares extrínsecos (MOE). Aunque la ausencia de estos signos no excluye su diagnóstico. La prueba gold standard es la angiografía de la ACI y ACE, que además servirá para planificar el tratamiento<sup>1</sup>.

## CASO CLÍNICO

Paciente de 49 años sin antecedentes personales médicos de interés, que en enero de 2021 es atendido en urgencias del Hospital Universitario Marqués de Valdecilla, Santander, por politraumatismo tras precipitación accidental desde un tejado de 5 metros de altura, sin pérdida de consciencia tras la caída ni amnesia, con una escala de Glasgow 15 a su llegada, con fractura ileopúbica izquierda y de radio bilateral. En la exploración física de cabeza y cuello presenta edema palpebral bilateral con hematoma y hemorragia subconjuntival bilateral con leve enoftalmos izquierdo y una herida inciso-contusa en zona ciliar lateral izquierda de 2 cm. Los movimientos oculares del ojo derecho están preservados, mientras que el ojo izquierdo tiene limitación en la supraducción. La agudeza visual es normal. La oclusión dentaria está conservada. En el TAC craneofacial se evidencia una fractura frontomalar derecha que

se extiende al techo de la órbita ipsilateral, así como fractura de las paredes lateral y medial de la órbita derecha. En la órbita izquierda se observan fracturas del techo, pared lateral, medial y suelo orbitario, con hematomas intraorbitarios asociados (Figura 1). No hay signos de herniación de la grasa ni de MOE en ambas órbitas.

Valoramos al paciente en nuestro servicio de Cirugía Oral y Maxilofacial y se estima intervenir quirúrgicamente de forma programada cinco días después de su llegada a urgencias. Bajo anestesia general, en el lado derecho se realiza una reducción y osteosíntesis con placas y tornillos de 6 mm a nivel infraorbitario y frontomalar mediante abordaje transconjuntival y de cola de ceja. Intraoperatoriamente se halla una fractura de hueso malar de trazo único desplazada. Se revisa suelo de órbita que permanece íntegro sin hematomas o atrapamiento muscular. En la órbita izquierda se realiza un abordaje transconjuntival y se pone de manifiesto una fractura conminuta de suelo de órbita con fractura de reborde infraorbitario que es reparada con una malla de titanio.

El primer día postoperatorio es valorado por el Servicio de Oftalmología debido a una limitación de la adducción e infraducción del ojo izquierdo, por lo que se repite un TAC orbitario donde se observa una fractura desplazada de la pared lateral izquierda del seno esfenoidal y afectación del seno cavernoso ipsilateral (Figura 1). Se consulta con el Servicio de Neurocirugía y se decide manejo conservador de dicha fractura. La fractura de suelo de órbita izquierdo está reducida sin atrapamiento de MOE.

Cuatro meses tras el traumatismo, el paciente acude de nuevo a urgencias presentando proptosis con equimosis y vasos en medusa en el ojo izquierdo (Figura 2). Presenta además limitación de movimientos oculares extrínsecos de adducción e infraducción, la agudeza visual está conservada, las pupilas isocóricas y normorreactivas. La presión intraocular es de 22 mmHg y en el fondo de ojo se objetiva palidez papilar. La exploración del ojo derecho es normal. En el TAC craneal las líneas de fractura están reducidas y la malla de suelo de órbita correctamente posicionada. Ante la sospecha clínica de FCC se solicita un angio-TAC que confirma el diagnóstico y se programa para tratamiento endovascular. Bajo anestesia general se realiza cateterización y estudio angiográfico de las arterias carótidas internas, externas y sistema vertebrobasilar desde la

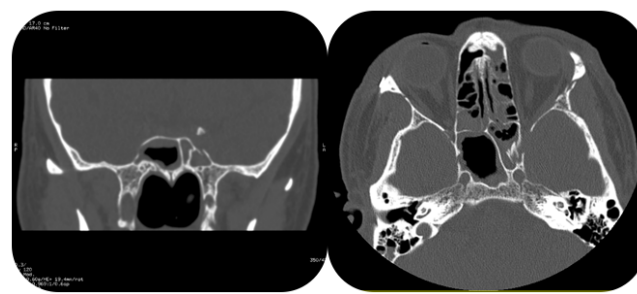


Figura 1. TAC de órbita donde se observa fractura desplazada de la pared lateral izquierda del seno esfenoidal. La imagen izquierda corresponde a un corte coronal y la imagen derecha a un corte transversal.

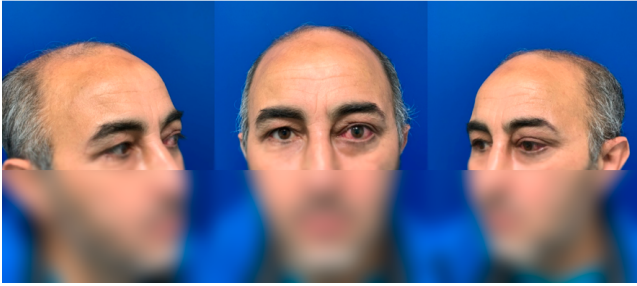

Figura 2. Presentación clínica de FCC con ojo rojo, proptosis y vaso en sacacorchos en ojo izquierdo.

arteria vertebral izquierda con visualización de fístula carótido-cavernosa en la ACI, con punto fistuloso de 3 mm de diámetro situado en el margen lateral de la porción proximal de la carótida cavernosa (Figura 3). Se realiza embolización con coils hasta conseguir cierre completo de la fístula con recuperación del drenaje venoso de la región oftálmico-orbitaria. La vena oftálmica superior drena a través de la vena angular como consecuencia de la embolización del SC.

Tras dicha intervención el paciente mejora la proptosis ocular y realiza movimientos oculares sin restricción. El paciente es seguido en consultas por Oftalmología y Cirugía Oral y Maxilofacial durante año y medio desde la aparición de síntomas de FCC con buena evolución y resolución del cuadro (Figura 4).

## DISCUSIÓN

Las fracturas del tercio medio facial y base de cráneo pueden comprometer la funcionalidad y estética facial, dando lugar a diferentes complicaciones.

Las fracturas orbitarias y del complejo cigomático pueden causar de forma aguda complicaciones oculares y perioculares.

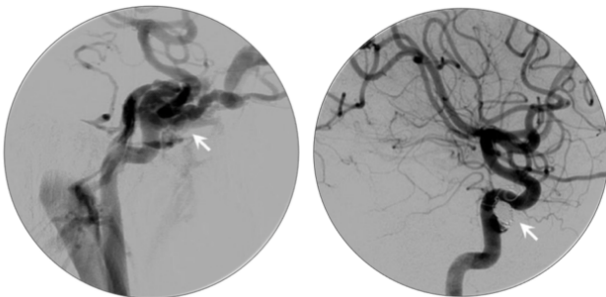


Figura 3. Imagen izquierda: angiografía pre-embolización, plano sagital. Imagen derecha: angiografía post-embolización, plano sagital. Se confirma FCC en la ACI izquierda, con punto fistuloso de 3 mm de diámetro situado en el margen lateral de la porción proximal de la carótida cavernosa. Se realiza embolización con coils hasta conseguir cierre completo de la fístula.

Podemos encontrar edema y hematoma periorbitario, equimosis, hemorragia subconjuntival, enoftalmos, hipoglobo, diplopia, atrapamiento de MOE, parálisis del III par, hipoestesia de la rama V2 del trigémino y reflejo oculocardíaco<sup>5</sup>. En casos extremos puede llegar a producirse ceguera por perforación del globo ocular, neuropatía óptica traumática, hematoma retrobulbar, hifema y desprendimiento de retina<sup>6</sup>. Durante el postoperatorio el material implantado puede migrar, extruirse y causar infección. Las fracturas del complejo cigomáticomaxilar pueden a su vez asociar trismus por pinzamiento de la coronoideas con un arco cigomático desplazado. En las fracturas tipo Le Fort es típica la maloclusión dental<sup>5</sup>.

Las fracturas que afectan a base de cráneo pueden producir pérdida de líquido cefalorraquídeo (LCR) y potencialmente una fístula de LCR a largo plazo. Los nervios craneales más comúnmente afectados son la rama V2 del nervio trigémino y el nervio olfatorio, causando hiposmia o anosmia<sup>5</sup>.

En cuanto a las secuelas estéticas, una inadecuada reducción de la fractura puede producir asimetría facial y maloclusión dental. La aplicación de fuerzas masticatorias tempranas puede dar lugar a alteraciones de la consolidación ósea.

La FCC es una complicación rara con una incidencia del 0,2 %<sup>2</sup>, no por ello menos importante, ya que las secuelas pueden ser graves como la pérdida de visión de forma definitiva. Puede afectar al lado contralateral del traumatismo como describen Elmriñi y cols., por lo que se deben explorar ambos ojos<sup>4</sup>.

El abordaje endovascular constituye la primera línea de tratamiento de la FCC hoy en día. Las opciones de embolización más aceptadas son la embolización transarterial y transvenosa. La embolización transarterial puede realizarse con oclusión mediante balón, oclusión con coil, aplicación de stent y combinación de balón/coil. En la embolización transvenosa, se puede emplear coils y/o copolímero alcohol vinil-etileno. Existen otras opciones terapéuticas, como la oclusión quirúrgica de la ACI o la compresión periódica de la ACI. Además, se ha documentado la resolución espontánea y/o trombosis de las fístulas carótido-cavernosas, especialmente en los tipos B, C y D. Algunos profesionales sugieren esperar seis semanas y repetir la arteriografía si no es necesario un tratamiento urgente<sup>1</sup>.

Como hemos visto en este caso clínico, la FCC puede manifestarse tiempo después del traumatismo inicial, incluso un caso publicado refiere la aparición de signos de FCC hasta un año después<sup>7</sup>. Es por lo que recomendamos realizar un segui-

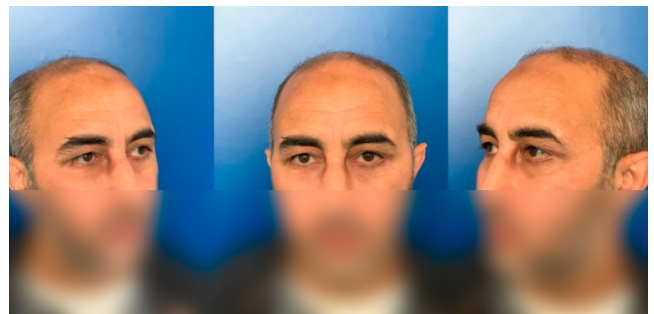


Figura 4. Resultado clínico postembolización de FCC.

miento de 6 a 12 meses en pacientes con traumatismos de tercio medio facial. Además, consideramos que hay que incluir los síntomas y signos de alarma de FCC, que hemos mencionado en la introducción, en la hoja de recomendaciones al alta del paciente, dando indicaciones de acudir a urgencias en caso de detectar estos signos.

---

### ASPECTOS ÉTICOS

Los autores confirman que han cumplido las normas éticas relevantes y que cuentan con el consentimiento informado de los pacientes.

---

### CONFLICTOS DE INTERESES

No existen conflictos de intereses.

---

### FINANCIACIÓN

Ninguna.

---

### BIBLIOGRAFÍA

1. Ellis JA, Goldstein H, Connolly ES, Meyers PM. Carotid-cavernous fistulas. *Neurosurg Focus*. 2012;32(5):E9. DOI: 10.3171/2012.2.FOCUS1223.
2. Barrow DL, Spector RH, Landman JA, Tindall SC, Tindall GT. Classification and treatment of spontaneous carotid-cavernous sinus fistulas. *J Neurosurg*. 1985;62(2):248-56. DOI: 10.3171/jns.1985.62.2.0248.
3. Kohli GS, Patel BC. Carotid Cavernous Fistula. StatPearls Publishing; 2023.
4. Elmrini S, Razem B, Annour MA, Raiteb M, El Hamid S, Baladi O, et al. Contralateral traumatic carotid cavernous fistula after a craniomaxillofacial fracture. *Ann Med Surg (Lond)*. 2021;69:102761. DOI: 10.1016/j.amsu.2021.102761.
5. Lozada K, Kadakia S, Abraham MT, Ducic Y. Complications of Midface Fractures. *Facial Plast Surg*. 2017;33(6):557-61. DOI: 10.1055/s-0037-1607447.
6. Jain SM, Gehlot N, Kv A, Prasad P, Mehta P, Paul TR, et al. Ophthalmic Complications in Maxillofacial Trauma: A Prospective Study. *Cureus*. 2022;14(8):e27608. DOI: 10.7759/cureus.27608.
7. Boukili K, Elmaaloum L, Allali B, Elkettani A. Exophtalmie tardive révélant une fistule carotido-caverneuse post traumatique: à propos d'un cas. *Pan Afr Med J*. 2021;39:153. DOI: 10.11604/pamj.2021.39.153.30184.