

Carta al Director

Expansión rápida maxilar asistida con microimplantes

Marcel Aguilar Salas* y Eleana Benavides Febres

Facultad de Odontología. Universidad Católica de Santa María. Arequipa, Perú

INFORMACIÓN DEL ARTÍCULO

Historia del artículo:

Recibido el 03 de diciembre de 2018

Aceptado el 22 de diciembre de 2018

Sr. Director:

En referencia con el artículo publicado en la *Revista Española de Cirugía Oral y Maxilofacial*, Volumen 40, Número 1, titulado “Indicación de las distintas técnicas de expansión rápida del paladar quirúrgicamente asistida y comparativa de la estabilidad”, es preciso mencionar que la expansión rápida maxilar (ERM) o disyunción maxilar es un procedimiento muy utilizado por los ortodoncistas y odontopediatras para el tratamiento de la deficiencia transversal maxilar, con limitaciones y complicaciones que no suelen ser tomadas en cuenta pero que, con los avances en tecnología y mecánica, pueden ser identificados y minimizados, además de la posibilidad de ampliar los límites de la ortodoncia tradicional.

Se entiende por disyunción o ERM al procedimiento que tiene como objetivo separar la sutura media palatina. Los distintos disyuntores, llámense Hyrax, Hass o Mc Namara, cuando son aplicados en pacientes jóvenes no solo tienen efectos positivos a nivel de esta sutura palatina, sino también efectos negativos a nivel de los dientes generando expansión. Se entiende por expansión al procedimiento que mueve los

dientes a través del hueso, vestibulizándolos e inclinándolos. El problema principal de este procedimiento reside en decidir hasta qué edad se puede utilizar con seguridad este tipo de disyuntores, también conocidos como híbridos (disyunción y expansión). Muchos consideran que los 15 años es el límite, pero la edad no es un indicador preciso de maduración de la sutura media palatina, ya que la maduración se presenta más tempranamente en mujeres que en varones. El segundo problema que nos muestra la investigación a través de la tomografía de haz cónico es que en los dientes de soporte de estos disyuntores, después de ser activados, se produce una pérdida de hueso alveolar en altura y espesor por efecto de la expansión dentaria^{1,2}. Ante estas limitaciones, la evidencia científica sugiere que es necesario utilizar la expansión palatina rápida asistida quirúrgicamente (SARPE) con sus distintas variantes y así vencer la resistencia de la sutura palatina ya “fusionada”.

Ante tal situación se podría evaluar otra posibilidad. Tal como lo sugiere Angelieri, Mc Namara y otros, deberíamos establecer de manera individual el grado de maduración de la

*Autor para correspondencia

Correo electrónico: vaguilar@ucsm.edu.pe (Marcel Aguilar Salas).

<https://doi.org/10.20986/recom.2019.1014/2019>

sutura media palatina a través de un corte tomográfico axial para tomar una decisión clínica entre la expansión maxilar rápida y la expansión maxilar rápida asistida quirúrgicamente para el tratamiento de la atresia maxilar en adultos^{3,4}. Estas investigaciones describen cinco etapas, ordenándolas en A, B, C, D y E; cada una de ellas está en relación con la resistencia que ofrece la sutura a su separación. Existe controversia si se produce la sinostosis total o parcial de esta sutura, y es por ello la presencia de algunos resultados exitosos de disyunción en pacientes de edad avanzada. Tomográficamente, los dos últimos estadios (D y E) no muestran una imagen clara de la sutura media palatina, pero eso no significa que no se pueda hacer disyunción en pacientes adultos jóvenes; lo que nos alerta es que el pronóstico no será tan favorable como en un estadio B o C (Figura 1).

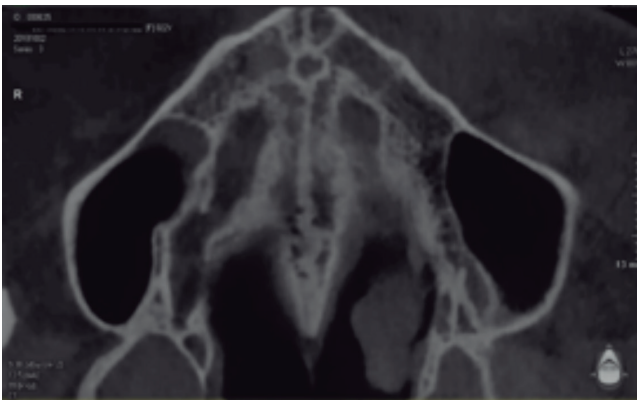


Figura 1. Imagen tomográfica de paciente mujer de 22 años, en la que se visualizan dos líneas festoneadas de alta densidad, compatibles con etapa C de maduración ósea palatina.

Además, a este examen previo a la ERM le podríamos adicionar un disyuntor que no solo se apoye en dientes sino también en hueso, muy usado por Won Moon: el MARPE (expansión palatina rápida asistida con microimplantes)^{5,6}. Entre sus muchas variantes, puede ser desarrollado colocando cuatro microimplantes ortodóncicos a los costados de la sutura media palatina con una separación aproximada de 2 a 3 mm de esta en busca de anclaje bicortical⁷ para mejorar su retención primaria y así poder vencer la resistencia que ofrecen las interdigitaciones cada vez más complejas que ofrece la sutura palatina con el paso del tiempo y las suturas circummaxilares (Figura 2). La activación es casi similar al disyuntor tradicional $\frac{1}{4}$ de vuelta cada doce horas hasta visualizar un diastema en la parte anterior y continuar con $\frac{1}{4}$ de vuelta por día hasta lograr los objetivos planeados. Al no apoyarse principalmente en dientes, se minimiza el efecto de inclinación dentaria que extruye las cúspides palatinas de molares y premolares, generando contactos prematuros que tienden a incrementar la longitud vertical de la cara o la disminución del espesor del hueso en las zonas de desplazamiento.

Además de ser de bajo costo, efectiva y estable^{8,9} en adultos jóvenes, la disyunción, al tener un efecto casi puramente esquelético, mejora la permeabilidad de la vía aérea superior¹⁰, siendo segura por minimizar los riesgos involucrados con un procedimiento quirúrgico SARPE u otorrinolaringológico más invasivo.

En conclusión, la expansión rápida maxilar asistida con microimplantes podría ser una alternativa más para solucionar problemas de deficiencia transversal maxilar en especial en pacientes adultos jóvenes.

B I B L I O G R A F Í A

1. Akin M, Baka ZM, Ileri Z, Basciftci FA. Alveolar bone changes after asymmetric rapid maxillary expansion. *Angle Orthod* 2015;85(5):799-805. DOI: 10.2319/090214.1.

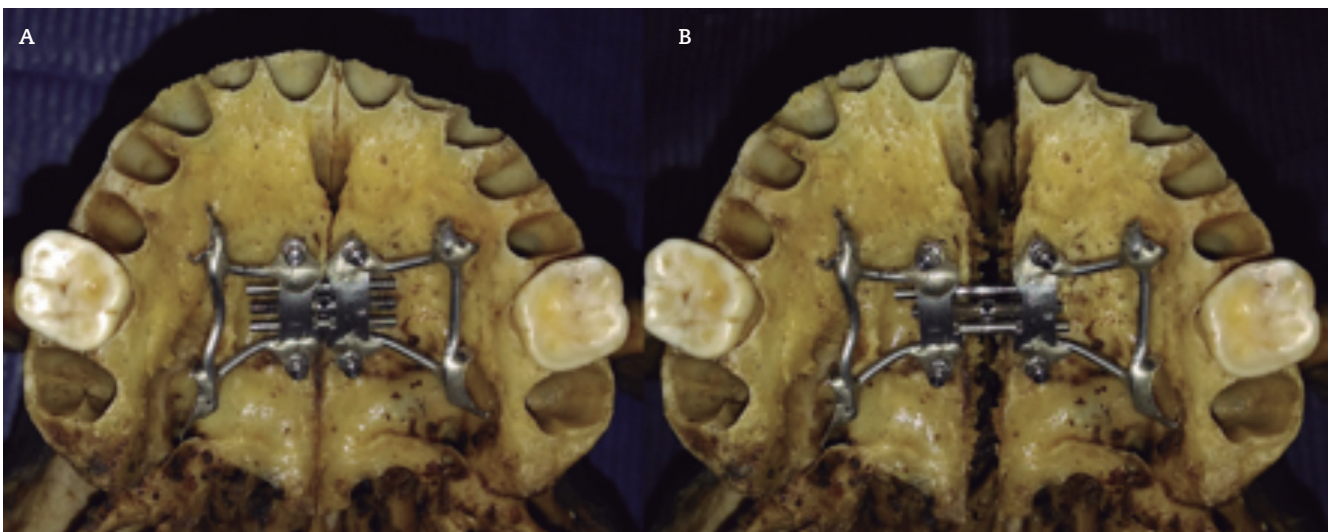


Figura 2. Disyunción con MARPE en cráneo adulto. A. Predisyunción; B. Postdisyunción.

2. LaBlonde B, Vich ML, Edwards P, Kula K, Ghoneima A. Three dimensional evaluation of alveolar bone changes in response to different rapid palatal expansion activation rates. *Dent Press J Orthod* 2017;22(1):89-97. doi: 10.1590/2177-6709.22.1.089-097.oar.
3. Angelieri F, Franchi L, Cevidanes LHS, Gonçalves JR, Nieri M, Wolford LM, et al. Cone beam computed tomography evaluation of midpalatal suture maturation in adults. *Int J Oral Maxillofac Surg* 2017;46(12):1557-61. DOI: 10.1016/j.ijom.2017.06.021.
4. Tang C-Y, Luo D, Liu S-L, Li W-J, Lu Y-Q. [Cone-beam CT study of the characteristics of midpalatal suture at different age groups in a southern China population]. *Shanghai Kou Qiang Yi Xue Shanghai J Stomatol* 2018;27(2):190-4.
5. Brunetto DP, Sant'Anna EF, Machado AW, Moon W. Non-surgical treatment of transverse deficiency in adults using Microimplant-assisted Rapid Palatal Expansion (MARPE). *Dent Press J Orthod* 2017;22(1):110-25. DOI: 10.1590/2177-6709.22.1.110-125.sar.
6. Suzuki H, Moon W, Previdente LH, Suzuki SS, Garcez AS, Consolaro A. Miniscrew-assisted rapid palatal expander (MARPE): the quest for pure orthopedic movement. *Dent Press J Orthod* 2016;21(4):17-23. DOI: 10.1590/2177-6709.21.4.017-023.oin.
7. Lee RJ, Moon W, Hong C. Effects of monocortical and bicortical mini-implant anchorage on bone-borne palatal expansion using finite element analysis. *Am J Orthod Dentofac Orthop Off Publ Am Assoc Orthod Its Const Soc Am Board Orthod* 2017;151(5):887-97. DOI: 10.1016/j.ajodo.2016.10.025.
8. Lim H-M, Park Y-C, Lee K-J, Kim K-H, Choi YJ. Stability of dental, alveolar, and skeletal changes after miniscrew-assisted rapid palatal expansion. *Korean J Orthod* 2017;47(5):313-22. DOI: 10.4041/kjod.2017.47.5.313.
9. Carlson C, Sung J, McComb RW, Machado AW, Moon W. Microimplant-assisted rapid palatal expansion appliance to orthopedically correct transverse maxillary deficiency in an adult. *Am J Orthod Dentofac Orthop Off Publ Am Assoc Orthod Its Const Soc Am Board Orthod* 2016;149(5):716-28. DOI: 10.1016/j.ajodo.2015.04.043.
10. Hur J-S, Kim H-H, Choi J-Y, Suh S-H, Baek S-H. Investigation of the effects of miniscrew-assisted rapid palatal expansion on airflow in the upper airway of an adult patient with obstructive sleep apnea syndrome using computational fluid-structure interaction analysis. *Korean J Orthod* 2017;47(6):353-64. DOI: 10.4041/kjod.2017.47.6.353.