

## Clinical case

# Meningioma extracraneal en músculo temporal: reporte de un caso

María Eugenia Larios Barandiarán\*, Salvador Contreras Pérez, Carlos Moreno García, Álvaro Capitán Corral y Herminia Serrano Gil

Complejo Hospitalario Universitario de Badajoz, España

### ARTICLE INFORMATION

#### Article history:

Received: 18-01-2026

Accepted: 05-02-2026

#### Palabras clave:

Meningioma extracraneal,  
meningioma músculo-temporal,  
meningioma ectópico.

#### Keywords:

Extracranial meningioma, temporal  
muscle meningioma, ectopic  
meningioma.

### R E S U M E N

Los meningiomas extracraneales son tumores infrecuentes que representan aproximadamente el 1-2 % de todos los meningiomas. Su localización en la región temporal es excepcional y plantea desafíos diagnósticos significativos, ya que pueden simular otras neoplasias de partes blandas. El diagnóstico definitivo requiere confirmación histopatológica e inmunohistoquímica tras resección completa, ya que la biopsia percutánea tiene utilidad limitada. El diagnóstico diferencial incluye Schwannoma, tumor fibroso solitario, sarcomas de partes blandas y lesiones reactivas, considerando siempre la posibilidad de extensión desde una lesión intracraneal o de un origen primario ectópico. El pronóstico es favorable tras resección completa en tumores de bajo grado.

## Extracranial meningioma in temporalis muscle: a case report

### A B S T R A C T

Extracranial meningiomas are rare tumors, accounting for approximately 1–2% of all meningiomas. Their location in the temporal region is exceptional and presents significant diagnostic challenges, as they can mimic other soft tissue neoplasms. Definitive diagnosis requires histopathological and immunohistochemical confirmation after complete resection, as percutaneous biopsy has limited utility. The differential diagnosis includes schwannoma, solitary fibrous tumor, soft tissue sarcomas, and reactive lesions, always considering the possibility of extension from an intracranial lesion or an ectopic primary origin. The prognosis is favorable after complete resection in low-grade tumors.

#### \*Correspondence:

E-mail: [dralarios.maxilofacial@gmail.com](mailto:dralarios.maxilofacial@gmail.com) (María Eugenia Larios Barandiarán).

<http://dx.doi.org/10.20986/recom.2026.1718/2026>

## INTRODUCCIÓN

El meningioma es un tumor originado en las células meningoeliales de las meninges, típicamente intracraneal, aunque en raras ocasiones puede extenderse o presentarse en localizaciones extracraneales, como el hueso temporal, el oído medio, la órbita, la piel o los senos paranasales<sup>1,2</sup>. Sin embargo, no existen descripciones en la literatura médica de meningiomas primarios originados en el músculo temporal. En casos excepcionales, los meningiomas pueden invadir estructuras adyacentes al cráneo, incluyendo el hueso temporal y, por extensión, podrían infiltrar tejidos blandos cercanos, pero esto es extremadamente raro y no constituye una entidad nosológica conocida<sup>3,4</sup>.

## CASO CLÍNICO

Se presenta el caso de una paciente de 66 años, sin antecedentes de interés, que acude a la consulta por un aumento de partes blandas en la región temporal derecha. Refería ciertas disestesias y aumento de volumen progresivo en dicha región. Se realizó estudio con TC y RMN, donde se describe una lesión ovalada (2 cm anteroposterior x 2 cm lateral x 4 cm craneocaudal), bien delimitada, inmersa en músculo temporal, desde fosa temporal derecha hasta arco cigomático

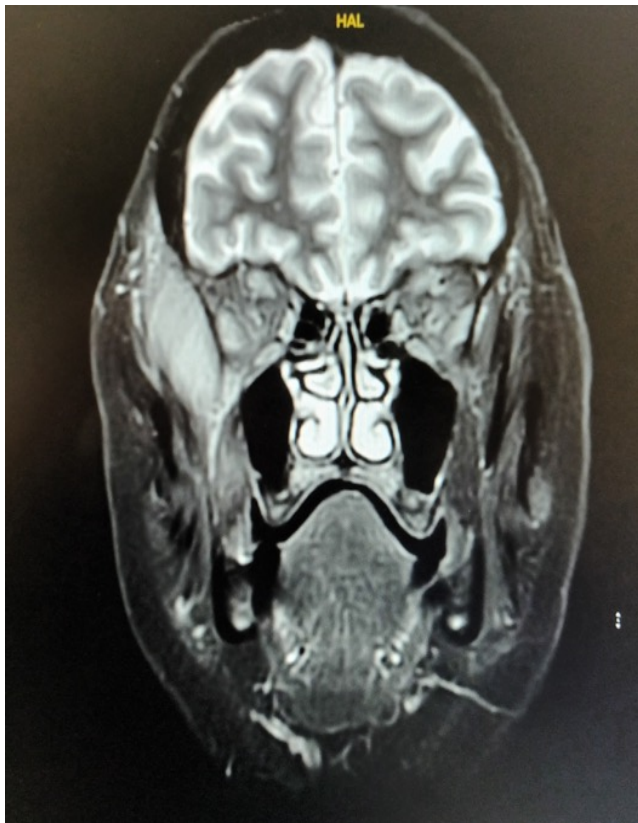

Figura 1. RMN craneal, plano coronal. Masa en músculo temporal derecho, ovalada (2 cm anteroposterior x 2 cm lateral x 4 cm craneocaudal), bien delimitada.

ipsilateral, sin evidencia de erosión ósea ni infiltración de estructuras vecinas (Figura 1). Se realiza biopsia que resulta no diagnóstica, mostrando únicamente “células fusiformes no atípicas”. Ante la sospecha clínica y radiológica de neoplasia, se procede a exéresis quirúrgica completa mediante abordaje hemicoronal derecho, incluyendo gran parte de músculo temporal derecho donde estaba infiltrada la lesión (Figuras 2 y 3). No se precisó reconstrucción ni material de relleno en el defecto volumétrico. La cirugía se llevó a cabo sin complicaciones al igual que el postoperatorio (Figura 4). Se le dio el alta a las 72 horas. El estudio histopatológico definitivo confirma meningioma extracraneal grado I (OMS), con positividad para antígeno de membrana epitelial (EMA), vimentina y receptor de somatostatina 2A (SSTR2A).

Se presenta el caso en comité de Oncología decidiendo seguimiento clínico y radiológico de la paciente, que se encuentra 6 meses después totalmente asintomática, con buen resultado estético y sin secuelas.

## DISCUSIÓN

El término “meningioma del músculo temporal” no está registrado en la literatura médica. Los meningiomas extracraneales son tumores derivados de células meningoeliales que se desarrollan fuera del compartimento intracraneal, es decir, fuera del sistema nervioso central. En estas raras ocasiones pueden

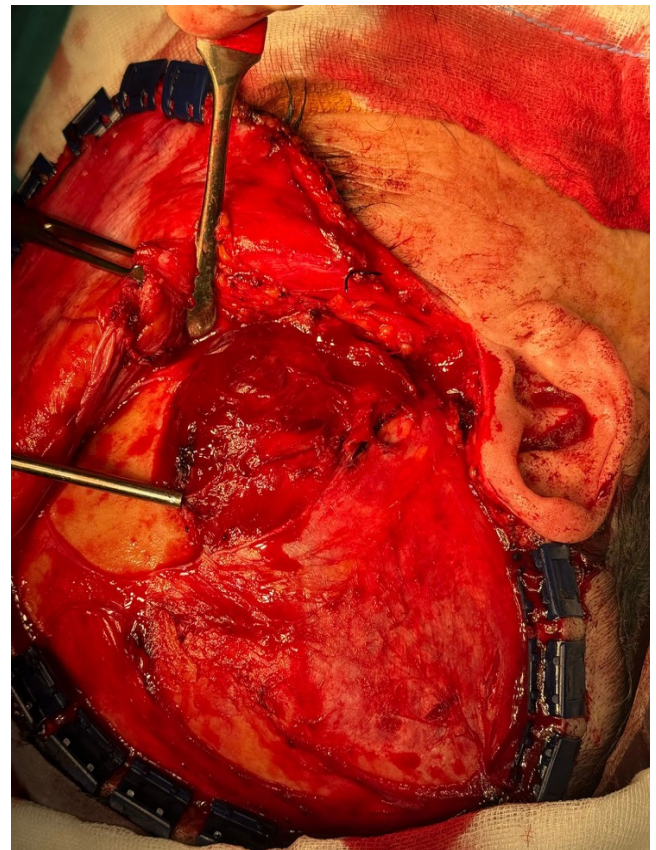


Figura 2. Imagen intraoperatoria: evidencia de masa fusiforme inmersa en fibras musculares.

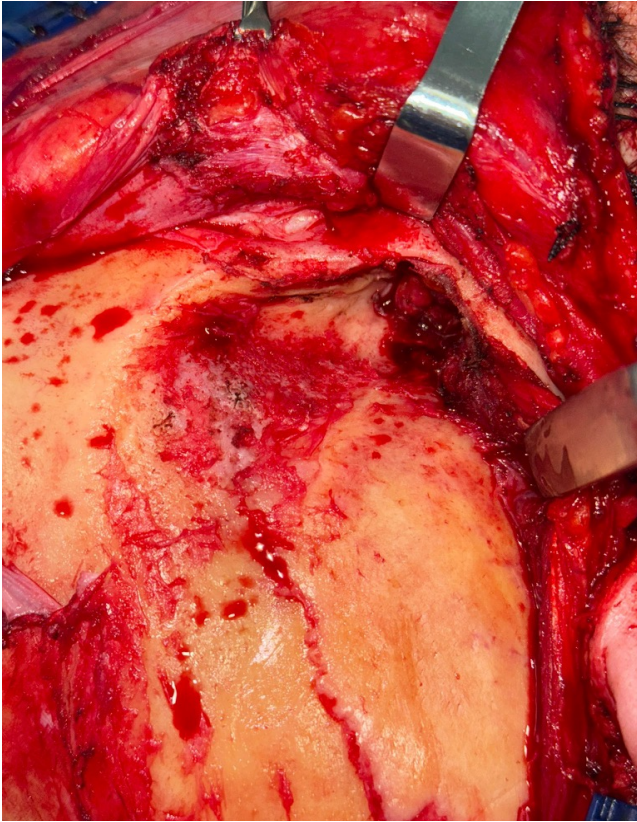

Figura 3. Lecho quirúrgico tras resección de masa y músculo temporal derecho en margen profundo, sin evidencia de lesión ósea.

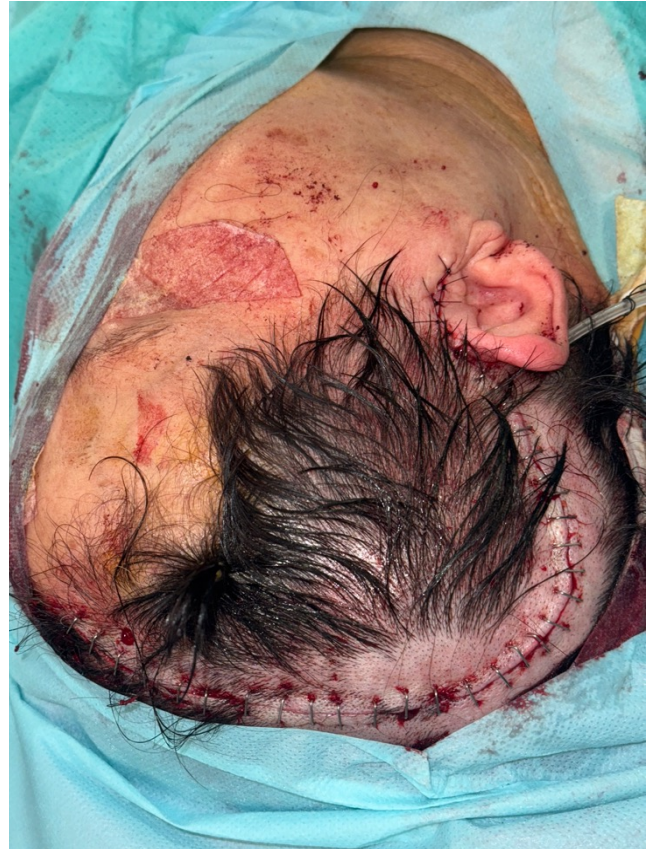

Figura 4. Imagen postoperatoria inmediata. Cierre de abordaje hemicoronal derecho.

presentarse en localizaciones como la órbita, el cuero cabelludo, la cavidad nasal, los senos paranasales, el oído medio, el cuello, la piel, la mandíbula, el maxilar e incluso huesos periféricos como el pelvis<sup>1-5</sup>. Hasta el día de hoy no se han reportado casos en la literatura en el músculo temporal.

Clínicamente, suelen manifestarse como masas de crecimiento lento, indoloras, y pueden confundirse con otras lesiones como lipomas, quistes epidermoides, Schwannomas, tumor fibroso solitario, miofibroma o tumores de glándulas salivales. El diagnóstico definitivo requiere estudio histopatológico e inmunohistoquímico<sup>6,7</sup>.

Existen dos mecanismos principales para su aparición: como extensión directa de un meningioma intracraneal hacia estructuras extracraneales, o como meningiomas primarios extracraneales, que surgen de células aracnoideas ectópicas o, menos frecuentemente, de células perineurales con características similares<sup>5,6</sup>. En nuestro caso clínico, se ha considerado primario extracraneal porque no presenta comunicación con el sistema nervioso central, tiene localización exclusiva a nivel extracraneal, ausencia de antecedente de meningioma intracraneal previo y por su estudio histológico. Los meningiomas extracraneales representan aproximadamente el 1-2 % de todos los meningiomas y suelen ser diagnosticados tras el análisis histopatológico, ya que su presentación clínica puede simular otras neoplasias benignas o malignas de cabeza y cuello<sup>4,7</sup>.

El tratamiento de primera línea es la resección quirúrgica completa, que ofrece buen pronóstico y baja tasa de recurrencia

si se logra la extirpación total. En casos de resección incompleta, recurrencia o variantes histológicas agresivas, puede considerarse radioterapia adyuvante<sup>8,9</sup>. La vigilancia clínica y radiológica es esencial, especialmente en tumores atípicos o anaplásicos. La decisión terapéutica debe individualizarse según la localización, extensión y comorbilidades del paciente. En el caso clínico que presentamos, no se observan signos que sugieran recidiva ni resección incompleta, a pesar del limitado periodo de seguimiento actual.

Un meningioma meningotelial extracraneal localizado en el músculo temporal es una entidad extremadamente rara, generalmente originada por extensión directa desde la base del cráneo o como meningioma primario ectópico, y el presente caso nos confirma que debe incluirse dentro del diagnóstico diferencial de lesiones de tejidos blandos en región temporal.

## BIBLIOGRAFÍA

1. Lee DH, Sim HS, Hwang JH, Kim KS, Lee SY. Extracranial meningioma presenting as an eyebrow mass. *J Craniofac Surg*. 2017;28(4):e305-7. DOI: 10.1097/SCS.0000000000003555.
2. Jain TK, Bohra M, Punia A, Vijay MK, Malhotra H. Extracranial meningioma-pelvic bone on FDG PET/CT: a rare of the rarest site. *Clin Nucl Med*. 2024;49(4):e158-60. DOI: 10.1097/RLU.0000000000005080.
3. Landini G, Kitano M. Meningioma of the mandible. *Cancer*. 1992;69(12):2917-20. DOI:

- 10.1002/1097-0142(19920615)69:12<2917::AID-CNCR2820691223>3.0.CO;2-8.
4. Pinting L, Xiaofeng H, Zhiyong W, Wei H. Extracranial meningioma in the maxillary region. *J Craniofac Surg*. 2013;24(2):e142-4. DOI: 10.1097/SCS.0b013e31827c7e9f.
  5. Iaconetta G, Santella A, Friscia M, Abbate V, Califano L. Extracranial primary and secondary meningiomas. *Int J Oral Maxillofac Surg*. 2012;41(2):211-7. DOI: 10.1016/j.ijom.2011.08.005.
  6. Liu H, Qian H, Li X, Zuo F, Meng X, Liu S, et al. Clinical Features, Individualized Treatment and Long-Term Surgical Outcomes of Skull Base Meningiomas With Extracranial Extensions. *Front Oncol*. 2020;10:1054. DOI: 10.3389/fonc.2020.01054.
  7. Mourad M, Chan D, Ducic Y. Surgical management of extracranial meningiomas arising in the head and neck. *J Oral Maxillofac Surg*. 2016;74(9):1872-8. DOI: 10.1016/j.joms.2016.03.016.
  8. Thompson LD, Bouffard JP, Sandberg GD, Mena H. Primary ear and temporal bone meningiomas: a clinicopathologic study of 36 cases with a review of the literature. *Mod Pathol*. 2003;16(3):236-45. DOI: 10.1097/01.MP.0000056631.15739.1B.
  9. Maniglia AJ. Intra- and extracranial meningiomas involving the temporal bone. *Laryngoscope*. 1978;88(9 Pt 2 Suppl 12):1-58. DOI: 10.1002/lary.1978.88.s12.1.