

## Caso clínico

# Fibromatosis gingival hereditaria: reporte de caso en un niño

Jonathan Harris Ricardo<sup>a,\*</sup>, Ary López Álvarez<sup>a</sup> y Maryury Vega Gutiérrez<sup>a,b</sup>

<sup>a</sup> Departamento de Cirugía Oral, Clínica Odontológica de la Corporación Universitaria Rafael Núñez, Cartagena Colombia

<sup>b</sup> Departamento de Periodoncia, Clínica Odontológica Universidad de Cartagena, Colombia

### INFORMACIÓN DEL ARTÍCULO

#### Historia del artículo:

Recibido el 25 de enero de 2012

Aceptado el 25 de abril de 2012

On-line el 10 de mayo de 2013

#### Palabras clave:

Fibromatosis gingival

Herencia

Gingivectomía

Niño

#### Keywords:

Gingival fibromatosis

Heredity

Gingivectomy

Child

### R E S U M E N

La fibromatosis gingival hereditaria es un trastorno poco frecuente, y el modo de transmisión genética señala que es un rasgo autosómico dominante. Se caracteriza por el aumento generalizado o localizado en el volumen de la encía, de tipo fibroso, se manifiesta con el inicio eruptivo de la dentición permanente o también con la erupción de la dentición primaria, puede presentarse como una característica aislada o como parte de un síndrome.

Se reporta el caso clínico de un paciente pediátrico femenino que acudió a la Clínica Odontológica de la Corporación Universitaria Rafael Núñez por presentar aumento en el volumen de la encía, de forma generalizada, con historia familiar de la misma afección en la madre y un hermano, sin relación con síndromes; se describen características clínicas, antecedentes familiares y terapéutica.

© 2012 SECOM. Publicado por Elsevier España, S.L. Todos los derechos reservados.

### Hereditary gingival fibromatosis: case report in a child

#### A B S T R A C T

Hereditary gingival fibromatosis is a rare disorder. Its genetic transmission mode indicates that it is an autosomal dominant trait. It is characterized by generalized or localized increases in the volume of the gum and fibre type. It manifests by the onset of eruption of the permanent teeth, or with the eruption of primary teeth, and may occur as an isolated feature or as part of a syndrome.

We report the clinical case of a female pediatric patient who visited the Dental Clinic of the Rafael Núñez University Corporation due to a general increase in the volume of the gum, with a family history of the same condition in the mother and brother, with no relationships with syndromes. The clinical features, family history and treatment, are described.

© 2012 SECOM. Published by Elsevier España, S.L. All rights reserved.

\* Autor para correspondencia.

Correo electrónico: [j.harris.r@hotmail.com](mailto:j.harris.r@hotmail.com) (J. Harris Ricardo).

1130-0558/\$ – see front matter © 2012 SECOM. Publicado por Elsevier España, S.L. Todos los derechos reservados.

<http://dx.doi.org/10.1016/j.maxilo.2012.04.004>

## Introducción

La fibromatosis gingival es una patología benigna, que se manifiesta con aumento en el volumen de la encía, de forma generalizada, dificultando la higiene bucal, el habla, es de crecimiento lento y asintomática<sup>1</sup>. Se origina como un efecto secundario a medicamentos o puede ser hereditaria; cuando la asociación es medicamentosa los fármacos relacionados con mayor frecuencia son los anticonvulsivantes, como la fenitoína, los bloqueadores de los canales del calcio, la ciclosporina A, entre otros; cuando el origen de la fibromatosis es hereditario, pueden ser parte de un síndrome genético o presentarse de forma aislada con antecedentes familiares y se la denomina fibromatosis gingival hereditaria (FGH)<sup>2</sup>.

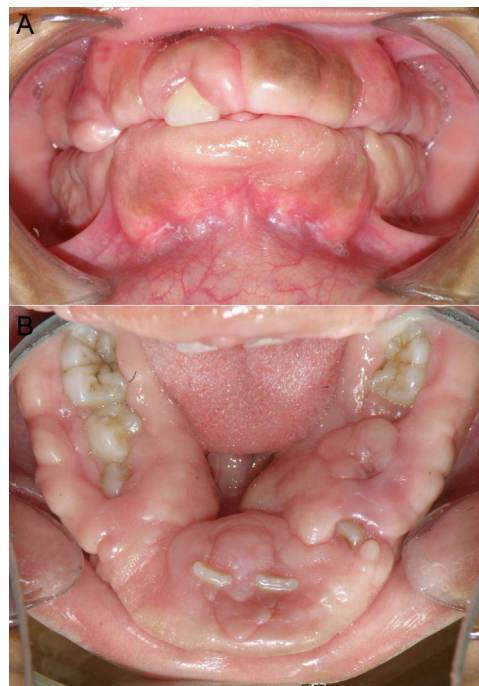La FGH presenta una incidencia de 1 en 750.000, es de forma autosómica dominante, aunque se reportan formas de herencia recesiva, estudios de ligamiento han localizado lugares de herencia autosómica dominante no síndrómica en los cromosomas 2p21-p22, 2p22.3-p23.3 y 5q13-q22, y también se identificó una mutación del gen *SOS1* en el locus *GINGF1* como el gen causante de la enfermedad; la base molecular de FGH sigue siendo desconocida y poco estudiada<sup>3</sup>. Puede afectar a uno o varios individuos de una misma familia y desarrollarse desde el nacimiento o manifestarse con la erupción de la dentición decidua o permanente; pero por lo general coincide con la erupción de los dientes permanentes, no tiene predilección por algún género sexual, no se ve afectada por la placa dental y la gravedad de la enfermedad parece depender de la penetrancia del gen mutado<sup>4,5</sup>.

La FGH muestra clínicamente aumento en el volumen de la encía, que se presenta con mayor frecuencia de forma generalizada, afectando la encía adherida, o en formas severas que cubren las coronas de los dientes, el color puede ser normal o rojo, la consistencia es firme, la superficie irregular o forma nodular, es asintomática; el crecimiento excesivo gingival genera problemas funcionales y estéticos, como diastemas, la dificultad en la masticación, retrasar la erupción dentaria y puede impedir el cierre normal de los labios. Esta entidad fue incluida en la clasificación emitida en el año 1999 por la Academia Americana de Periodoncia dentro de las manifestaciones periodontales, la cual sigue vigente en la actualidad<sup>6,7</sup>.

La FGH se caracteriza histológicamente por presentar un epitelio denso con papilas epiteliales largas que se extiende profundamente en el tejido conectivo subyacente; en el conectivo es común encontrar abundantes fibras colágenas y fibroblastos. También se ha reportado focos de hueso y pequeñas partículas calcificadas. Los hallazgos histológicos son inespecíficos y es importante para el diagnóstico definitivo realizar una adecuada historia clínica, examen clínico, histológico y estudios genéticos<sup>8,9</sup>.

En cuanto al tratamiento, la resección quirúrgica y la ablación con láser son los métodos más empleados; la opción quirúrgica a través de gingivectomía y gingivoplastia tiene como objetivo disminuir el grosor y la altura de los tejidos gingivales. La selección de la técnica depende las características y la severidad del caso<sup>10</sup>. Kelekis et al. reportan que la recurrencia es común<sup>11</sup>.

A continuación se reporta el caso clínico de un paciente pediátrico que presentó características clínicas



**Figura 1 – (A y B) Aumento en el volumen de la encía de forma generalizada, con apariencia fibromatosa, consistencia firme y se encontró cubriendo la corona de los dientes.**

y antecedentes familiares relacionados con fibromatosis gingival hereditaria

## Caso clínico

Paciente femenina de 13 años de edad que acudió al servicio de Cirugía Oral de la clínica odontológica de la Corporación Universitaria Rafael Núñez por presentar agrandamiento gingival generalizado. Como antecedentes familiares, la madre y un hermano describieron presentar aumento en el volumen del tejido gingival de forma generalizada. En los antecedentes personales manifestó que a los 4 años de edad, se le practicó gingivectomía por aumento en el tamaño de la encía con resultados satisfactorios, a los 8 años presentó 2 episodios epilépticos y recibió tratamiento farmacológico con anticonvulsivante tipo fenitoína, durante un periodo aproximado de 25 días; en la revisión de órganos y sistemas no presentó alteraciones.

En el examen clínico intraoral se observó agrandamiento gingival generalizado comprometiendo maxilar y mandíbula, cubriendo más del 85% de la corona dentaria en los dientes posteriores y 90% en los anteriores (figura 1 (A y B)), de aproximadamente un año de evolución, consistencia firme, ausencia de sangrado, sin presencia de placa bacteriana, asintomático, originando discapacidad funcional, estética y problemas psicosociales. Examen radiográfico: en la ortopantomografía se observó dientes en buen estado general y la presencia del diente número 73.

Por ser un crecimiento gingival fibroso, espontáneo, de gran tamaño, sin asociación a síndromes y por la historia

familiar en la cual la madre y un hermano presentaron la misma patología, se estableció diagnóstico de fibromatosis gingival hereditaria.

## Procedimiento

El tratamiento consistió en una gingivectomía y gingivoplastia en 2 fases quirúrgicas inicialmente en la mandíbula y posteriormente en el maxilar bajo anestesia local. Se realizó incisión primaria a bisel interno a un ángulo de 45° hacia el ápice de los dientes, previa localización de los mismos con la sonda periodontal de Williams, aproximadamente a 5 mm del surco gingival, con hoja de bisturí del número 11 y 12 y mango bard parker número 3; luego se efectuó incisión intrasurcular creando un collar de tejido gingival, el cual fue removido posteriormente por curetas gracey específicas de cada diente, después se realizó un refinado del bisel con el bisturí de Kirkland y Orban para las áreas interproximales y exodoncia del diente 73; finalmente se llevó a cabo hemostasia y colocación de un tutor en acetato diseñado prequirúrgicamente en modelos de estudios con cemento quirúrgico periodontal, para proteger en forma física la superficie de la herida del trauma mecánico durante la cicatrización, evitar la formación de tejido excesivo de granulación y empaquetamiento de alimentos, se ordenó farmacoterapia con antibiótico, analgésico y antiinflamatorio, las indicaciones postoperatorias incluyeron adecuada higiene oral con uso del cepillo, seda dental y enjuagues con colutorios sin alcohol. El mismo procedimiento fue realizado en el maxilar 20 días después.

El examen histopatológico describe microscópicamente fragmentos de mucosa oral revestidos por epitelio paraqueratósico, hiperplásico, sobre estroma con abundante haces gruesos de colágeno dispuestos al azar, compatible con fibromatosis gingival.

En el control posquirúrgico que se realizó a los a los 20 días de cada procedimiento (maxilar y mandíbula), se evidenció disminución en el volumen del tejido gingival, buen proceso de cicatrización, las coronas dentarias no se encontraron cubiertas por tejido, la paciente manifestó mejoras en el proceso de masticación, que sonríe frecuentemente y tiene mayor relación social con los compañeros en la escuela. También presentó alteraciones en la oclusión dental, como diastemas, mordida profunda, mala posición dentaria, entre otros, razón por la cual se remitió al servicio de ortodoncia para su terapéutica (figura 2 (A y B)).

## Discusión

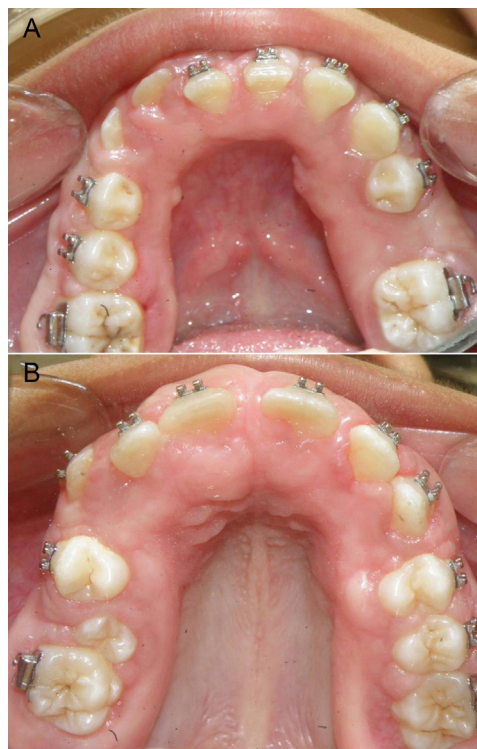
La FGH es una patología benigna que se caracteriza por el aumento generalizado en el volumen de la encía, es de carácter autosómica dominante y se presenta a cualquier edad. Así; Breen et al. destacan el inicio temprano de la FGH en un paciente de 28 meses de edad<sup>4</sup>, Bittencourt et al. reportaron un caso en una niña de 5 años<sup>12</sup>, Bhowmick et al. describen 2 casos de pacientes con edades de 8 y 13 años<sup>13</sup>; coincidiendo con el presente reporte en el cual se describen las manifestaciones de la FGH en una paciente de 13 años.

Avelar et al. afirman que la FGH se muestra clínicamente como un aumento en el volumen de la encía, de forma

generalizada, que puede llegar a cubrir las coronas de los dientes, generando alteraciones bucales como diastemas, dificultad en la masticación y retraso en la erupción dentaria<sup>6</sup>; características clínicas similares a las reportadas en el presente caso donde se observó agrandamiento gingival generalizado en el maxilar y mandíbula, cubriendo la totalidad de la corona de los dientes anteriores y más del 85% en los dientes posteriores, originando discapacidad funcional como incompetencia labial, problemas en el proceso de la masticación, retraso en la erupción de los dientes permanentes y dentición temporal tardía.

En cuanto al tratamiento, la gingivectomía y la gingivoplastia son la terapéutica quirúrgica más recomendada. Martelli et al. reportaron en una familia de 5 generaciones con FGH que la combinación de gingivectomía y gingivoplastia como tratamiento quirúrgico periodontal en los pacientes afectados mostró buenos resultados mejorando la función, estética y autoestima<sup>14</sup>. Esto concuerda con el presente caso en el que se realizó combinación de gingivectomía y gingivoplastia como terapéutica quirúrgica, disminuyendo el grosor y la altura de los tejidos gingivales, observándose buenos resultados a los 20 días después del tratamiento; la paciente manifestó mejoras en el proceso de masticación, sonríe frecuentemente y tiene mayor relación social con los compañeros en la escuela.

DeAngelo et al. afirman que el procedimiento quirúrgico periodontal debe realizarse varias veces en el transcurso de la vida, ya que la recurrencia es frecuente<sup>15</sup>; coincidiendo con el



**Figura 2 – (A y B) Control clínico donde se observó disminución en el volumen del tejido gingival, con exposición de las coronas dentarias, encía marginal definida y diastemas entre los dientes, especialmente en el sector anterior.**

caso reportado en el cual la paciente presentó la primera manifestación de la enfermedad a los 4 años, cuando se le practicó gingivectomía con buenos resultados; pero a los 12 años la enfermedad se expresó nuevamente. El caso actual no presenta recidiva de la segunda intervención quirúrgica pasados 4 meses.

#### BIBLIOGRAFÍA

- Huang W, Yang J. Hereditary gingival fibromatosis: a case report. *Hua Xi Kou Qiang Yi Xue Za Zhi*. 2011;29:450-1.
- Ramakrishnan T, Kaur M. Multispeciality approach in the management of patient with hereditary gingival fibromatosis: 1-year followup: a case report. *Int J Dent*. 2010;575979. Epub 2010 Dec 23.
- Pampel M, Maier S, Kreczy A, Weirich-Schwaiger H, Utermann G, Janecke AR. Refinement of the GINGF3 locus for hereditary gingival fibromatosis. *Eur J Pediatr*. 2010;169:327-32.
- Breen GH, Addante R, Black CC. Early onset of hereditary gingival fibromatosis in a 28-month-old. *Pediatr Dent*. 2009;31:286-8.
- Odessey EA, Cohn AB, Casper F, Schechter LS. Hereditary gingival fibromatosis: aggressive 2-stage surgical resection in lieu of traditional therapy. *Ann Plast Surg*. 2006;57:557-60.
- Avelar RL, De Luna Campos GJ, De Carvalho Bezerra Falcão PG, Da Costa Araújo FA, De Carvalho RW, De Souza Andrade ES. Hereditary gingival fibromatosis: a report of four cases in the same family. *Quintessence Int*. 2010;41:99-102.
- Sengün D, Hatipoğlu H, Hatipoğlu MG. Long-term uncontrolled hereditary gingival fibromatosis: a case report. *J Contemp Dent Pract*. 2007;8:90-6.
- Wagaiyu EG, Ng'ang'a RN, Kemoli AM. Hereditary gingival fibromatosis: report of family case series. *East Afr Med J*. 2009;86:491-3.
- Kather J, Salgado MA, Salgado UF, Cortelli JR, Pallos D. Clinical and histomorphometric characteristics of three different families with hereditary gingival fibromatosis. *Oral Surg Oral Med Oral Pathol Oral Radiol Endod*. 2008;105:348-52.
- Baptista IP. Hereditary gingival fibromatosis: a case report. *J Clin Periodontol*. 2002;29:871-4.
- Kelekis-Cholakias A, Wiltshire WA, Birek C. Treatment and long-term follow-up of a patient with hereditary gingival fibromatosis: a case report. *J Can Dent Assoc*. 2002;68:290-4.
- Bittencourt LP, Campos V, Moliterno LF, Ribeiro DP, Sampaio RK. Hereditary gingival fibromatosis: review of the literature and a case report. *Quintessence Int*. 2000;31:415-8.
- Bhowmick SK, Gidvani VK, Rettig KR. Hereditary gingival fibromatosis and growth retardation. *Endocr Pract*. 2001;7:383-7.
- Martelli-Junior H, Lemos DP, Silva CO, Graner E, Coletta RD. Hereditary gingival fibromatosis: report of a five-generation family using cellular proliferation analysis. *J Periodontol*. 2005;76:2299-305.
- DeAngelo S, Murphy J, Claman L, Kalmar J, Leblebicioglu B. Hereditary gingival fibromatosis a review. *Compend Contin Educ Dent*. 2007;28:138-43.