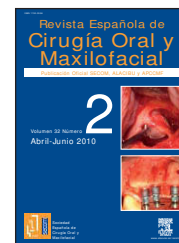


Revista Española de
**Cirugía Oral y
 Maxilofacial**

www.elsevier.es/recom



Caso clínico

Fístula arteriovenosa postraumática: tratamiento endovascular. Revisión de la literatura y presentación de un caso clínico

R. Sánchez^{a,*}, B. Marín^b, A. Fernández-Prieto^b, L. Pingarrón^a, R. Frutos^b, J. del Castillo^c y M. Burgueño^d

^aMIR Servicio de Cirugía Oral y Maxilofacial, Hospital Universitario La Paz, Madrid, España.

^bMédico Adjunto, Servicio de Radiología, Hospital Universitario La Paz, Madrid, España.

^cMédico Adjunto, Servicio de Cirugía Oral y Maxilofacial, Hospital Universitario La Paz, Madrid, España.

^dJefe de Servicio, Servicio de Cirugía Oral y Maxilofacial, Hospital Universitario La Paz, Madrid, España.

INFORMACIÓN DEL ARTÍCULO

Historia del artículo:

Recibido el 12 de septiembre de 2009

Aceptado el 12 de diciembre de 2009

Palabras Clave:

Fístula arteriovenosa;
 Arteria maxilar interna;
 Tratamiento endovascular

Keywords:

Arteriovenous fistula;
 Internal maxillary artery;
 Endovascular treatment

R E S U M E N

Las fístulas arteriovenosas en la cabeza y el cuello son entidades poco frecuentes. La mayoría es secundaria a heridas penetrantes por arma blanca. Se describe el tratamiento exitoso mediante cirugía endovascular de una fístula postraumática tras una herida penetrante entre la arteria maxilar interna izquierda y la vena yugular externa. A través de este caso clínico y la revisión de la literatura se ilustran las causas, manifestaciones, estudio radiológico y tratamiento de una fístula postraumática entre la arteria maxilar interna y la vena yugular externa. A través de este caso clínico se demuestra la utilidad de los procedimientos endovasculares en el tratamiento de estas complicaciones.

© 2009 SECOM. Publicado por Elsevier España, S.L. Todos los derechos reservados.

Endovascular treatment of a post-traumatic arterio-venous fistula: Presentation of a clinical case and literature review

A B S T R A C T

Traumatic arteriovenous fistulas of the head and neck region are uncommon. The majority are due to penetration of blunt injury. We describe a successful endovascular treatment of a posttraumatic fistula between the left maxillary artery and the external jugular vein due to a penetration injury. This case and a review of the literature illustrate the causes, manifestations, image studies and treatment for a posttraumatic fistula between the maxillary artery and the external jugular vein. This case demonstrate the utility of endovascular treatment of head and neck injuries complications.

© 2009 SECOM. Published by Elsevier España, S.L. All rights reserved.

*Autor para correspondencia.

Correo electrónico: ro_sb@hotmail.com (R. Sánchez Burgos).

Introducción

La formación de pseudoaneurismas y fistulas arteriovenosas postraumáticas en la cabeza y el cuello son complicaciones raras, en su mayoría asociadas a traumatismos penetrantes por arma blanca o arma de fuego.

Clínicamente debutan como masas pulsátiles subyacentes a la lesión primaria que pueden asociarse a otros síntomas, como tinnitus o sordera, presentan diversas complicaciones de diferente nivel de gravedad y en la mayoría de los casos es posible establecer una relación causa efecto.

El tratamiento definitivo se basa fundamentalmente en el abordaje endovascular de las lesiones, precisando tratamiento quirúrgico en determinados casos.

Se presenta el caso clínico de un paciente que, tras sufrir una agresión con herida penetrante con arma blanca a nivel facial, presentó como complicación precoz una fístula arteriovenosa dependiente de la arteria maxilar, tratada con éxito mediante embolización endovascular con microespirales.

Caso clínico

Varón de 30 años de edad, que tras sufrir una agresión es trasladado a urgencias del Hospital Universitario La Paz por presentar múltiples heridas incisas en la cara (fig. 1), el cuello, el cuero cabelludo y la mano izquierda. A su llegada ingresa en la Unidad de Cuidados Intensivos por presentar hipotermia marcada, Glasgow 10, acidosis metabólica grave, hipopotasemia y fracaso renal agudo, precisando ventilación mecánica durante 24 horas. Tras la resolución del cuadro orgánico agudo y la sutura primaria de las heridas, el paciente es trasladado a planta tras 48 horas, y recibe el alta hospitalaria a la semana de ingreso.

A los 6 días del alta, el paciente acude de nuevo a urgencias por dolor y tumefacción a nivel preauricular izquierdo, subyacente a la cicatriz quirúrgica de una de las heridas faciales. Los síntomas incluyen tinnitus y a la exploración física se objetiva limitación de la apertura oral y una tumoración preauricular izquierda de 2×2 cm, de consistencia blanda y pulsátil a la palpación y a la inspección. A la auscultación de la masa se percibe murmullo sincrónico con el flujo sistólico arterial.

Se realiza ecografía parotídea, donde se observa una imagen compatible con fístula arteriovenosa intraparotídea izquierda de alto flujo.

En la tomografía computarizada (TC) cervicofacial y cervical (figs. 2 y 3) se objetiva una imagen sugestiva de bolsón vascular de $36 \times 25 \times 24$ cm, situado por detrás de la rama vertical mandibular izquierda, entre el lóbulo profundo y superficial de la glándula parótida, a nivel de la vena retro-mandibular. Se observa una probable imagen de aferencia arterial proveniente de ramas de la arteria carótida externa, con drenaje venoso hacia la vena yugular externa.

Con vistas a un diagnóstico de certeza se lleva a cabo una angiografía donde se manifiesta una lesión vascular cuya aferencia fundamental es la porción proximal de la arteria maxilar interna y cuyos drenajes venosos se dirigen en sentido superior hacia el plexo pterigoideo y en sentido descen-

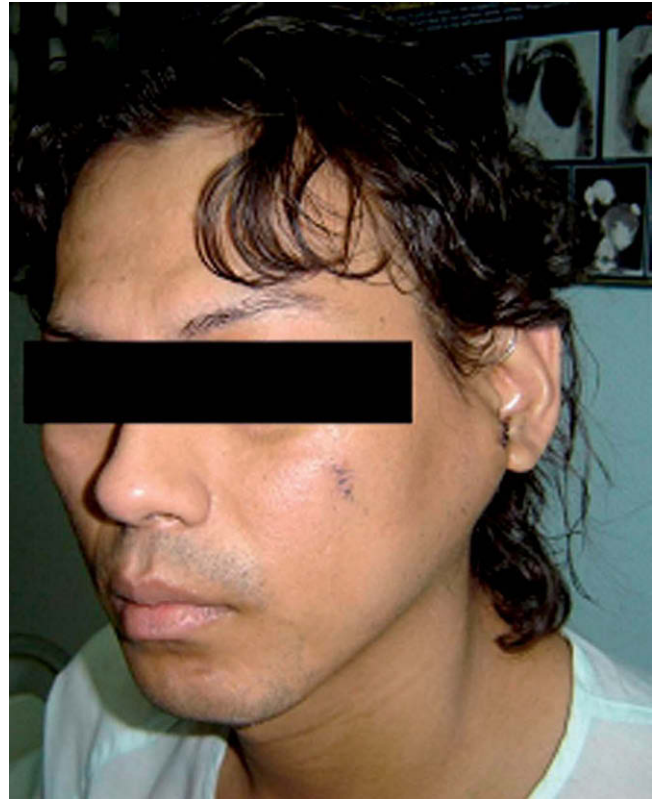

Figura 1 - Imagen preoperatoria.

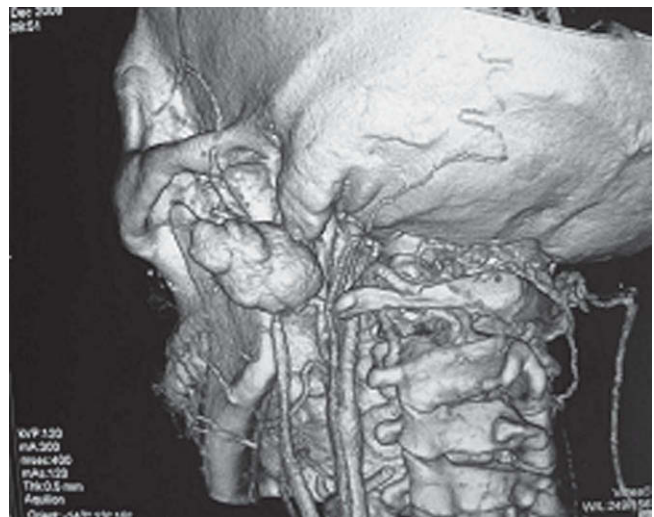


Figura 2 - Reconstrucción preoperatoria por tomografía computarizada.

dente a la vena yugular externa (figs. 4 y 5). Se observa, asimismo, que existe flujo retrógrado de la arteria facial hacia el bolsón. El tratamiento se realiza en el mismo acto mediante embolización, a través de microcaterismo de la arteria maxilar interna y con su oclusión mediante espiral de platino de 3×8 mm. No obstante, en el control angiográfico final se observa relleno retrógrado tardío desde la arteria facial izquierda (fig. 6).

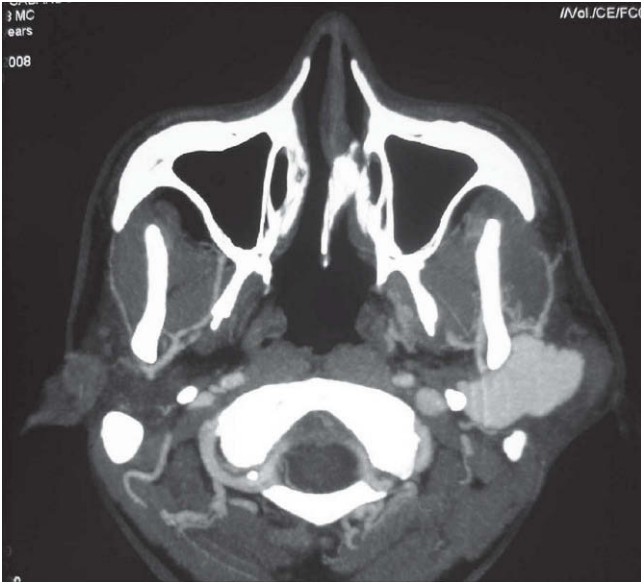


Figura 3 – Tomografía axial computarizada preoperatoria.

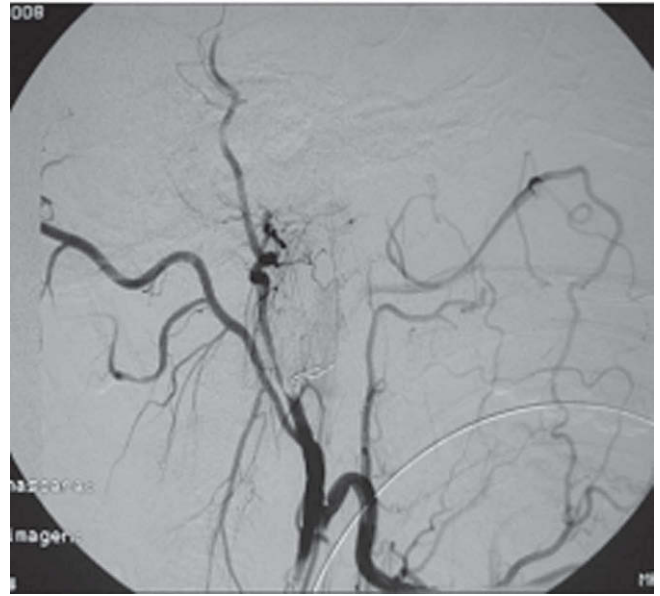

Figura 5 – Angiografía postoperatoria.

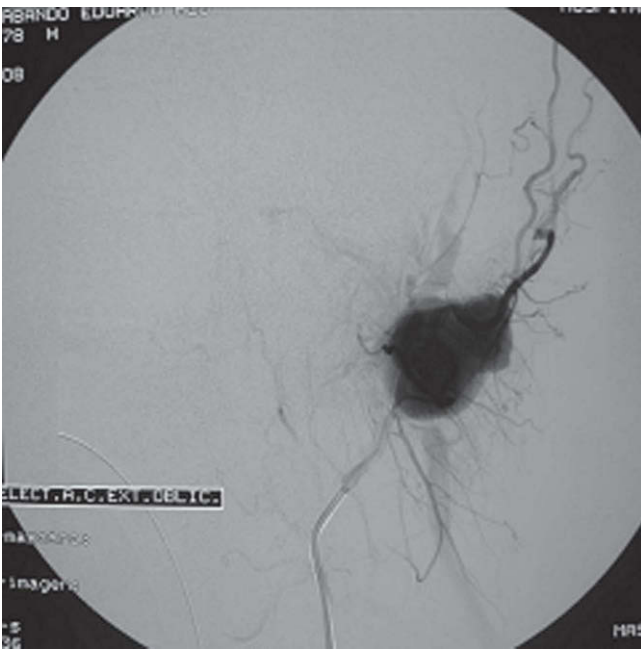


Figura 4 – Angiografía preoperatoria.

El paciente fue dado de alta con seguimiento ambulatorio, observándose una evidente mejoría clínica. La angio-TC reveló la oclusión de la arteria maxilar interna con cierre y trombosis del bolsón fistuloso. El seguimiento ambulatorio al mes y a los 6 meses mostró la ausencia de complicaciones o recidiva.

Discusión

Las fistulas arteriovenosas postraumáticas en cabeza y cuello son de presentación excepcional, representando el 4% de las

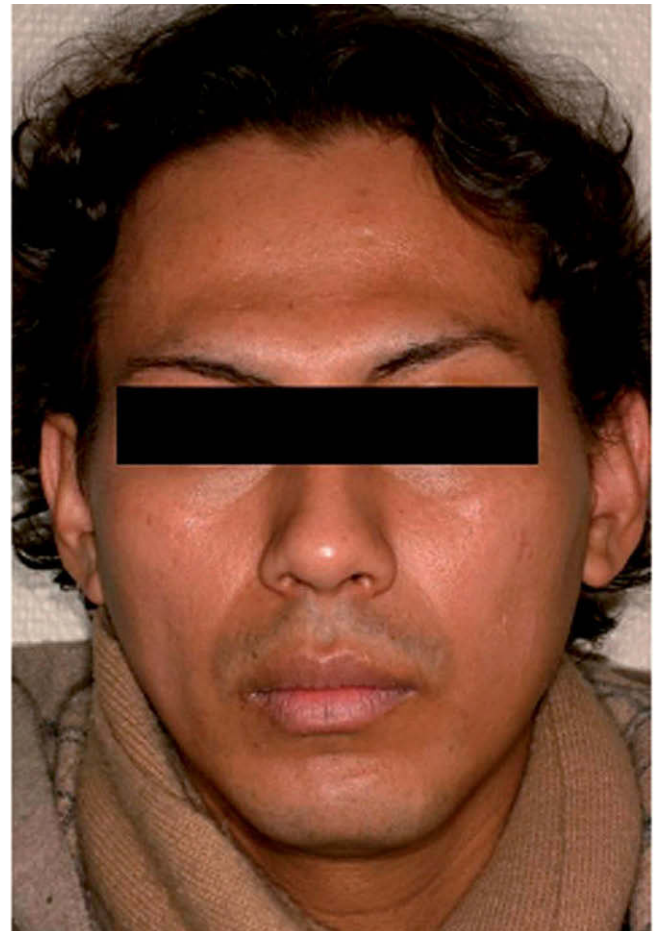

Figura 6 – Imagen postoperatoria.

complicaciones asociadas a traumatismos arteriales en esta área. La mayoría es de origen traumático, debido a heridas penetrantes o por arma de fuego. Los vasos más frecuente-

mente implicados son la arteria temporal superficial y la arteria facial y sus ramas, debido a su longitud y su curso superficial. También pueden originarse como complicación asociada a infecciones cervicales extensas, fracturas faciales o determinados procedimientos, como la cirugía ortognática, donde se han descrito pseudoaneurismas y fístulas de la arteria maxilar interna y su rama esfenopalatina, así como de la arteria carótida interna¹, por su proximidad al campo quirúrgico². Otras causas incluyen rotura de aneurismas, síndromes con deficiencias de determinados tipos de colágeno, disecciones arteriales o displasia fibromuscular. También son de escasa frecuencia las fístulas de origen congénito en la cabeza y el cuello, con limitado número de casos recogidos en la literatura^{3,4}.

Las heridas penetrantes a nivel carotídeo pueden producir dos tipos de secuelas vasculares: pseudoaneurismas o fístulas arteriovenosas. Si el traumatismo produce una laceración en la pared arterial se puede producir extravasación sanguínea en un compartimento intraarterial y dar lugar a un pseudoaneurisma. Si una arteria y una vena adyacentes son laceradas simultáneamente el saco pseudoaneurismático resultante puede comunicar ambos vasos, dando lugar a una fístula arteriovenosa por proliferación endotelial en el seno del hematoma resultante. La fístula puede establecerse instantáneamente o debutar en días o semanas. El flujo arterial se verá disminuido y existirá baja resistencia vascular. Esta disminución de la resistencia favorecerá el flujo sanguíneo a nivel de la fístula y promoverá el desarrollo de circulación colateral. Asimismo, este aumento de flujo y presión en las venas tributarias dará lugar a una progresiva arterialización de las mismas. En el caso clínico que se presenta, la herida penetrante por arma blanca a nivel parotídeo dio lugar a la formación de una fístula arteriovenosa entre la arteria maxilar interna y el plexo venoso pterigoideo, implicando también a la arteria facial como origen del flujo retrógrado.

Clínicamente los pseudoaneurismas debutan con frecuencia como masas palpables, no obstante, la circulación colateral será de mayor importancia a nivel de las fístulas, siendo lo más común encontrar masas de tipo pulsátil, como en el paciente del presente artículo. Al presionar el área carotídea es posible que se produzca un descenso en el pulso, denominado test de Branham positivo. Además, el paciente con fístula arteriovenosa en territorio carotídeo puede referir cefaleas, anomalías visuales o auditivas⁵.

Las exploraciones complementarias incluyen ecografía, ecografía-doppler, angio-TC con contraste, resonancia magnética nuclear (RM) o angiografía. La ecografía-doppler es un buen método de cribaje en pacientes con sospecha de fístula postraumática, así como un método adecuado para el control y seguimiento postoperatorio. La angiografía supera en precisión a la ecografía-doppler a la hora de delimitar la anatomía del proceso fistuloso, y se considera la prueba de elección en la confirmación diagnóstica de esta entidad debido a la información precisa que otorga acerca de la localización de la fístula y los vasos implicados en su génesis. La angiografía permite, además, el tratamiento endovascular en un mismo tiempo.

El diagnóstico diferencial de esta entidad incluye posibles hematomas o abscesos postraumáticos con tumores del glo-

mus carotídeo que pueden producir una clínica similar a las fístulas arteriovenosas⁶.

En la historia del tratamiento de las lesiones vasculares carotídeas traumáticas se describen las primeras intervenciones en heridos de guerra en la Segunda Guerra Mundial. En la década de los cincuenta el tratamiento básico consistía en la ligadura de los vasos implicados, sin embargo, debido a las complicaciones derivadas de la interrupción del flujo de la arteria carótida, a lo largo del tiempo se desarrollaron nuevas técnicas². El manejo adecuado de estas lesiones implica la oclusión de la fístula o del vaso tributario por encima y por debajo del nivel fistuloso, ya sea mediante tratamiento quirúrgico o endovascular, siendo el objetivo de ambos la eliminación de la fístula con preservación de la circulación colateral.

El tratamiento endovascular incluye la colocación de stents, balones, espirales u otros agentes esclerosantes. El acceso para embolizar mediante punción directa en la región cervicofacial implica riesgos de lesión de estructuras vasculares, glandulares o nerviosas, aunque estas complicaciones han disminuido en la actualidad gracias a las técnicas de imagen y navegación digital que permiten obtener un mapa anatómico exacto de la región⁷.

En la región facial, el uso de agentes esclerosantes como el etanol o líquidos adhesivos como el N-butil-cianoacrilato conlleva un mayor riesgo de lesión de troncos nerviosos adyacentes a través de microperforaciones⁷.

El tratamiento endovascular con balones presenta el inconveniente del alto porcentaje de recidivas descritas (13%) debido a migraciones o a un desinflado prematuro del balón. El tiempo medio de duración del inflado del balón se estima en torno a un mes. Posteriormente la ausencia de recidiva se atribuye a la trombosis venosa tras la oclusión completa de la fístula. Una vez colocado el balón, las pruebas de oclusión mediante control angiográfico permiten comprobar su correcto posicionamiento^{8,9}.

El uso de espirales se introdujo en 1975. Su mecanismo de acción se basa en la producción de turbulencias y el descenso del flujo sanguíneo, lo cual incrementa la incidencia de formación de trombos en la fístula¹⁰. Antiguamente se utilizaban espirales de acero inoxidable compactadas en pequeños balones para facilitar la trombosis. Actualmente éstas han sido mejoradas para optimizar su inserción, facilitar la trombosis local y aumentar la seguridad en su uso, utilizándose de manera rutinaria espirales de platino. Las ventajas de las espirales son múltiples: su facilidad de aplicación, su alta trombogenicidad y su bajo índice de recidiva. Sin embargo, tanto las espirales de acero como las de platino tienen el inconveniente de ocasionar artefactos significativos en las imágenes de TC. Por otro lado, las espirales de acero, al ser ferromagnéticas, son causa de artefactos radiológicos en las imágenes de RM, por lo tanto no debe utilizarse este tipo de dispositivos si se prevé necesario recurrir a estas pruebas de imagen para el control evolutivo del paciente. Sin embargo, las espirales de platino no producen artefactos significativos en la RM, permitiendo mediante ésta realizar un seguimiento postoperatorio no cruento.

En caso de obliteraciones con espirales, se han descrito complicaciones, como perforaciones y dificultad para llevar a

cabo reposicionamientos o migraciones (con riesgo de producir embolismos pulmonares o ictus)¹¹. El uso de espirales de platino removibles permite un mejor control y la posibilidad de reposicionamiento o cambio si fuese necesario⁵.

El uso de *stents* recubiertos ha sido empleado con éxito en el tratamiento de fístulas y pseudoaneurismas carotídeos postraumáticos, aunque se han descrito varias complicaciones asociadas: riesgo de infarto cerebral por oclusiones o disecciones, así como complicaciones asociadas a embolismos en su uso para el tratamiento de fístulas en base de cráneo^{10,12}.

El tratamiento mediante la ligadura de los vasos tributarios es con frecuencia ineficaz debido a la abundancia de flujo colateral de este tipo de lesiones. El flujo retrógrado se produce por la conexión de los diferentes sistemas arteriovenosos, entre el sistema de la carótida externa e interna a través de la arteria oftálmica y entre el sistema de la carótida externa y la arteria vertebral a través de ramas musculares de esta última⁴.

Aunque infrecuentes, las complicaciones de una fístula arteriovenosa no tratada en el sistema carotídeo incluyen fallo cardíaco, ruptura y hemorragia, accidentes embólicos e incluso signos de isquemia local/regional^{2,13}. No obstante, una fístula arteriovenosa localizada puede ser relativamente indolente y permanecer largo tiempo asintomática sin presentar crecimiento progresivo, con el consiguiente riesgo de sangrado.

Conclusiones

Históricamente el tratamiento de elección de las fístulas arteriovenosas postraumáticas ha sido la cirugía, y hoy en día puede ser la mejor opción terapéutica en casos seleccionados de fístulas complicadas, debido al riesgo de isquemia cerebral o reestenosis asociada al uso de balones o *stents*¹³. No obstante, la dilatación vascular y la arterialización venosa hacen de esta intervención un procedimiento quirúrgico difícil y con alta morbilidad asociada a sangrado, daño nervioso e isquemia.

El *shunt* arteriovenoso puede ser fácilmente accesible a través de tratamiento endovascular, pudiéndose combinar ambas intervenciones en casos complejos. El acceso endovascular en el tratamiento de este tipo de lesiones se ha extendido en los últimos 10 años, siendo el tratamiento inicial de elección en la actualidad. El tratamiento endovascular se presenta como un tratamiento menos invasivo y que, al igual que el tratamiento quirúrgico, permite resolver el proceso evitando las complicaciones asociadas a la cirugía de estas malformaciones^{4,8,14}.

En el caso clínico presentado, la ligadura de los vasos implicados sería una alternativa muy complicada, dada la existencia de una rica vascularización del área, con elevada posibilidad de persistencia de la lesión. La realización de una parotidectomía segmentaria no sería el procedimiento de primera elección debido al riesgo de sangrado y de lesión del

nervio facial. Además, la localización de los vasos tributarios implicaría la realización de un amplio abordaje con necesidad de ligar un gran número de comunicantes. El tratamiento endoscópico permite en este caso ocluir selectivamente los vasos implicados, sin cicatrices faciales y con disminución significativa del riesgo de sangrado intraoperatorio, secuelas y complicaciones.

BIBLIOGRAFÍA

1. Nandapalan V, O'Sullivan DG, Siodlak M, Charters P. Acute airway obstruction due to ruptured aneurysmal arteriovenous fistula: common carotid artery to internal jugular vein. *J Laryngol Otol*. 1995;109:562-4.
2. Lanigan DT, Hey JH, West RA. Major vascular complications of orthognathic surgery: false aneurysms and arteriovenous fistulas following orthognathic surgery. *J Oral Maxillofac Surg*. 1991;49:571-7.
3. Halbach VV, Higashida RT, Hieshima GB, Hardin CW. Arteriovenous fistula of the internal maxillary artery: treatment with transarterial embolization. *Radiology*. 1988;168:443-5.
4. Tekkok IH, Akkurt C, Suzer T, Ozcan OE. Congenital external carotid-jugular fistula: report of two cases and review of the literature. *Neurosurgery*. 1992;30:272-6.
5. Ahn JY, Chung YS, Lee BH, Choi SW, Kim OJ. Stent-graft placement in a traumatic internal carotid-internal jugular fistula and pseudoaneurysm. *J Clin Neurosci*. 2004;11:636-9.
6. Liliang PC, Hsu SW, Kuo YL, Lee TC. Trauma induced ascending pharyngeal artery-internal jugular vein fistula: case report. *Surg Neurol*. 2004;61:89-91.
7. Teitelbaum GP, Halbach VV, Fraser KW, Larsen DW, McDougall CG, Higashida RT, et al. Direct-puncture coil embolization of maxillofacial high-flow vascular malformations. *Laryngoscope*. 1994;104:1397-400.
8. Gobin YP, García de la Fuente J, Herbretreau D, Houdart E, Merland JJ. Endovascular treatment of external carotid-jugular fistulae in the parotid region. *Neurosurgery*. 1993;33:812-6.
9. Nijima KH, Yonekawa Y, Taki W. A detachable balloon procedure for a traumatic internal carotid-internal jugular fistula: report of a case. *Neurosurgery*. 1990;27:809-12.
10. Perrott DH, Schmidt B, Dowd CF, Kaban LB. Treatment of a high-flow arteriovenous malformation by direct puncture and coil embolization. *J Oral Maxillofac Surg*. 1994;52:1083-6.
11. Luo CB, Teng MM, Yen DH, Chang FC, Lirng JF, Chang CY. Endovascular embolization of recurrent traumatic carotid-cavernous fistulas managed previously with detachable balloons. *J Trauma*. 2004;56:1214-20.
12. Wyers MC, Powell RJ. Management of carotid injuries in a hostile neck using endovascular grafts. *J Vasc Surg*. 2004;39:1335-9.
13. Chen JY, Chan SH, Lin LJ, Luo CY. Late-onset congestive heart failure with multiple carotid-jugular fistulae and pseudoaneurysm after penetration injury. *J Formos Med Assoc*. 2006;105:844-7.
14. Buiret G, Feugier P, Plouin-Gaudon I, Disant F, Faure F. Management of an arteriovenous fistula with two nidus between the inferior alveolar artery and the external jugular vein. *Head Neck*. 2009;31:1377-80.