



Revista Española de  
**Cirugía Oral y  
Maxilofacial**

[www.elsevier.es/recom](http://www.elsevier.es/recom)



**Original**

**Avance maxilar en pacientes fisurados labio palatinos con distractor intraoral**



Adoración Martínez Plaza<sup>a,\*</sup>, Mario Menéndez Núñez<sup>b</sup>, Ildefonso Martínez Lara<sup>a</sup>, José Fernández Solís<sup>a</sup>, Pablo Gálvez Jiménez<sup>a</sup> y Fernando Monsalve Iglesias<sup>a</sup>

<sup>a</sup> Servicio de Cirugía Oral y Maxilofacial, Hospital Universitario Virgen de las Nieves de Granada, Granada, España

<sup>b</sup> Departamento de Estomatología, Universidad de Granada, Granada, España

INFORMACIÓN DEL ARTÍCULO

Historia del artículo:

Recibido el 7 de diciembre de 2013

Aceptado el 16 de enero de 2014

On-line el 20 de noviembre de 2014

Palabras clave:

Fisura labio palatina

Distractor intraoral

Avance maxilar

Seguimiento a largo plazo

R E S U M E N

**Introducción:** Los pacientes fisurados labio palatinos presentan con frecuencia hipoplasia maxilar. La osteogénesis por distracción (DO) de maxilar superior es una técnica alternativa para pacientes con hipoplasia maxilar severa. Se han evaluado los cambios producidos en tejidos duros y blandos y su estabilidad en el tiempo.

**Material y métodos:** Se ha realizado DO de maxilar a 6 pacientes (5 mujeres y un hombre) fisurados labio palatinos, entre 16-25 años, con un distractor interno. Hemos evaluado mediante trazados cefalométricos en radiografías y fotografías los cambios esqueléticos y en tejidos blandos. El tiempo de seguimiento fue entre 2-8 años.

**Resultados:** En 5 pacientes el punto A avanza entre 3-10 mm mejorando significativamente las relaciones maxilo-mandibulares. En un paciente fracasa la DO intraoral y se termina el caso con RED; en un paciente se evidencia poco avance y rotación maxilar. La recidiva observada entre 6-9 meses post DO es entre el 10 y el 15% tanto esquelética como en tejidos blandos.

**Conclusiones:** La DO intraoral es una técnica alternativa exitosa para avance del maxilar en pacientes fisurados labio palatinos que necesiten un avance inferior a 10 mm. Produce mejoras en el perfil esquelético y blando. Los dispositivos internos no producen impacto psicológico. La contención más larga en el tiempo. La recidiva es difícil de definir y calcular.

© 2013 SECOM. Publicado por Elsevier España, S.L.U. Este es un artículo Open Access bajo la licencia CC BY-NC-ND (<http://creativecommons.org/licenses/by-nc-nd/4.0/>).

**Maxillary advancement in cleft palate patients with intraoral distraction**

A B S T R A C T

**Introduction:** Patients with cleft lip and palate usually present with maxillary hypoplasia. Upper jaw intraoral distraction osteogenesis (DO) is an alternative technique for patients with severe maxillary hypoplasia. An evaluation was made of the changes produced in hard and soft tissues and their stability over time.

Keywords:

Cleft lip and palate

Intraoral distractors

Maxillary advancement

Long-term follow-up

\* Autor para correspondencia.

Correo electrónico: [adoracionmartinez@medicalpur.es](mailto:adoracionmartinez@medicalpur.es) (A. Martínez Plaza).

<http://dx.doi.org/10.1016/j.maxilo.2014.01.001>

1130-0558/© 2013 SECOM. Publicado por Elsevier España, S.L.U. Este es un artículo Open Access bajo la licencia CC BY-NC-ND (<http://creativecommons.org/licenses/by-nc-nd/4.0/>).

**Material and methods:** Six patients (5 female and 1 male) between 16 and 25 years old with cleft lip and palate underwent maxillary DO with an internal distractor. An evaluation was made of the skeletal and soft tissues changes using cephalometric studies with radiographs and photographs. Follow-up time was between 2 and 8 years.

**Results:** There was Point A advancement between 3-10 mm in 5 patients, significantly improving maxillomandibular relationships. Intraoral DO failed in one patient, and the case was finished using rigid external distraction (RED). In another patient hardly any advancement and maxillary rotation was observed. The relapse observed between 6 and 9 months post DO was between 10-15% in both skeletal and soft tissues.

**Conclusions:** Intraoral DO is a successful alternative technique in maxillary advancement in patients with cleft lip and palate who need an advancement less than 10 mm. It produces improvements in the skeletal and soft profile. Internal devices do not have any psychological impact and have longer consolidation phases. Relapse is difficult to determine and calculate.

© 2013 SECOM. Published by Elsevier España, S.L.U. This is an open access article under the CC BY-NC-ND license (<http://creativecommons.org/licenses/by-nc-nd/4.0/>).

## Introducción

En pacientes fisurados labio palatinos el desarrollo de deformidades dentofaciales es más frecuente que en la población general, por la propia malformación y por la iatrogenia consecuencia de intervenciones previas. La alteración más frecuente consiste en una hipoplasia maxilar que aparece después del cierre de la fisura. La mayoría de las series señalan un 15-25%, aunque hay algunas que llegan al 50%. En definitiva presentan una clase III, con una morfología facial cóncava por hipoplasia maxilar multidimensional, con deficiencia frecuentemente en el plano sagital, vertical y transversal<sup>1</sup>.

A lo largo de los años se han realizado diversos tratamientos con el objetivo de conseguir un perfil armonioso en la cara del paciente fisurado. Así, en pacientes en crecimiento, se han aplicado fuerzas extraorales para corregir la retrusión maxilar. Una vez terminado el crecimiento del esqueleto facial, la maloclusión se ha tratado con osteotomías tipo Le Fort I, intentando reposicionar el maxilar en el plano sagital y estabilizándolo con fijación rígida con o sin injertos óseos por su alta tendencia a la recidiva. También, cuando el avance maxilar era superior a 6 mm se han realizado tratamientos con cirugía ortognática bimaxilar<sup>2</sup>.

En la actualidad la osteogénesis por distracción (DO) de maxilar superior es una técnica alternativa para el tratamiento de pacientes fisurados labio palatinos con hipoplasia maxilar severa.

A partir de 1992, año en que McCarthy publicó el primer trabajo sobre distracción en deformidades craneofaciales, se han publicado numerosos artículos de distracción medio-facial con distintos tipos de dispositivos.

En 1997 Polley y Figueroa<sup>3</sup> describieron una nueva técnica de DO en pacientes con hipoplasia maxilar severa usando un distractor mediofacial, externo, ajustable y rígido. En 1998 Molina y Ortiz Monasterio<sup>4</sup> publicaron los buenos resultados obtenidos en pacientes fisurados labio palatinos con hipoplasia maxilar severa en fase de dentición mixta, usando la máscara facial con un arco intraoral después de una osteotomía tipo Le Fort I incompleta.

Existen numerosas publicaciones describiendo los cambios postoperatorios en tejidos duros en pacientes que han sido tratados mediante DO maxilar. Sin embargo, no hay muchas sobre los cambios producidos en el perfil blando de estos pacientes sometidos al mismo tratamiento.

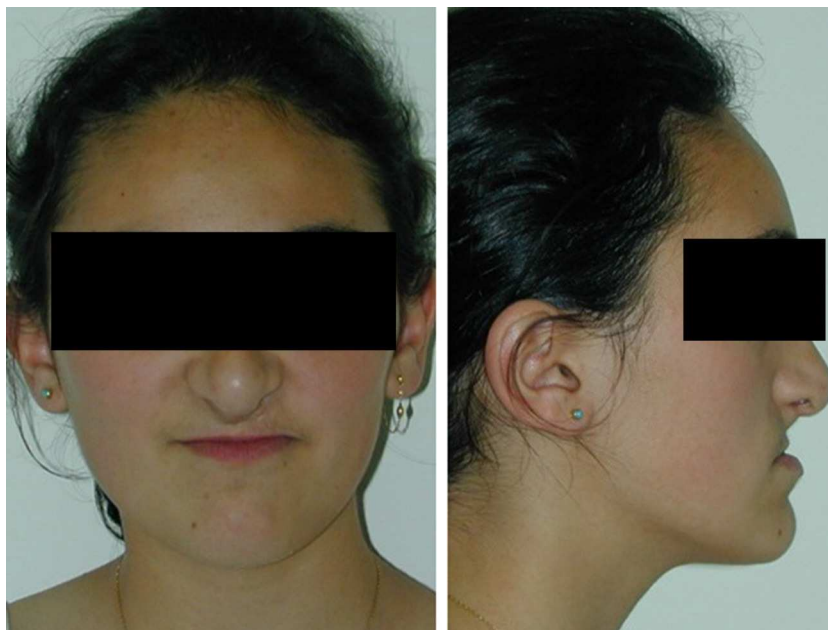El propósito de este estudio es evaluar los cambios esqueléticos y en el perfil blando tras distracción maxilar en pacientes adultos fisurados labio palatinos y su estabilidad en el tiempo.

## Material y métodos

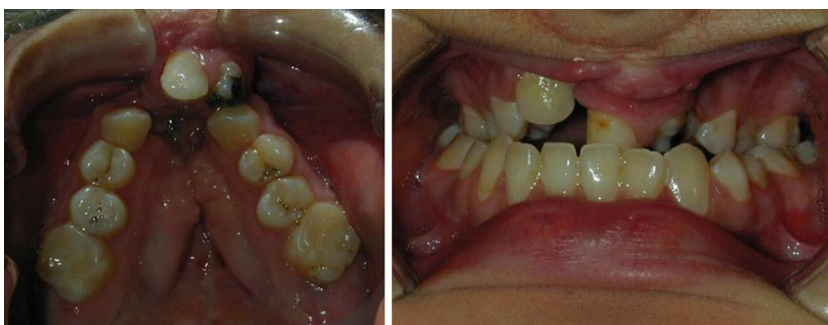Entre los años 2005-2009 se realizó distracción ósea maxilar a 6 pacientes adultos (5 mujeres y un hombre) cuyo rango de edad fue de 16-25 años. Cuatro pacientes presentaban fisura labio palatina completa unilateral, uno presentaba solo fisura palatina y otro una fisura labio palatina bilateral completa. A todos ellos se les había realizado alveoloplastia secundaria entre los 10 y los 15 años con la finalidad de cerrar la fístula oronasal, estabilizar los segmentos óseos, favorecer la erupción dentaria y sobre todo, tener un arco maxilar continuo para la realización de distracción maxilar (tabla 1). Todos los pacientes tenían hipoplasia maxilar severa, con maloclusión clase III de

**Tabla 1 – Descripción de los pacientes**

	Paciente 1	Paciente 2	Paciente 3	Paciente 4	Paciente 5	Paciente 6
Sexo	F	F	F	F	F	M
Diagnóstico	FLP Bilateral	FLP Unilateral	FLP Unilateral	FP	FLP Unilateral	FLP Unilateral
Edad (años)	17	25	16	16	20	21
Tipo de distractor	Interno/RED	Interno	Interno	Interno	Interno	Interno
Seguimiento (años)	3	6	8	8	7	6



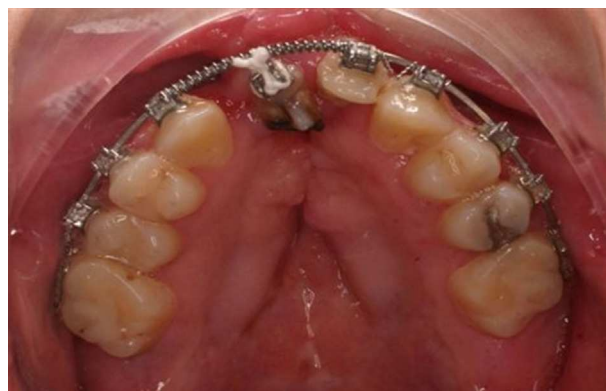**Figura 1 – Paciente n.º 3: fisura labio palatina unilateral completa con hipoplasia maxilar severa. Perfil cóncavo. Predistracción.**



**Figura 2 – Paciente n.º 1: intra oral fisura labio palatina bilateral completa.**

Angle (fig. 1). También presentaban en algunos casos colapso transversal del arco alveolar, anomalías dentales, cicatrices y fibrosis en paladar por cirugías anteriores (fig. 2). En todos se realizó el avance del maxilar superior mediante distracción osteogénica con distractores internos, excepto en un caso en que el distractor interno no fue suficiente para avanzar el maxilar los milímetros deseados lo que obligó a utilizar un distractor externo rígido. Todos los pacientes fueron preparados ortodóncicamente para la realización de la distracción, expandiendo el maxilar, nivelando curvas, alineando los dientes y descompensándolos según requería cada caso (fig. 3). Bajo anestesia general se les realizó una osteotomía tipo Le Fort I, con disyunción pterigomaxilar y septal, movilización total del maxilar sin «down-fracture» e inserción del distractor. En todos los pacientes se realizó un modelo estereolitográfico, donde se planificó la cirugía, se modelaron los distractores con el vector de distracción deseado, y se confeccionó una plantilla para así hacer una transferencia lo más exacta posible del plan operatorio sobre el modelo estereolitográfico al paciente en quirófano, aportando precisión en la colocación de los distractores y disminuyendo el tiempo quirúrgico.

El vector de distracción fue paralelo al plano oclusal. El periodo de latencia fue de 5 días, el ritmo de distracción 0,5mm cada 12 horas y la sobrecorrección fue de 2-4mms según los casos. El tiempo de contención en los pacientes con distractores internos fue de más de 5 meses y en el caso



**Figura 3 – Paciente n.º 1: preparación ortodóncica tras alveoplastia secundaria bilateral.**



- **Co-A:** distancia lineal entre condíleon y el punto A proyectados perpendicularmente sobre el plano de Franckfort (FH).

Para el análisis de los tejidos blandos se midió el ángulo del perfil de Arnett y Bergman en las fotografías de perfil. Este ángulo representa la medida más importante del tejido blando y ubica anteroposteriormente la mandíbula y el maxilar con lo que se puede clasificar a un paciente en clase I, clase II y clase III esquelética. Se forma con el punto G' (glabella blando), Sn (punto más posterior de la columnela subnasal) y Pg' (pogonion blando).

- 165-175°: paciente normal, clase I esquelética (relación balanceada y armonía general entre frente, 1/3 medio e inferior).
- < 165°: clase II esquelética con perfil convexo.
- > 175°: clase III esquelética con perfil cóncavo.

Mientras más se aleja el ángulo de estas medidas la discrepancia esquelética será mayor y puede considerarse como severa (tabla 3).

## Resultados

En 5 pacientes al final del periodo de distracción (T1) el examen clínico muestra un avance satisfactorio del maxilar respecto al inicio de esta (T0), mejorando significativamente las relaciones esqueléticas máxilo-mandibulares. En ellos el maxilar, punto A, avanza entre 3-10 mm medidos desde la fisura pterigomaxilar (Ptm-A), la vertical de McNammara (Vert N-A) y condíleon (Co-A).

En el análisis cefalométrico a los 6 meses de la distracción (T2) se observa que se ha perdido entre un 10-15% de las mejoras obtenidas, esto se traduce en una pérdida del avance del maxilar, punto A de aproximadamente 1 mm. Esta recidiva se mantiene estable a lo largo del tiempo, siendo los cambios mínimos e incluso imperceptibles a los 2 años al menos de la distracción (T3).

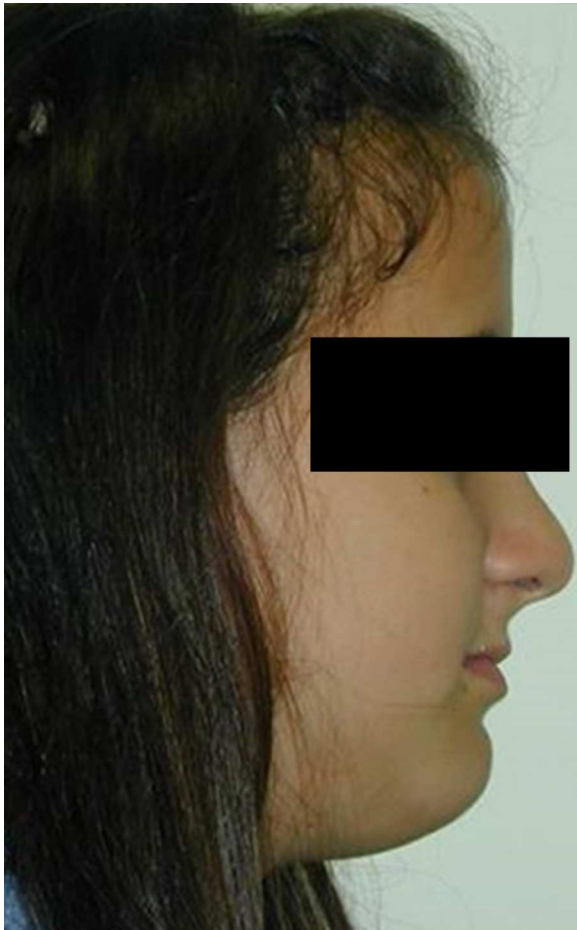Los cambios en los tejidos blandos de los 5 pacientes en los que la distracción ha producido avance del maxilar, muestran el mismo patrón de mejora y el mismo patrón de recidiva que en el esqueleto facial. Así, se observa que entre el inicio de la distracción (T0) y el final de esta (T1), el perfil se ha hecho más convexo y el labio superior se ha proyectado mejorando su relación con el labio inferior. Los perfiles han pasado de ser característicos de clase III a mostrar una relación más balanceada y armónica entre la frente, 1/3 medio y 1/3 inferior. De igual modo, entre el final de la distracción (T1) y los 6 meses siguientes (T2) se han perdido entre un 10-15% de las mejoras en el perfil blando; a partir de los primeros 6-9 meses postdistracción los resultados se han mantenido estables (T3) (figs. 4 y 5).

En uno de los pacientes (paciente 1 de las tablas 2 y 3) se produjo un fracaso de la distracción maxilar con el distractor interno. Durante el tiempo que duró la distracción ósea el maxilar no avanzó. Era una paciente con fisura labio palatina bilateral completa, con cicatrices muy fibrosas en paladar y labio superior. Desde la vertical de McNamara al punto A había -14 mm de retrusión maxilar. En el tiempo de retirada

**Tabla 3 – Resultados del análisis de los tejidos blandos en los intervalos T0, T1, T2 y T3 en relación con cada uno de los otros durante el periodo**

	Paciente 1			Paciente 2			Paciente 3			Paciente 4			Paciente 5			Paciente 6								
	T0	T1	T2	T3	T0	T1	T2	T3	T0	T1	T2	T3	T0	T1	T2	T3	T0	T1	T2	T3				
Ángulo del perfil	180°	-	-	-	178°	171°	172°	172°	182°	170°	171°	171°	174°	162°	162°	162°	173°	169°	172°	172°	183°	169°	170°	170°





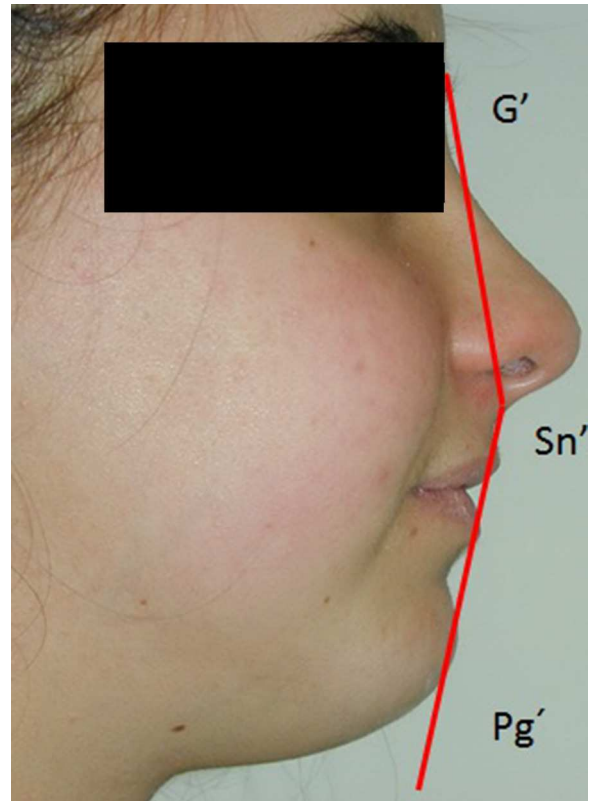
**Figura 4 – Paciente n.º 4: fisura palatina con hipoplasia maxilar asociada pre-distracción.**

del dispositivo interno se le colocó el sistema RED con el que se consiguió un avance del punto A de 16 mm obteniéndose unas relaciones maxilomandibulares correctas.

Otra paciente (paciente 5 de las [tablas 2 y 3](#)) la distracción solo consiguió avanzar el punto A 3 mm. Es una paciente con fisura labio palatina unilateral completa, con una retrusión de 5 mm y una mordida abierta anterior. Durante la distracción ósea se cerró la mordida abierta anterior, el maxilar superior rotó en sentido horario, consiguiéndose un efecto positivo añadido en el pequeño avance que obtuvimos.

## Discusión

La distracción ósea es una opción de tratamiento en pacientes fisurados labio palatinos para lograr la corrección de la hipoplasia del 1/3 medio de la cara<sup>5</sup>. Se puede realizar tanto en pacientes en crecimiento como en adultos. La cirugía ortognática convencional con o sin injertos óseos es otra alternativa de tratamiento solo en pacientes con el crecimiento finalizado. La distracción ósea presenta ventajas importantes frente a las osteotomías convencionales: la DO en niños en crecimiento logra la expansión de la matriz funcional y la regeneración de tejidos necesaria para compensar el déficit de crecimiento pues



**Figura 5 – Angulo del perfil de Arnett y Bergman para valoración estética del perfil blando en fase T3 de la paciente n.º 4.**

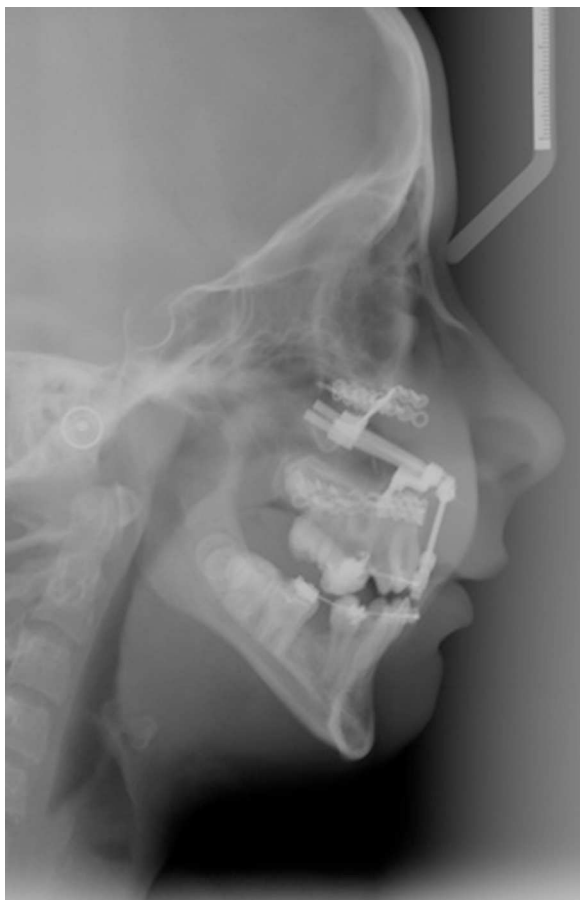estos pacientes carecen tanto de hueso como de tejidos blandos y la distracción de las estructuras óseas del tercio medio facial sirve como base para la expansión de los tejidos supra-yacentes. Tampoco hay limitación al avance por parte de los tejidos blandos circundantes como puede suceder en los procedimientos de Le Fort II y III tradicionales y por lo tanto hay que contar con menos recidiva siendo el resultado más estable en el tiempo.

Todos nuestros pacientes habían terminado su crecimiento con lo cual evitamos el aspecto más difícil en la planificación preoperatoria que es la predicción de crecimiento futuro, ya que el crecimiento mandibular es la razón del aumento en el ángulo SNB y por tanto valores decrecientes para el resalte en el tiempo activo de crecimiento que le quede al paciente.

Los 5 pacientes que avanzaron su maxilar satisfactoriamente mediante distracción intraoral lo consiguieron con un distractor interno intrasinusal y con osteotomía tipo Le Fort I ([fig. 6](#)). La necesidad de avance fue inferior a 11 mm.

La limitación del avance en uno de los pacientes se debió a la fuerte resistencia en los tejidos blandos como resultado de la formación de la cicatriz en paladar y en labio superior secundaria a cirugías anteriores. Además en una de ellas el avance requerido era mayor a 14 mm y el distractor interno se mostró también insuficiente.

No se deben subestimar las cicatrices después de la reparación de la fisura labial y después de la velofaringoplastia. Pueden ser no solo la razón para el crecimiento maxilar insuficiente y el subdesarrollo del tercio medio facial<sup>6</sup> sino también



**Figura 6 – Paciente n.º 4: distractor transinusoidal en fase de contención.**

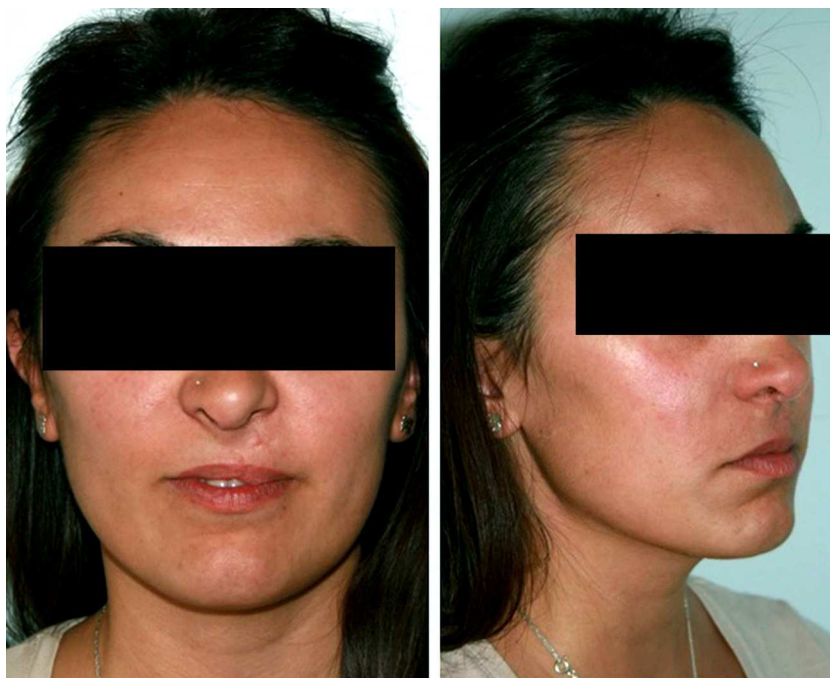la razón de la rotación del maxilar durante la distracción e incluso la detención durante la misma, como ocurrió en uno de los pacientes con cicatrices muy fibrosas en paladar y labio, cuya distracción interna fracasó. Uno de los casos lo reconducimos mediante distracción externa con RED, obteniendo el avance deseado.

Otros factores que contribuyen al fracaso son el soporte óseo insuficiente para anclar el distractor interno, la flexión de los dispositivos de distracción, y el vector que solo puede ser definido durante la instalación del mismo y una vez que se coloca no se puede cambiar. Los dispositivos internos también son difíciles de insertar, al ser bilaterales y además tienen que estar paralelos entre sí. Básicamente, los 2 distractores internos pueden mover el maxilar en una línea recta, pero no están diseñados para el avance que requiera también un cierto movimiento de rotación.

Estudios recientes sugieren que los resultados en la distracción del maxilar en adultos fisurados mediante distractores internos son exitosos<sup>7-9</sup>.

Sin embargo, existen otros trabajos con resultados decepcionantes<sup>10</sup>, donde el distractor se muestra ineficaz para lograr el avance deseado y conseguir convexidad facial y sobremordida.

Gaetano et al.<sup>11</sup> observan que durante la distracción se produce una rotación del maxilar a la vez que el avance. El maxilar superior tiene un centro de resistencia (CR). El CR está en una línea perpendicular al plano oclusal, sagitalmente entre el contacto distal del primer molar permanente y verticalmente a mitad de distancia del reborde orbitario inferior y el plano oclusal. Cuando aplicamos la fuerza de distracción por debajo del CR el maxilar superior gira en sentido antihorario, habiendo una tendencia a la mordida abierta anterior y si la fuerza de distracción se aplica por encima del CR, el maxilar gira en sentido horario. Por tanto, el vector de distracción



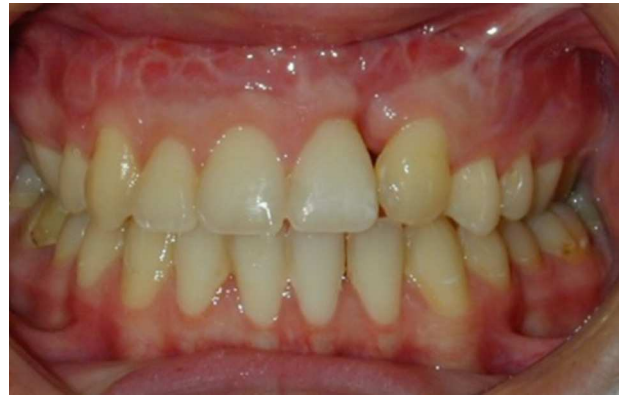**Figura 7 – Paciente n.º 3: a los 8 años de seguimiento posdistracción osteogénica.**

será planificado pensando en que el maxilar rota y teniendo en cuenta el patrón de crecimiento facial y la oclusión previa. En mordidas profundas y ángulo gonial bajo planificaremos un vector por debajo del centro de rotación y en caras divergentes con sonrisa gingival estaría contraindicado un vector por encima del CR ya que aumentaría la exposición gingival. En pacientes con mordida abierta anterior planificaríamos un vector por encima de CR que rotaría al maxilar en sentido horario y cerraría la mordida.

En uno de los pacientes del estudio observamos que durante el avance del maxilar, la mordida abierta anterior que tenía la paciente se cerró. Este efecto producido junto al avance, en el momento no lo supimos interpretar hasta que leímos los estudios de Gaetano. Y es que se produjo una rotación horaria del maxilar que cerró la mordida abierta, debimos de aplicar la fuerza distractora por encima del CR del maxilar superior sin ser realmente conscientes de ello y este giró en sentido horario.

Nos preguntamos si es estable en el tiempo el avance del maxilar superior tras distracción ósea. Hay estudios que documentan la estabilidad<sup>12,13</sup>. Otros autores documentan la recidiva que normalmente se produce durante la fase de consolidación<sup>14,9,15</sup>. En nuestro estudio, después de un seguimiento medio de 5 años, vimos que la recidiva tanto esquelética como en tejidos blandos se producía entre los 6-9 meses posdistracción y después los resultados se mantuvieron estables a pesar de cierta recaída a nivel oclusal (fig. 7). El tratamiento de ortodoncia activo es necesario para garantizar el éxito de la distracción.

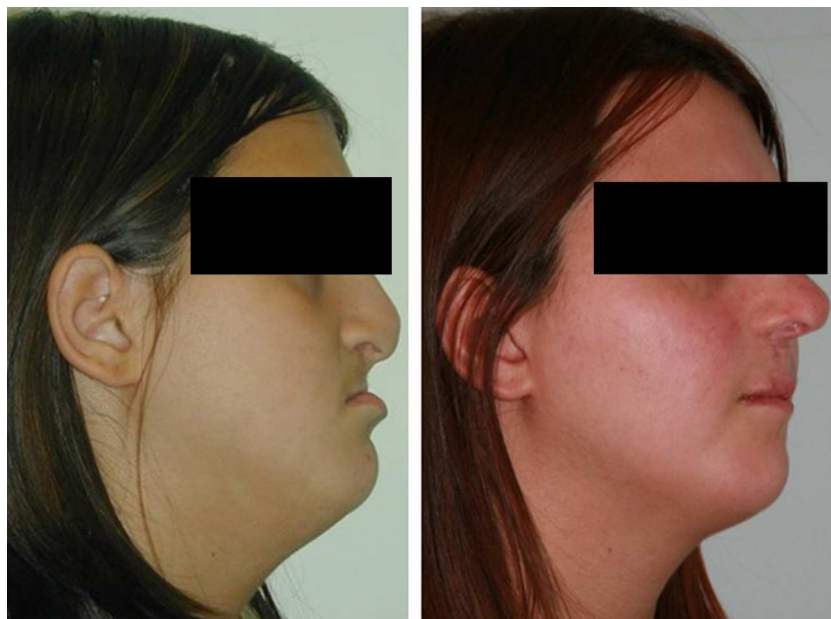Es posible que la contracción de la herida juegue un papel importante en la recidiva. También hay que tener en cuenta el impacto de la oclusión final en la misma; se ha visto más recaída en pacientes que terminaron con una mordida abierta anterior. La obtención de sobremordida y resalte es la llave de la estabilidad oclusal (fig. 8) y de la disminución de la cantidad de recaída.



**Figura 8 – Paciente n.º 3: resalte y sobremordida mantenida 8 años después de la DO.**

Otra variable que contribuye a la estabilidad es el tiempo de contención. Debería ser tan largo como sea posible para aumentar el período de mineralización del hueso recién formado<sup>16</sup>. La duración de este período es controvertida y depende de la ubicación exacta de la línea de osteotomía y la calidad del hueso distraído. La filosofía es a más elongación ósea más tiempo de contención. La tendencia es que la retención sea de 3-4 meses por lo menos. El tiempo de contención de nuestros pacientes ha sido entre 5-6 meses, excepto el caso que terminó con RED (fig. 9) que solamente conseguimos tener a la paciente 12 semanas en periodo de contención.

El sistema RED tiene menos limitaciones en relación con la cantidad y la dirección del avance del maxilar; sin embargo el paciente tiene que usar un dispositivo relativamente grande, que se fija en la zona temporal lateral por un período de tiempo largo, incluyendo el tiempo de consolidación y puede llegar a ser una causa grave de complicaciones postoperatorias causadas por el estrés psicológico y el riesgo potencial de lesión accidental en la cabeza.



**Figura 9 – Paciente n.º 1: fisura labio palatina bilateral completa. Izquierda: tras fracaso de DO intraoral. Derecha: tras 3 años de seguimiento posdistracción mediante RED.**



El distractor interno<sup>17</sup>, en cambio, ofrece algún beneficio en cuanto a las complicaciones postoperatorias porque causa menos estrés psicológico y exige una hospitalización más corta. Los distractores internos no necesariamente requieren la cooperación del paciente durante el período de contención. Sin embargo necesitan ser retirados, es decir una segunda intervención quirúrgica. Se hace particularmente laborioso retirar las placas, sobre todo la más craneal a nivel del reborde orbitario inferior porque se crea una fibrosis grande entorno al dispositivo. A veces queda una hipoestesia del nervio infra-orbitario e inflamación residual en tejidos blandos faciales que en ocasiones tarda tiempo en resolverse. Los dispositivos extraorales no son fáciles de mantener durante mucho tiempo debido a la dificultad de aceptación psicológica y a la imposibilidad de hacer una vida cotidiana dentro de la normalidad, pero en cambio son fáciles de retirar.

## Conclusiones

La DO interna es una técnica alternativa exitosa para el avance del maxilar en pacientes fisurados labio palatinos que necesiten un avance inferior a 10 mm. Produce mejoras en el perfil esquelético y en el perfil blando, incrementa el ángulo nasolabial y la altura facial inferior. Los dispositivos internos no producen impacto psicológico y permiten hacer una contención más larga en el tiempo. La recidiva es difícil de definir y calcular. La sobremordida y el resalte son la llave de la estabilidad oclusal.

## Responsabilidades éticas

**Protección de personas y animales.** Los autores declaran que para esta investigación no se han realizado experimentos en seres humanos ni en animales.

**Confidencialidad de los datos.** Los autores declaran que han seguido los protocolos de su centro de trabajo sobre la publicación de datos de pacientes.

**Derecho a la privacidad y consentimiento informado.** Los autores han obtenido el consentimiento informado de los pacientes y/o sujetos referidos en el artículo. Este documento obra en poder del autor de correspondencia.

## Conflicto de intereses

Los autores declaran no tener ningún conflicto de intereses.

## Agradecimientos

Agradecemos a la Dra. Lidia Gómez Alonso, ortodoncista, su participación en la realización de los trazados cefalométricos sobre radiografías y fotografías clínicas.

## BIBLIOGRAFÍA

- Liao YF, Mars M. Long-term effects of lip repair on dentofacial morphology in patients with unilateral cleft lip and palate. *Cleft Palate Craniofac J*. 2005;42:526-32.
- Epker BN, Stella JP, Fish LC. Dentofacial deformities associated with cleft lip and palate. In: *Dentofacial Deformities: Integrated Orthodontic and Surgical Correction*, III, 2nd ed. Mosby: St Louis; 1998. p. 1571-708.
- Polley JW, Figueroa AA. Management of severe maxillary deficiency in childhood and adolescence through distraction osteogenesis with an external, adjustable, rigid distraction device. *J Craniofac Surg*. 1997;8:181-5.
- Molina F, Ortiz Monasterio F, de la Paz Aguilar M, Barrera J. Maxillary distraction: Aesthetic and functional benefits in cleft lip-palate and prognathic patients during mixed dentition. *Plast Reconstr Surg*. 1998;101:951-63.
- Nakagawa K, Ueki K, Takatsuka S, Marukawa K, Yamamoto E. A device for determining the position of intraoral distractors for protracting the maxilla. *J Craniomaxillofac Surg*. 2003;31:234-7.
- Wang XX, Wang X, Yi B, Li ZL, Liang C, Lin Y. Internal midface distraction in correction of severe maxillary hypoplasia secondary to cleft lip and palate. *Plast Reconstr Surg*. 2005;116:51-60.
- Kahn DM, Broujerdi J, Schendel SA. Internal maxillary distraction with a new bimalar device. *J Oral Maxillofac Surg*. 2008;66:675-83.
- Scolozzi P, Herzog G, Jaques B. Maxillary advancement and transpalatal expansion using internal distraction in a patient with cleft lip and palate. *J Craniofac Surg*. 2008;19:1415-9.
- Kanno T, Mitsugi M, Hosoe M, Sukegawa S, Yamauchi K, Furuki Y. Long-term skeletal stability after maxillary advancement with distraction osteogenesis in nongrowing patients. *J Oral Maxillofac Surg*. 2008;66:1833-46.
- Rustemeyer J, Busch A, Bremerich A. Limitations of internal distraction devices in mature patients with cleft lip and palate and severe midface hypoplasia. *J Maxillofac Oral Surg*. 2011;10:328-33.
- Gateno J, Engel ER, Teichgraeber JF, Yamaji KE, Xia JJ. A new Le Fort I internal distraction device in the treatment of severe maxillary hypoplasia. *J Oral Maxillofac Surg*. 2005;63:148-54.
- Wen-Ching Ko E, Figueroa AA, Polley JW. Soft tissue profile changes after maxillary advancement with distraction osteogenesis by use of a rigid external distraction device: A 1-year follow-up. *J Oral Maxillofac Surg*. 2000;58:959-69, discussion 969-70.
- Harada K, Sato M, Omura K. Long-term maxillomandibular skeletal and dental changes in children with cleft lip and palate after maxillary distraction. *Oral Surg Oral Med Oral Pathol Oral Radiol Endod*. 2006;102:292-9.
- Cho BC, Kyung HM. Distraction osteogenesis of the hypoplastic midface using a rigid external distraction system: The results of a one-to six year follow-up. *Plast Reconstr Surg*. 2006;118:1201-12.
- Singh SP, Jena AK, Rattan V, Utreja AK. Treatment outcome and long-term stability of skeletal changes following maxillary distraction in adult subjects of cleft lip and palate. *Contemp Clin Dent*. 2012;3:188-92.
- Picard A, Diner PA, Galliani E, Tomat C, Vazquez Mr Carls FP. Five years experience with a new intraoral maxillary distraction device (RID). *Br J Oral Maxillofac Surg*. 2011;49:546-51.
- Takigawa Y, Uematsu S, Takada K. Maxillary advancement using distraction osteogenesis with intraoral device. *Angle Orthod*. 2010;80:1165-75.