



Casos clínicos

Epistaxis en un paciente con pseudoaneurisma de la arteria maxilar interna como complicación de una osteotomía de LeFort tipo 1: reporte de un caso



Epistaxis in patient with pseudoaneurysm of the internal maxillary artery as a complication of LeFort I osteotomy: A case report

Caso clínico

Presentamos el caso de un varón de 24 años referido al Servicio de Cirugía Maxilo-Facial de nuestra institución para evaluación del labio-paladar hendido. El paciente no presentó antecedentes de interés salvo cirugía de tipo no especificado para su enfermedad de base años antes, y con hipoplasia malar secundaria. Al examen físico el paciente presentaba dismorfia de la pirámide nasal. El análisis cefalométrico y estudios de imagen que incluían tomografía computarizada multidetector (TCMD), confirmaron la presencia de hipoplasia maxilar. Un manejo quirúrgico en 2 fases fue planificado basado en los hallazgos clínicos y radiológicos. En la primera fase se realizó una osteotomía LeFort tipo 1 con colocación de distractores maxilares internos. Posterior a la corrección de la relación maxilomandibular se procedería a una segunda fase que incluiría probablemente extracción de piezas dentarias y rehabilitación mediante implantes dentarios. La primera fase del tratamiento se realizó sin complicaciones quirúrgicas inmediatas.

El paciente acudió 27 días después al servicio de urgencias por epistaxis para lo que se indicó taponamiento anterior bilateral e ingreso. Se decidió realización de TCMD tras administración de contraste intravenoso (CIV) para estudio vascular del macizo facial, en la cual se evidenció un pseudoaneurisma de aproximadamente 8 × 9 × 8 mm (diámetro anteroposterior, transverso y cráneo-caudal) en la fosa pterigo-palatina derecha con probable origen en la arteria maxilar interna ipsilateral (fig. 1).

Durante el ingreso, el paciente presentó episodios significativos de sangrado oral y nasal con consecuencias hemodinámicas importantes por lo que se realizó un taponamiento posterior con sondas de Foley. Un día después se realizó arteriografía selectiva de arteria carótida externa derecha con intención terapéutica, en la cual se confirmó la

presencia del pseudoaneurisma y su dependencia de la arteria maxilar interna. Se decidió realizar embolización en la misma intervención con goma de cianoacrilato al 50% (fig. 2). El paciente toleró correctamente el procedimiento, por lo que fue transferido a la planta de cirugía maxilofacial. Al no presentar nuevos episodios de sangrado o alteraciones hemodinámicas, 6 días después de la embolización, se procedió al alta.

Discusión

Un pseudoaneurisma es un tipo de lesión vascular consistente en una disrupción, usualmente traumática, de la capa íntima arterial con entrada de sangre entre esta y la capa media, produciéndose un acúmulo focal hemático que suele estar contenido por la capa adventicia y tejidos perivasculares. Mediante TCMD se presentan como una lesión nodular próxima a un vaso, con relleno precoz en la fase arterial y persistencia de su morfología en fases sucesivas (venosa o tardía) aunque con disminución en su atenuación con relación al pool vascular existente en cada momento, semiología identificada en nuestra lesión. La arteriografía persiste como la técnica diagnóstica de elección para caracterizar definitivamente la dependencia vascular de la lesión y, muchas veces también, para su tratamiento¹.

Descritos inicialmente por Kutzler en 1952, los pseudoaneurismas de la arteria maxilar interna se forman secundariamente a traumatismo o cirugía, aunque la arteria carótida interna cervical es la localización más frecuente de formación de pseudoaneurismas posquirúrgicos². En el caso específico de las osteotomías LeFort tipo 1, este tipo de pseudoaneurismas es muy infrecuente (tabla 1). Las complicaciones más frecuentemente descritas en este tipo de cirugía son menores y ocurren en el período postoperatorio inmediato (obstrucción de vía aérea nasal, edema facial y sangrado residual) siendo la más temida la necrosis del maxilar^{3,4}. La

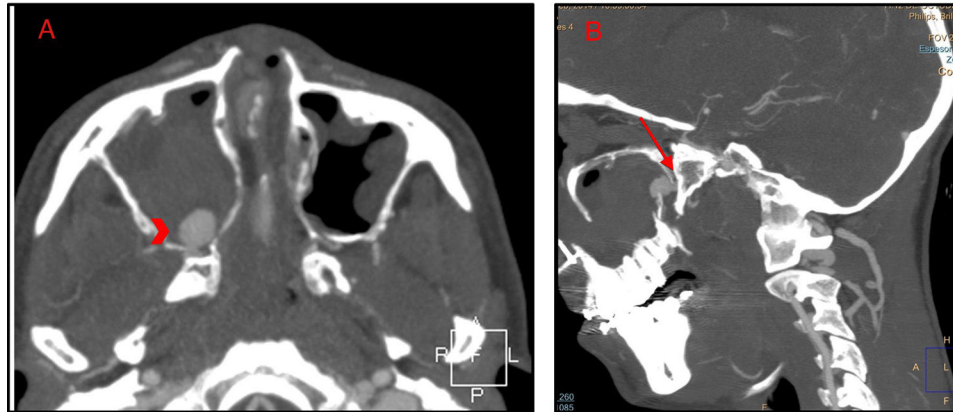


Figura 1 – TCMD de macizo facial con contraste intravenoso en fase arterial mostrando pseudoaneurisma. A) Reconstrucción axial mostrando una lesión nodular (cabeza de flecha) adyacente a la pared posterior del seno maxilar derecho. La lesión es hiperdensa en fase arterial y mantenía su morfología en fases posteriores (no mostradas). B) Reconstrucción sagital mostrando el cuello de la lesión (flecha) comunicando con la arteria maxilar interna derecha.

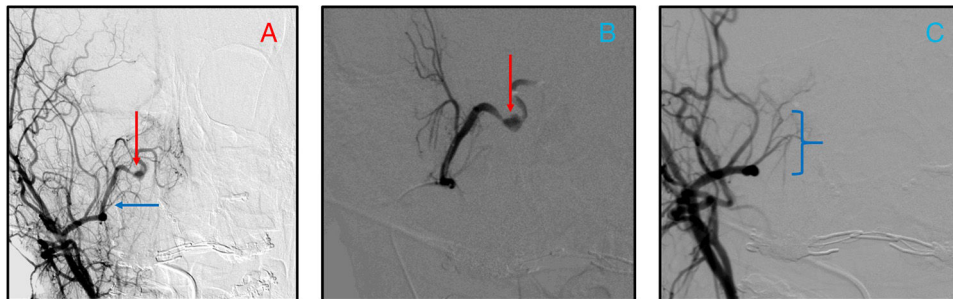

Figura 2 – Arteriografía durante la embolización del pseudoaneurisma. A) Visión antero-posterior de la arteria carótida externa derecha y de sus ramas terminales (flecha horizontal mostrando la porción proximal de la arteria maxilar interna) y pseudoaneurisma (flecha vertical). Arteriografía selectiva de la arteria maxilar interna mostrando pseudoaneurisma (flecha vertical) antes (B) y después (C) de embolización con lipiodol y cianoacrilato en una concentración del 50%. La lesión no es visible en la última imagen, la cual mostraba la porción distal de la arteria maxilar interna (corchete).

clínica asociada a lesión de la arteria maxilar interna suele ser epistaxis y molestias faciales inespecíficas aunque se ha reportado la presencia de soplo y efecto de masa por la lesión⁵.

El manejo de este tipo de lesiones se realiza generalmente mediante embolización selectiva, puesto que la importante circulación colateral contralateral facial impide generalmente una adecuada hemostasia en el caso de abordarse un manejo quirúrgico⁶. Se pueden usar distintos materiales de

embolización como esponjas gelatinosas absorbibles, partículas de alcohol, dispositivos metálicos o gomas de cianoacrilato, siendo esta última alternativa la que ha demostrado mayor seguridad y efectividad en distintas series, y la que se utilizó en nuestro caso. Complicaciones asociadas a este tipo de procedimiento pueden ser: menores no persistentes (edema o dolor y parestesias faciales, cefalea, ulceración de paladar blando y trismus) en un 25-59% de los casos, mayores no

Tabla 1 – Publicaciones previas de pseudoaneurisma arterial como complicación de cirugía LeFort tipo 1

Publicación según normas	Casos	Hallazgos	Tratamiento
Chepla KJ, et al. ⁸	LeFort tipo 1 con inmediata epistaxis masiva	Pseudoaneurisma de arteria maxilar interna visualizado en angiografía	Manejo endovascular con embolización del aneurisma con micro-coils
Manafi A, et al. ⁷	LeFort tipo 1 con epistaxis recurrente subaguda	Pseudoaneurisma de arteria maxilar interna visualizado en angiografía	Manejo endovascular con embolización del aneurisma con micro-coils
Krishnan DG, et al. ¹	LeFort tipo 1 que presenta clínica compatible con infarto agudo de arteria cerebral media derecha y disfagia	Pseudoaneurisma de arteria carótida interna derecha visualizado en tomografía computarizada y confirmado en angiografía	Manejo endovascular con embolización del aneurisma con micro-coils

persistentes (necrosis de mucosas, pérdida de visión unilateral y alteraciones tróficas) en un 0-1% de los casos, o persistentes (ceguera monocular, parálisis facial periférica o infarto cerebral) en menos del 2% de los casos, ninguna de las cuales se han presentado en nuestro caso.

Responsabilidades éticas

Confidencialidad de los datos. Los autores declaran que en este artículo no aparecen datos de pacientes.

Derecho a la privacidad y consentimiento informado. Los autores declaran que en este artículo no aparecen datos de pacientes.

Protección de personas y animales. Los autores declaran que para esta investigación no se han realizado experimentos en seres humanos ni en animales.

Conflicto de intereses

Los autores declaran no tener ningún conflicto de intereses.

Agradecimientos

Los autores agradecen al Servicio de Cirugía Maxilo-Facial y al resto de los integrantes del Servicio de Radiodiagnóstico, quienes posibilitaron la realización de este documento.

BIBLIOGRAFÍA

1. Krishnan DG, Alto DL, Waisath TC, Grande AW, Khan U, Abruzzo T. Internal carotid artery pseudoaneurysm after

- LeFort I osteotomy: Report of a case and its management. *J Oral Maxillofac Surg.* 2011;69:e242-5.
2. Pathak H, Subudhi SK, Padhiary S, Rao PRK, Sahoo S. Treatment of pseudoaneurysm of internal maxillary artery resulting from subcondylar fracture. *IJSRP.* 2013;3.
3. Cortese A, Savastano G, Savastano M, Spagnuolo G, Papa F. New technique: Le Fort I osteotomy for maxillary advancement and palatal distraction in 1 stage. *J Oral Maxillofac Surg.* 2009;67:223-8.
4. Cortese A. Le Fort I Osteotomy for Maxillary Repositioning and Distraction Techniques. The Role of Osteotomy in the Correction of Congenital and Acquired Disorders of the Skeleton. Prof. Waddell J. (Ed.) Croacia y Shanghai, China:2012. ISBN: 978-953-51-0495-7.
5. Barbalho JC, Santos ES, Menezes JM Jr, Gonçalves FR, Chagas OL Jr. Treatment of pseudoaneurysm of internal maxillary artery: A case report. *Cranio-maxillofac Trauma Reconstr.* 2010;3:87-89.
6. Stephenson JA, Panteleimonitis S, Choke E, Dennis M, Glasby M. Endovascular treatment of giant aneurysm of the maxillary artery. *Case Rep Vasc Med.* 2011;2011:818241.
7. Manafi A, Ghenaati H, Dezhm FM, Arshad M. Massive repeated nose bleeding after bimaxillary osteotomy. *J Craniofac Surg.* 2007;18:1491-3.
8. Chepla KJ, Totonchi A, Hsu DP, Gosain AK. Maxillary artery pseudoaneurysm after LeFort 1 osteotomy: Treatment using transcatheter arterial embolization. *J Craniofac Surg.* 2010;21:1079-81.

Esteban Peghini*, Ana Pla, Jorge Campollo y Elena Salvador
Servicio de Radiodiagnóstico, Hospital Universitario 12 de Octubre,
Madrid, España

* Autor para correspondencia.

Correo electrónico: estebanpg50@hotmail.com (E. Peghini).
1130-0558/© 2015 SECOM. Publicado por Elsevier España, S.L.U. Este es un artículo Open Access bajo la licencia CC BY-NC-ND (<http://creativecommons.org/licenses/by-nc-nd/4.0/>).
<http://dx.doi.org/10.1016/j.maxilo.2015.06.001>

Manejo quirúrgico del linfedema facial secundario a tratamiento oncológico



Surgical management of secondary facial lymphedema after oncological treatment

Introducción

La insuficiencia linfática es una entidad bien descrita en las extremidades^{1,2}. En cambio, el linfedema facial crónico es una enfermedad excepcional. Hay escasos artículos publicados en la literatura revisada sobre el manejo del linfedema facial aislado¹⁻³. La etiología puede ser de causa primaria: dermatológica e inflamatoria, infecciosa o congénita (enfermedad de Morbihan, síndrome [Sd] nefrótico, Sd. Hennekam, Sd. Melkersson-Rosenthal)^{1,2,4-7}. Por otro lado, secundario

al tratamiento de los tumores de cabeza y cuello (cirugía ablativa, vaciamientos ganglionares y la radioterapia [RT] locorregional)^{1,2,5}. La etiopatogénesis consiste en el bloqueo linfático por cicatrices, traumatismos o episodios repetidos de infección e inflamación². Suele ser transitorio porque el flujo es desviado por los vasos colaterales. Si el flujo colateral se ve comprometido, la inflamación puede ser progresiva y requiere tratamiento urgente².

Ocasiona alteraciones funcionales (dificultad para la deglución y el habla), estéticas y la repercusión psicológica que supone la deformidad y el aislamiento social¹.