

## Caso clínico

# Cirugía ortognática y rehabilitación implantoportada simultánea con implante subperióstico en paciente con síndrome de Papillon-Lefèvre. A propósito de un caso

Alejandro Alarcón Granero\*, Antonio Fernández García, Ignacio Zubillaga Rodríguez y Gregorio Sánchez Aniceto

Servicio de Cirugía Oral y Maxilofacial. Hospital Universitario 12 de Octubre. Madrid, España

### ARTICLE INFORMATION

#### Article history:

Received: 18 de diciembre de 2024

Accepted: 26 de enero 2025

#### Palabras clave:

Atrofia maxilar, síndrome de Papillon-Lefèvre, implantes subperiósticos, cirugía ortognática, CAD/CAM y prótesis implantoportadas.

#### Keywords:

Maxillary atrophy, Papillon-Lefèvre syndrome, subperiosteal implants, orthognathic surgery, CAD/CAM and implant-supported prostheses.

### R E S U M E N

La atrofia maxilar severa supone un desafío en la rehabilitación dental implantoportada. Entre las opciones de tratamiento destacan la clásica regeneración ósea con injertos inlay, onlay y elevación sinusal, los implantes cortos, implantes cigomáticos y las estructuras subperiósticas.

Se presenta un novedoso caso de un paciente rehabilitado con una estructura subperióstica y la realización simultánea de una osteotomía Le Fort I de avance para aumentar la proyección del mismo y relacionarlo correctamente con la mandíbula.

## Orthognathic surgery and simultaneous implant-supported rehabilitation with subperiosteal implant in a patient with Papillon-Lefèvre syndrome. A case report

### A B S T R A C T

Severe maxillary atrophy is a challenge in implant-supported dental rehabilitation. Treatment options include classic bone regeneration with inlay, onlay and sinus lift grafts, short implants, zygomatic implants and subperiosteal structures.

A novel case is presented of a patient rehabilitated with a subperiosteal framework and the simultaneous performance of a Le Fort I advancement osteotomy to increase the projection of the framework and correctly relate it to the mandible.

#### \*Correspondence:

E-mail: [alejandro.alarcon@salud.madrid.org](mailto:alejandro.alarcon@salud.madrid.org) (Alejandro Alarcón Granero).

<http://dx.doi.org/10.20986/recom.2025.1588/2024>

1527-2024/© 2024 SECOM CyC. Publicado por Inspira Network. Este es un artículo Open Access bajo la licencia CC BY-NC-ND (<http://creativecommons.org/licenses/by-nc-nd/4.0/>).

## INTRODUCCIÓN

El síndrome de Papillon-Lefèvre (PLS) es una enfermedad genética rara, autosómica recesiva, cuya frecuencia es de 1 a 3 casos por cada millón de habitantes (0,25 por cada 100.000 nacimientos), caracterizada por queratodermia palmo-plantar y periodontitis severa de inicio temprano. Esta condición generalmente se manifiesta en los cinco primeros años de edad. La periodontitis asociada a PLS puede resultar en la pérdida prematura de dientes temporales y definitivos<sup>1,2</sup>. Esta pérdida prematura de dientes, conduce a una atrofia ósea precoz en pacientes jóvenes.

La atrofia maxilar severa supone un desafío en la rehabilitación dental implantosoportada. Entre las opciones de tratamiento destacan la clásica regeneración ósea con injertos inlay, onlay y elevación sinusal, implantes cortos, cigomáticos y las estructuras subperiósticas<sup>3,4</sup>.

## CASO CLÍNICO

Paciente de 23 años con diagnóstico de PLS desde la infancia, es seguido en nuestro servicio por infecciones odontogénicas de repetición con necesidad de extracciones repetidas. Edéntulo desde los 16 años. Rehabilitado con prótesis dentales completas removibles, insatisfecho con ellas por inestabilidad de las mismas, el paciente desea una rehabilitación fija. A nivel maxilar presentaba gran atrofia ósea grado V de Cadwood y Howell, lo que imposibilitaba la colocación directa de implantes. El estado de las partes blandas gingivales era bueno con biotipo grueso.

Entre las diferentes opciones rehabilitadoras se optó por el diseño CAD-CAM de una estructura subperióstica en una pieza<sup>5</sup>. Dado que presentaba una clase III esquelética, se consideró realizar una intervención que resolviera ambas deficiencias, la rehabilitación dental y la clase III. Por ello, la estructura tendría una doble función, fijar la osteotomía del maxilar y ser el soporte de la futura dentadura implantosoportada.

Las prótesis removibles del paciente se utilizaron como guía para determinar la correcta relación maxilo-mandibular mediante la colocación de unas perlas de gutapercha en la cara vestibular de ambas prótesis. Estos marcadores radiopacos son identificables fácilmente en las imágenes de tomografía axial computarizada (TC) preoperatorias. Su disposición permite evaluar las posiciones tridimensionales de las prótesis y, en consecuencia, determinar la ubicación exacta de puntos clave como la posición final del incisivo superior. Este paso es esencial para planificar el posicionamiento protésico definitivo en armonía con las estructuras óseas, dentales y estéticas del paciente.

Se diseñó un implante subperióstico de titanio con fijaciones en arbotantes nasomaxilares y maxilomales, cuidando que dicha estructura quedara lo más alejada posible del margen alveolar, y prevenir así la dehiscencia y exposición<sup>5,6</sup> (Figura 1). La osteotomía de Le Fort I fue asistida por una guía de corte que también señalaba el posicionamiento de los tornillos de la estructura (Figura 2). Se realizaron 5 mm de avance sin cambios en el plano oclusal. Además, se diseñaron 6 conexiones transeptiliales (tipo multiunit o Locator) en posiciones 2, 4 y 6. A nivel mandibular, se utilizó otra guía fabricada en nuestro laboratorio 3D para la colocación de 6 implantes mandibulares convencionales, 4 interforaminales + 2 en 36 y 46 (Figura 3).

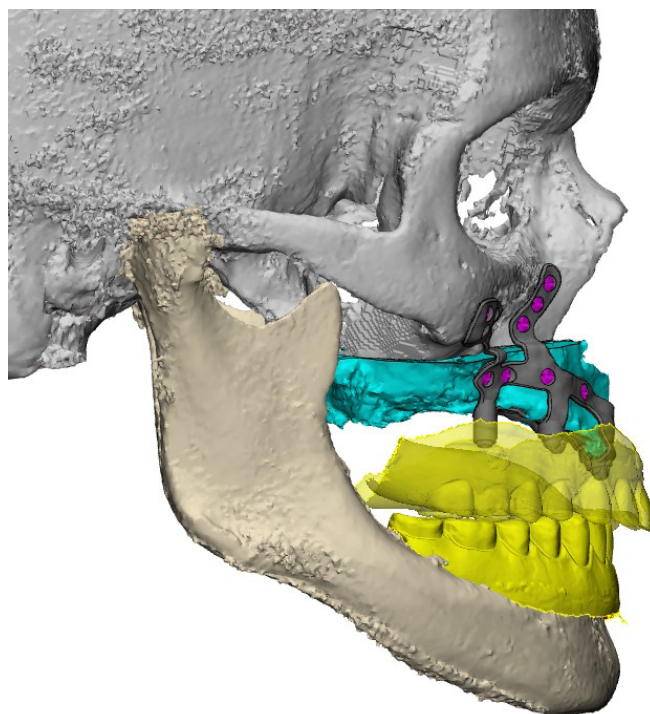


Figura 1. Diseño CAD-CAM del perfil con el avance maxilar, la estructura subperióstica y las prótesis finales.

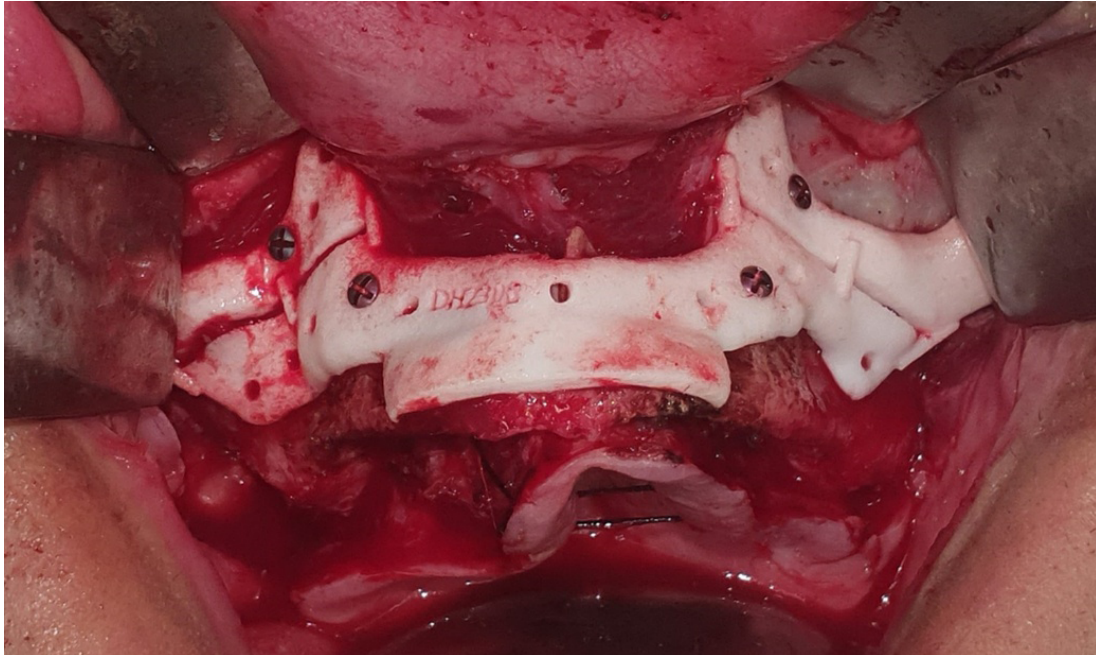


Figura 2. Guía de corte y posicionamiento.

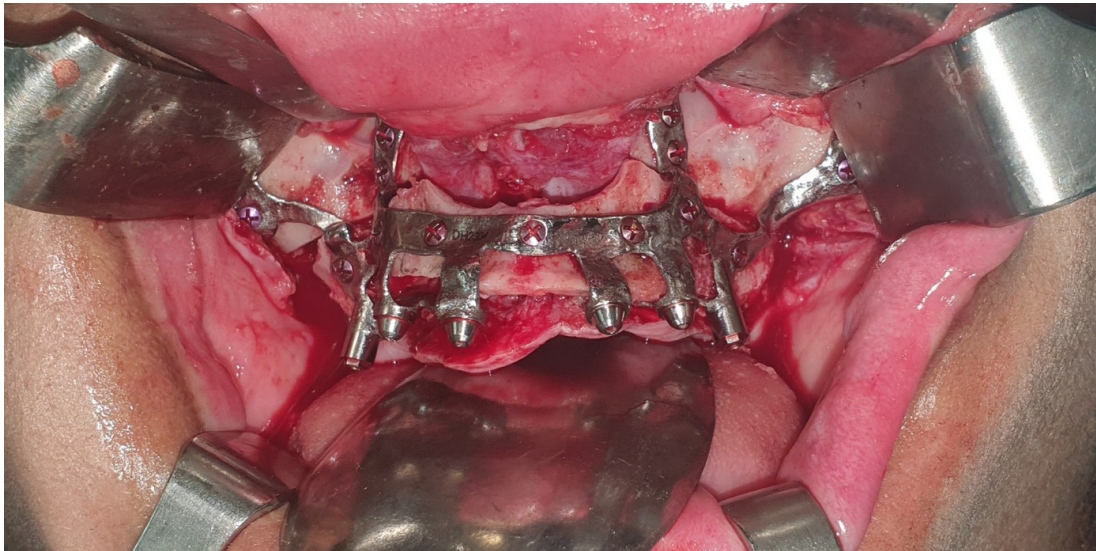


Figura 3. Colocación implante subperióstico.

Se consideró un tiempo de latencia de 8 meses hasta la colocación de una prótesis definitiva, usando hasta entonces una prótesis provisional con dieta blanda. El tiempo medio de seguimiento fue de 24 meses. El paciente está rehabilitado funcional y estéticamente con dos prótesis fijas híbridas completas en maxilar y mandíbula de forma definitiva a los 8 meses de la cirugía, sin presentar complicaciones como infecciones intraorales, dehiscencias, exposición de la estructura o pseudoartrosis maxilar según se ha comprobado por TC y clínicamente<sup>7</sup> (Figura 4A y 4B). Presenta buena salud periodontal, sin apreciar recesiones gingivales ni exposición de la estructura subperióstica.

## DISCUSIÓN

El PLS se trata de una rara afectación congénita que provoca, entre otros síntomas, periodontitis crónica con la pérdida dental y atrofia ósea correspondiente a una edad temprana. Es discutible la indicación de colocación de implantes en pacientes con esta afección. La literatura muestra un aumento de la incidencia de pérdidas de implantes, aunque no se considera una contraindicación absoluta<sup>8</sup> (Tabla I).

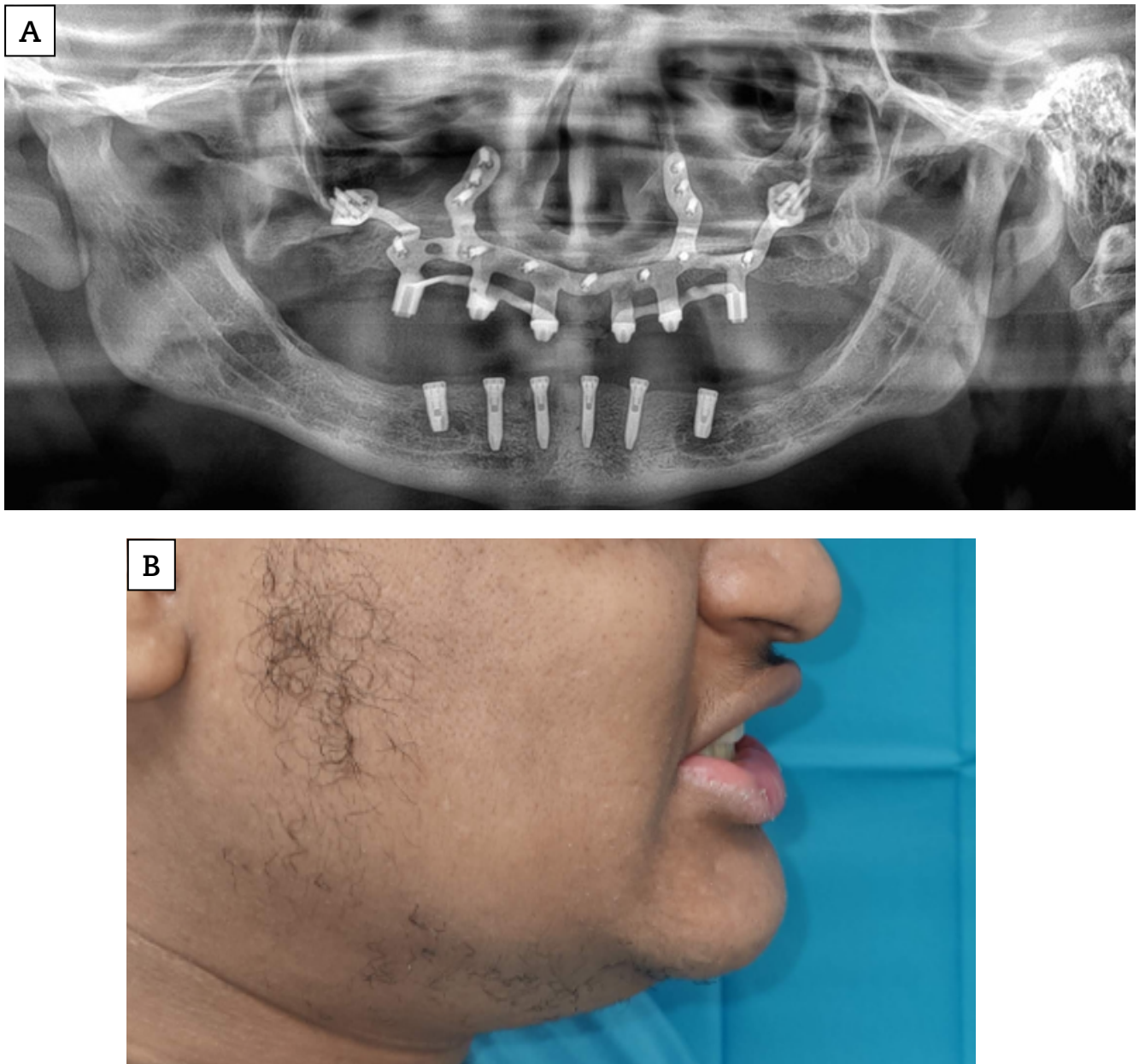


Figura 4. A: ortopantomografía de control. B: perfil del paciente con posición final del incisivo superior.

Tabla I. Diferentes publicaciones con diferentes opciones de tratamiento de la atrofia maxilar severa.

Autor/año	Serie/caso	Edad	Género	Diagnóstico	Tratamiento	Seguimiento
Aytan y cols. 2024	1 caso	18 años	Varón	Displasia ectodérmica	Implante subperióstico + Le Fort I de avance	-
Strappa y cols. 2022	1 caso	67 años	Mujer	Edentulismo	Implante subperióstico	24 meses
Guerra Cobián y cols. 2020	18 casos	Media 54,2 años	11 varones Y 7 mujeres	-	Implantes cigomáticos	18 meses
Tofé y cols. 2023	15 casos	Media 66,5 años	12 mujeres y 3 varones	-	Implantes subperiósticos	6-24 meses
Grecchi y cols. 2021	8 casos	Media 57 años	7 mujeres y 1 varón	-	Implantes cigomáticos + Le Fort I de avance	9 a 58 meses
Nocini y cols. 2014	4 casos	Media 52 años	-	-	Implantes cigomáticos + Le Fort I de avance	6 meses

Dentro de las alternativas de tratamiento, los injertos óseos pueden presentar el inconveniente de reabsorción ósea a largo plazo y es necesario un segundo acto quirúrgico. Por otra parte, los implantes cigomáticos son una buena opción de tratamiento. Sin embargo, la emergencia de los implantes permanece hacia palatino con la dificultad para la colocación de la prótesis. Además, pueden presentar infección relacionada con los senos paranasales con pérdida ósea alrededor del implante. Están descritos casos de rehabilitación en una sola etapa con 4 implantes cigomáticos + Le Fort I de avance<sup>9</sup>.

Las estructuras subperiósticas se utilizaron por primera vez en Suecia en 1938. La complejidad de la cirugía, la estética limitada de las prótesis, así como sus diseños rudimentarios y la menor durabilidad de los implantes subperiósticos contribuyeron a su declive en favor de los implantes endóseos, cayendo en su desuso.

Aunque pueden presentar complicaciones, como la exposición de la estructura o la inflamación crónica que puede terminar en la retirada del implante, la mejora en los materiales, el diseño CAD-CAM, así como el uso de guías de corte, han hecho que se trate de un tratamiento predecible y con excelentes resultados<sup>5,10</sup>.

Lo novedoso de nuestro caso es que presentamos una estructura subperióstica que fija el maxilar en el avance Le Fort I y además nos aporta fijaciones para realizar una restauración dental en un mismo acto quirúrgico. Evitando reintervenciones y sin alargar el tratamiento en el tiempo, con pocos casos en la literatura descritos.

El tiempo de latencia de 8 meses hasta la carga completa se decidió así, ya que añadimos a la estructura subperióstica la osteotomía, siendo razonable frente a lo esperable de 4-6 meses. Con el avance Le Fort I conseguimos aumento de proyección de tercio medio, así como mejorar la emergencia de las conexiones multiunit, consiguiendo un diseño más funcional y con menos riesgo de exposición.

## CONCLUSIONES

Los implantes subperiósticos han resurgido como una alternativa prometedora en los casos de atrofia extrema maxilar con la mejora en el CAD-CAM y diseño.

Los implantes subperiósticos junto con una osteotomía Le Fort deben considerarse un método prometedor para pacientes con discrepancias mandibulares y reabsorción ósea grave.

Actualmente el periodo de seguimiento es breve. Aunque puede presentar complicaciones, el paciente disfruta de los

beneficios del tratamiento, lo que resulta en una alta satisfacción y un impacto en su salud bucal. Son necesarios estudio a largo plazo para ver sobre todo el comportamiento de las partes blandas con estas estructuras.

## BIBLIOGRAFÍA

- Dalgic B, Bukulmez A, San S. Eponym: Papillon-Lefevre syndrome: Papillon-Lefevre syndrome. *Eur J Pediatr*. 2011;170(6):689-91. DOI: 10.1007/s00431-010-1367-4.
- Raja Rajeswari K, Almansour R, Alrajhi F, Fahad Binmeqren A, Shayan Albaqami M, Abdullah Albarrak R. Papillon-Lefèvre syndrome in dental pediatric patient: A comprehensive review. *Saudi Dent J*. 2024;36(5):682-7. DOI: 10.1016/j.sdentj.2024.02.003.
- Atarbashi-Moghadam F, Atarbashi-Moghadam S, Kazemifard S, Sijanivandi S, Namdari M. Oral rehabilitation of Papillon-Lefèvre syndrome patients by dental implants: a systematic review. *J Korean Assoc Oral Maxillofac Surg*. 2020;46(4):220-7. DOI: 10.5125/jkaoms.2020.46.4.220.
- Nickles K, Krebs M, Schacher B, Petsos H, Eickholz P. Long-term results after placing dental implants in patients with Papillon-Lefèvre syndrome: Results 2.5–20 years after implant insertion. *J Clin Med*. 2022;11(9):2438. DOI: 10.3390/jcm11092438.
- Mommaerts MY. Evolutionary steps in the design and biofunctionalization of the additively manufactured sub-periosteal jaw implant "AMSJI" for the maxilla. *Int J Oral Maxillofac Surg*. 2018;48(1):108-14. DOI: 10.1016/j.ijom.2018.08.001.
- Tofé-Povedano Álvaro, Parras-Hernández Julia, Herce-López Javier, Matute-García David, Astolfi-González-Moguena Víctor, Rollón-Mayordomo Ángel. Modificaciones en el diseño de los implantes subperiósticos personalizados para evitar complicaciones. Presentación de una serie de casos y revisión de la literatura. *Rev Esp Cirug Oral y Maxilofac*. 2023; 45(2):57-63. DOI: 10.20986/recom.2023.1447/2023. DOI: 10.20986/recom.2023.1447/2023.
- Anitua E, Eguia A, Staudigl C, Alkhraisat MH. Clinical performance of additively manufactured subperiosteal implants: a systematic review. *Int J Implant Dent*. 2024 Feb 5;10(1):4. DOI: 10.1186/s40729-024-00521-6.
- Nassani MZ, Al-Maweri SA, Veeraganta SK, Al-Shamiri HM, Alaizari NA, Najeeb S. Survival rates of dental implants in patients with Papillon-Lefèvre Syndrome: A systematic review. *J Contemp Dent Pract*. 2021;22(1):93-100. DOI: 10.5005/jp-journals-10024-3027.
- Guerra Cobián O, Grau León I, Jiménez Guerra A, Ortiz García I, Ramos Medina B, Sánchez Silot C. El tratamiento con implantes cigomáticos en pacientes con atrofia maxilar severa. *Av Odontoestomatol*. 2020;36(2):71-9. DOI: 10.4321/S0213-12852020000200003.
- Gellrich NC, Korn P, Neuhaus M, Lentge F, Jehn P, Rahlf B. Long-term survival of subperiosteal implants. *Oral Maxillofac Surg Clin North Am*. 2025;37(1):163-77. DOI: 10.1016/j.coms.2024.09.006.