




Revista Española de
**Cirugía Oral y
 Maxilofacial**

www.elsevier.es/recom



Caso clínico

Hemangioma capilar de la parótida. Abordaje transoral

Luis Domingo Sarra^{a,*}, Juan Carlos Rodríguez^b y Julio Alberto San Martino^c

^a Sección Cirugía de Cabeza y Cuello, Hospital Dr. Diego E. Thompson, General San Martín, Buenos Aires, Argentina

^b Servicio de Otorrinolaringología, Hospital Dr. Diego E. Thompson, General San Martín, Buenos Aires, Argentina

^c Servicio de Anatomía Patológica, Hospital Dr. Diego E. Thompson, General San Martín, Buenos Aires, Argentina

INFORMACIÓN DEL ARTÍCULO

Historia del artículo:

Recibido el 4 de junio de 2012

Aceptado el 13 de septiembre de 2012

Palabras clave:

Hemangioma

Parótida

Adultos

Keywords:

Haemangioma

Parotid gland

Adult

R E S U M E N

Los hemangiomas de la parótida son frecuentes en niños, representando aproximadamente el 50% de los tumores de dicha glándula durante el primer año de vida. Como contrapartida, estos tumores vasculares son extremadamente raros en pacientes adultos y solo se publican unos pocos casos aislados en la literatura, donde se mencionan las dificultades en el diagnóstico diferencial con los tumores primarios de las glándulas salivales.

Presentamos un caso en una paciente adulta que consultó por una masa en la región parotídea y parálisis facial periférica con el mayor componente tumoral que se manifestaba en la cavidad oral. La ecografía mostró una masa sólida. La punción aspiración con aguja fina fue negativa con material hemático en 2 oportunidades. No tuvimos sospecha de la presencia de un tumor de origen vascular, por lo que no fue solicitada una RMN. El caso fue resuelto a través de un abordaje quirúrgico poco utilizado, tras obtener una biopsia por congelación negativa.

© 2012 SECOM. Publicado por Elsevier España, S.L.U. Todos los derechos reservados.

Capillary haemangioma of the parotid gland. Transoral approach

A B S T R A C T

Haemangiomas of parotid gland are frequent in children, and represent approximately 50% of tumours in this gland during the first year of life. On the other hand, these vascular tumours are extremely rare in adult patients; there are only a few isolated cases published in literature, where the difficulties in the differential diagnosis with primary tumours of the salivary glands are mentioned.

We present a case in an adult patient with facial nerve palsy and a predominantly intraoral tumour. The ultrasound showed a solid mass in parotid region. The fine needle aspiration cytology (FNAC) was negative, with blood in the specimens on two occasions. As we did not suspect the diagnosis of a benign vascular tumour, an MR scan was not requested, and the case was treated by an unusual surgical approach, after a negative frozen biopsy.

© 2012 SECOM. Published by Elsevier España, S.L.U. All rights reserved.

* Autor para correspondencia.

Correo electrónico: lsarra@intramed.net.ar (L.D. Sarra).

1130-0558/\$ – see front matter © 2012 SECOM. Publicado por Elsevier España, S.L.U. Todos los derechos reservados.

<http://dx.doi.org/10.1016/j.maxilo.2012.09.004>

Caso clínico

Mujer de 63 años sin antecedentes de importancia que consulta por una masa de consistencia blanda de 3 cm de diámetro en la región parotídea izquierda con una evolución de 4 meses, acompañada de una parálisis periférica de la rama cervical del nervio facial con desviación de la comisura labial homolateral. La tumoración, móvil e indolora, se ponía en evidencia fácilmente con la palpación bimanual y era predominantemente intraoral. La paciente no presentaba adenopatías palpables significativas en el cuello y el resto del examen físico no presentaba particularidades.

En interconsulta con Neurología se descartó la posibilidad de una parálisis facial central mediante una tomografía computarizada del cerebro.

La ecografía de las partes blandas fue informada como una masa heterogénea sólida con densidad de las partes blandas en la región parotídea y sin presencia de ganglios de rango adenomegálico en el cuello.

La punción aspiración con aguja fina bajo control ecográfico fue informada como negativa con material hemático en 2 oportunidades. Se decidió entonces realizar una biopsia por congelación bajo anestesia general con un abordaje intraoral por el cual la tumoración se presentaba accesible haciendo protrusión bajo la mucosa oral junto al ostium del conducto de Stenon.

Tras incidir en la mucosa se halló un tumor laxo, color rojo vinoso, de aspecto vascular, que se extirpó sin dificultad por la misma incisión, comprobándose su continuidad con el tejido parotídeo de características normales (fig. 1). La biopsia por congelación informó una lesión compatible con un tumor vascular benigno. Se cerró la mucosa con puntos separados de ácido poliglicólico y se dio por finalizado el procedimiento. La evolución fue favorable con alta hospitalaria a las 24 h y recuperación completa de la parálisis facial a los 10 d del postoperatorio. No presenta evidencias de enfermedad tras 5 años de seguimiento. El informe histológico diferido fue hemangioma capilar de la parótida. (fig. 2).

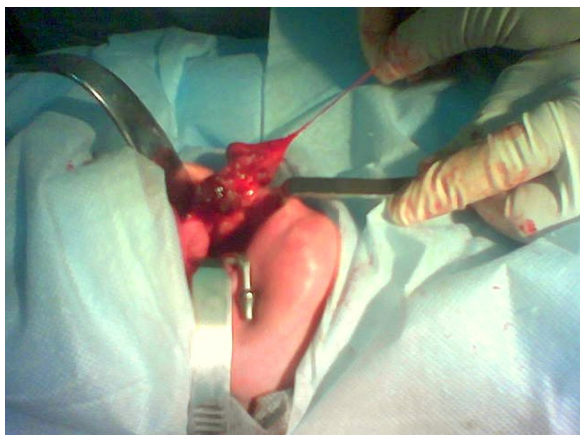

Figura 1 – Tejido parotídeo de características normales.

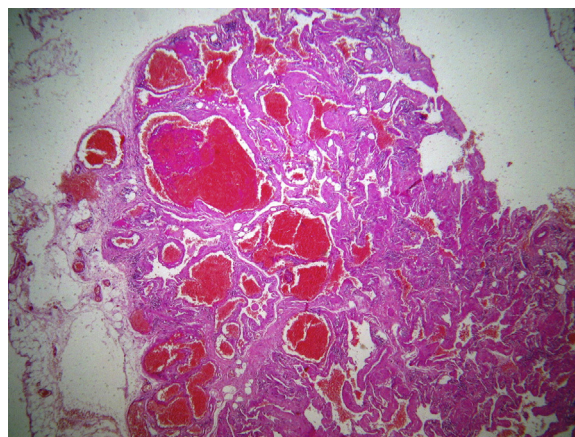


Figura 2 – Imagen histológica de hemangioma capilar de glándula parotídea.

Discusión

Algunos autores proponen, frente al diagnóstico presuntivo de un tumor parotídeo de origen vascular, realizar una resonancia magnética, una eco-Doppler a color y glóbulos rojos marcados para corroborarlo, aunque la serie de pacientes adultos más numerosa reunió apenas 3 casos^{1,2,3}.

Dado lo poco frecuente de la enfermedad que nos tocó tratar, tuvimos las mismas dificultades diagnósticas que se relatan en los casos publicados^{4,5,6}.

En nuestra paciente nos llamó la atención las características clínicas de benignidad de la masa parotídea en contraste con el compromiso del nervio facial que suele asociarse a los tumores malignos. En ningún momento sospechamos que el material hemático de la punción podía provenir de una malformación o tumor de tipo vascular, situación, por otra parte, extremadamente infrecuente en pacientes adultos. Por este motivo no se consideró solicitar una resonancia nuclear magnética o una eco-Doppler a color dentro de los exámenes complementarios que hubiesen sido los estudios de mayor rendimiento para el diagnóstico de una lesión de origen vascular. De arribarse a ese diagnóstico en la etapa preoperatoria debe ser considerada la posibilidad de una embolización previa para minimizar la hemorragia en la intervención quirúrgica.

Ante la duda diagnóstica que nos planteaba una masa blanda con punción negativa y parálisis facial periférica decidimos obtener una biopsia por congelación bajo anestesia general por vía transoral. Nos indujo a tomar esa decisión lo accesible que parecía el tumor por esa vía, dado que se observaba claramente protruyendo bajo la mucosa ante la palpación bimanual.

La táctica quirúrgica era realizar una parotidectomía total por vía convencional si se diagnosticaba un tumor maligno en la biopsia intraoperatoria o, en caso de no obtener un diagnóstico claro, finalizar el procedimiento y aguardar la histología diferida.

Finalmente, ante el diagnóstico intraoperatorio de benignidad, decidimos reseca el tumor tras comprobar que la masa se exteriorizaba fácilmente a través de la incisión

mediante maniobras suaves de tracción. Tras comprobar la continuidad del tejido vascular con el polo inferior de la glándula parótida de aspecto normal se completó la ectomía y se cerró la mucosa. De este modo se completó la intervención a través de un acceso quirúrgico inusual para los tumores parotídeos ya descrito hace más de 60 años³⁻⁵. A través del mismo llevamos a cabo el tratamiento definitivo sin reseca la glándula, sin secuela estética, con evolución favorable y alta precoz.

El abordaje intraoral para el tratamiento de tumores benignos de la glándula parótida puede resultar de utilidad, aunque solo ante determinadas circunstancias y en casos muy bien seleccionados, teniendo en cuenta que no se trata de un abordaje de elección^{3,5}. Actualmente, los comités de bioética consideran el principio de no maleficencia frente al de beneficencia, es decir, que no se debe provocar a los pacientes más daño que beneficio. En el caso de tumores benignos esto debe estar muy presente en la planificación quirúrgica, por lo que no es aceptable realizar complejos abordajes cuando existen opciones más sencillas e igual de eficaces³.

Deben ser evaluadas las ventajas estéticas, funcionales y el bajo riesgo de lesiones nerviosas que tiene la vía transoral frente a la limitación para lograr un campo quirúrgico amplio que dificulte la adecuada resección de un tumor benigno a través de este abordaje.

Conflicto de interés

Los autores declaran no tener ningún conflicto de intereses.

BIBLIOGRAFÍA

1. Sehili-Briki S, Bouzaïdi K, Ben Hadj Hassine S, Jemli C, et al. Parotid haemangioma: MR imaging findings in 3 cases. *Ann Otolaryngol Chir Cervicofac.* 2003;120:302-7.
2. Hughes RG, Oates J. Capillary haemangioma of the parotid in an adult: an unusual case and a review of the literature. *J Laryngol Otol.* 1997;111:588-9.
3. García-Arana L, Chamorro Pons M. Adenoma pleomorfo en espacio parafaríngeo. Extirpación a través de abordaje transoral. *Rev Esp Cirug Oral y Maxilofac.* 2005;27:43-6.
4. Bradley M, Stewart I, King W, Metreweli C. The role of ultrasound and 99mTc RBC scintigraphy in the diagnosis of the salivary gland haemangioma. *Br J Oral Maxillofac Surg.* 1991;29:164-6.
5. Ehrlich H. Mixed tumours of the pterigomaxillary space; operative removal; oral approach. *Oral Surg Oral Med Oral Pathol.* 1950;3:1366-7.
6. Chuong R, Donoff RB. Intraparotid hemangioma in an adult. Case report and review of the literature. *Int J Oral Surg.* 1984;13:346-51.