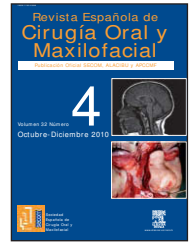


Revista Española de
**Cirugía Oral y
 Maxilofacial**

www.elsevier.es/recom



Página del residente

Quiste dermoide congénito en suelo de boca

Congenital dermoid cyst of the mouth floor

Lorena Pingarrón Martín^{a,*}, Elena Gómez García^b, Mercedes Martín Pérez^b,
 Paula Barba Recreo^a y Miguel Burguño García^c

^aMédico Residente, Servicio de Cirugía Oral y Maxilofacial, Hospital Universitario La Paz, Madrid, España.

^bMédico Adjunto, Servicio de Cirugía Oral y Maxilofacial, Hospital Universitario La Paz, Madrid, España.

^cJefe de Servicio, Servicio de Cirugía Oral y Maxilofacial, Hospital Universitario La Paz, Madrid, España.

El diagnóstico definitivo es anatomopatológico, y el espécimen es informado como quiste dermoide.

El examen macroscópico identifica una estructura quística de 2,5 × 2 × 1,5 cm de pared lisa de 2 mm de grosor. La superficie externa es lisa y rosada y la superficie interna es blanca perlada con pliegues.

El examen microscópico describe áreas quísticas y queratóscicas tapizadas por epitelio escamoso estratificado y epitelio respiratorio. La pared del quiste se compone de estroma conectivo fibroso que contiene glándulas sebáceas y folículos pilosos. En el lumen del quiste se identifica queratina lamelar.

Discusión

Los quistes disontogénicos, comúnmente denominados quistes dermoides, son hamartomas con origen congénito o adquirido. El origen fisiopatológico de los congénitos se estima entre las tercera y cuarta semana intrauterina, periodo de formación de la cara y cuello con fusión de los arcos branquiales en la línea media. Resultado del atrapamiento de un fragmento de tejido ectodérmico a este nivel justo detrás de la mandíbula, tiene lugar la formación del quiste disontogénico sublingual¹. Algunas de estas células atrapadas son blastómeras totipotenciales con capacidad de diferenciación hacia cualquiera de los tres planos germinales (ectodermo, mesodermo o endodermo), y se clasifican en tres tipos de quistes: epidermoides, dermoides y teratoides. Con indepen-

dencia del subtipo, en ocasiones se acompañan de un tracto o fístula como resultado de una infección secundaria.

Los quistes disontogénicos adquiridos derivan del epitelio implantado a causa de un traumatismo, con localización generalmente alejada de la línea media. De hecho, hay autores que afirman que los quistes en línea media podrían representar una variante de quiste del conducto tirogloso².

De todos los dermoides, sólo el 7% se produce en la región cráneo-facial, con más del 50% de éstos en el tercio externo de la ceja³, y alrededor del 6,5% en la cavidad oral⁴. De los quistes disontogénicos con localización intraoral, sólo el 1,6% se localiza en el suelo de la boca¹.

La clínica primaria de la mayoría de quistes dermoides en suelo de boca se basa en una masa de crecimiento lento en individuos en la segunda o tercera década de la vida⁵, y el diagnóstico de presunción es el de ránula versus sialoadenitis. La punción de la lesión podría ayudar a paliar la sintomatología y posponer la cirugía, sobre todo en neonatos, excepto en los casos de crecimiento rápido con interferencia en la lactancia y potencial riesgo respiratorio, casos en los que prima el tratamiento definitivo.

Otras formas de presentación son la disfagia, la disfonía y la disnea, según la relación del quiste con el músculo milohioideo: superior al músculo son las lesiones con presentación intraoral y macroglosia con potencial colapso de la orofaringe y dificultad para la alimentación; inferior al músculo generan una tumoración cervical en línea media con potencial disfonía.

*Autor para correspondencia.

Correo electrónico: lorenapingarron@yahoo.es (L. Pingarrón Martín).

Estos quistes típicamente cuentan con un diámetro que no supera 1 cm, pero en su evolución pueden alcanzar hasta 6 o 7 cm de diámetro, sin linfadenopatías regionales ni signos de infección en la gran mayoría de casos^{4,6,7}.

Si nos centramos en los datos publicados previamente al artículo de Gan et al del 2008¹, los quistes disontogénicos en la cavidad oral fueron erróneamente etiquetados de extrema rareza en la infancia. Con la excepción de King et al⁵ en 1994, los diferentes autores que documentaron algún caso clínico de quiste dermoide de suelo de boca siguieron la afirmación de Meyer⁸ de considerar la edad más probable de padecimiento de esta lesión en la segunda y tercera década de la vida con muy baja incidencia en la infancia^{4,6,7,9,10}. Pero los datos de la revisión bibliográfica de King et al⁵ fueron apoyados por Gan et al¹ en su artículo sobre los errores en la frecuencia y distribución por edad de los quistes dermoides publicados en la literatura. Ambos autores sugieren que la mayor incidencia de quistes disontogénicos en localización sublingual se produce en pacientes menores de 5 años. Sus cifras se basan en el estudio histológico de estas lesiones (causa del error cometido por autores anteriores que no tienen en cuenta la histología).

Gan et al¹ publicaron recientemente el paciente más joven con quiste dermoide de suelo de boca, el cual contaba con 2,5 meses en el momento del diagnóstico. El caso que los autores presentan en este artículo fue diagnosticado con 1 mes de edad, y fue intervenido quirúrgicamente mes y medio después.

B I B L I O G R A F Í A

1. Gan K, Fung E, Idikio H, Hamdy El-Hakim H. A floor of mouth teratoid cyst with tract in a newborn — Case report and English literature review unraveling erroneous quotes and citations. *Int J Pediatr Otorhinolaryngol.* 2008;72:1275-9.
2. Walstad WR, Solomon JM, Schow SR, et al. Midline cystic lesion of the floor of the mouth. *J Oral Maxillofac Surg.* 1998;56:70-4.
3. Li WY, Reinisch JF. Cysts, pits, and tumors. *Plast Reconstr Surg.* 2009;124 Suppl:106e.
4. Göl I, Kiyici H, Yildirim E, et al. Congenital sublingual teratoid cyst: a case report and literature review. *J Pediatr Surg.* 2005; 40:9-12.
5. King R, Smith B, Burk J. Dermoid cyst in the floor of the mouth: review of the literature and case reports. *Oral Surg Oral Med Oral Pathol.* 1994;78:567-76.
6. Modolo F, Alves Jr SM, Milani BA, et al. Congenital teratoid cyst of the floor of the mouth. *Otolaryngol Head Neck Surg.* 2007; 136:134-6.
7. Bonilla J, Szeremeta W, Yellon R, et al. Teratoid cyst of the floor of the mouth. *Int J Pediatr Otorhinolaryngol.* 1996;38:71-5.
8. Meyer I. Dermoid cysts (dermoids) of the floor of the mouth. *Oral Surg Oral Med Oral Pathol.* 1955;8:1149-64.
9. Kitagawa Y, Hashimoto K, Tanaka N, et al. Congenital teratoid cyst with a median fistula in the submental region: case report and ultrastructural findings. *J Oral Maxillofac Surg.* 1998;56:254-62.
10. Harada H, Kusukawa J, Kameyama T. Congenital teratoid cyst of the floor of the mouth — a case report. *Int J Oral Maxillofac Surg.* 1995;24:361-2.