

Caso clínico

Parálisis facial secundaria a absceso parotídeo. Revisión de la literatura a propósito de un caso

Mario Santás Alegret*, Ignacio Zubillaga Rodríguez, Víctor Zafra Vallejo,
Alejandro Delgado Fernández, Antonio Fernández García y Gregorio Sánchez Aniceto

Servicio de Cirugía Oral y Maxilofacial, Hospital Universitario 12 de Octubre. Madrid, España

INFORMACIÓN DEL ARTÍCULO

Historia del artículo:

Recibido: 2 de enero de 2021

Aceptado: 16 de septiembre de 2021

Palabras clave:

Absceso parotídeo, parálisis facial,
nervio facial, glándula parótida.

R E S U M E N

La parálisis facial producida por tumoraciones a nivel parotídeo suele ser sugestiva de malignidad. Es extremadamente infrecuente su asociación con procesos tumorales benignos o cuadros infecciosos. Menos de veinte casos de parálisis facial secundaria a la presencia de un absceso parotídeo están descritos en la literatura. El mecanismo por el cual se produce es desconocido. Se postula que los productos tóxicos secretados por el patógeno, así como la compresión del nervio debida a la inflamación glandular podrían desencadenar una perineuritis y una neuropatía isquémica que justificarían el cuadro. La hidratación y antibioterapia de amplio espectro asociada a un drenaje quirúrgico precoz constituyen el tratamiento de elección. En la mayoría de los pacientes, esta actitud consigue resolver el cuadro infeccioso agudo y, con ello, la parálisis facial asociada.

Presentamos el caso de una paciente de 48 años que desarrolló una parálisis de la rama marginal del nervio facial izquierda en el contexto de un absceso intraparotídeo.

Facial nerve palsy associated with parotid abscess. Case report and bibliographic review

A B S T R A C T

Facial nerve palsy associated with parotid tumours is suggestive of malignancy. In general, benign tumours or infections of the parotid gland do not affect facial nerve function. Less than twenty cases of facial nerve palsy due to parotid abscess are reported. The etiology of paralysis remains unknown although certain factors such as the virulence of the offending organisms, compression of the nerve, perineuritis or ischemic neuropathy have been suggested. Hydration and broad spectrum antibiotic treatment combined with surgical drainage

Keywords:

Parotid abscess, facial paralysis,
facial nerve, parotid gland.

*Autor para correspondencia:

Correo electrónico: mariosantasalegret@gmail.com (Mario Santás Alegret).

DOI: [10.20986/recom.2021.1241/2021](https://doi.org/10.20986/recom.2021.1241/2021)

1130-0558/© 2021 SECOM CyC. Publicado por Inspira Network. Este es un artículo Open Access bajo la licencia CC BY-NC-ND (<http://creativecommons.org/licenses/by-nc-nd/4.0/>).

are the gold standard therapy. In the majority of the patients, nerve paralysis recovers in the follow-up period.

We report a case of a 48-year-old female who presented with left facial nerve palsy due to a parotid abscess managed with medical and surgical therapies combined.

INTRODUCCIÓN

La parálisis facial constituye un cuadro clínico de etiología múltiple: idiopática, infecciosa, tumoral, iatrogénica, etc. Aquella producida por tumoraciones a nivel parotídeo suele ser sugestiva de malignidad, aunque de forma excepcional puede presentarse en el contexto de tumoraciones benignas o procesos infecciosos parotídeos.

Los abscesos parotídeos constituyen una entidad infrecuente. Pueden tener su origen en el parénquima glandular, a nivel ductal o ser el resultado de la sobreinfección de algún ganglio intraparotídeo, como consecuencia del crecimiento de microorganismos migrados retrógradamente desde la cavidad oral a través del conducto de Stenon. Su incidencia es mayor en pacientes deshidratados, inmunocomprometidos o con comorbilidades tales como la diabetes mellitus. Su diagnóstico exige una anamnesis y exploración física detalladas, así como la realización de pruebas de imagen. El tratamiento de elección es la hidratación abundante y la antibioterapia de amplio espectro combinadas con un drenaje quirúrgico en aquellos casos en los que el tratamiento médico no sea suficiente y el contenido purulento no se evacúe de manera espontánea a través del conducto de Stenon.

Menos de veinte casos de parálisis facial secundaria a la presencia de un absceso parotídeo están descritos en la literatura. El objetivo de este trabajo es hacer una revisión bibliográfica a propósito de un caso recientemente diagnosticado y tratado en nuestro centro.

CASO CLÍNICO



Vídeo 1.

Mujer de 48 años valorada en el Servicio de Urgencias por cuadro de dolor y tumefacción localizados en la celda parotídea izquierda de una semana de evolución, acompañados de fiebre de hasta 38 °C y parálisis de la rama marginal del nervio facial ipsilateral grado VI de la escala de House-Brackmann (Figura 1, Vídeo 1). No se evidenció supuración a través del conducto de Stenon de forma espontánea ni con el masajeo glandular. La paciente negaba odontalgias y no presentaba trismus, odinodisfagia ni dificultad respiratoria. No había realizado ningún ciclo de tratamiento antibiótico ni ningún otro tratamiento médico recientemente. Como único antecedente de interés, estaba diagnosticada de CADASIL (arteriopatía cerebral autosómica dominante con infartos subcorticales y leucoencefalopatía), con migraña como única manifestación clínica, en tratamiento. Negaba hábitos tóxicos.

Se extrajo una analítica sanguínea que demostró leucocitosis con neutrofilia y elevación de reactantes de fase aguda. Se solicitó una PCR del exudado nasofaríngeo para determinación del coronavirus SARS-CoV-2, que resultó negativa.

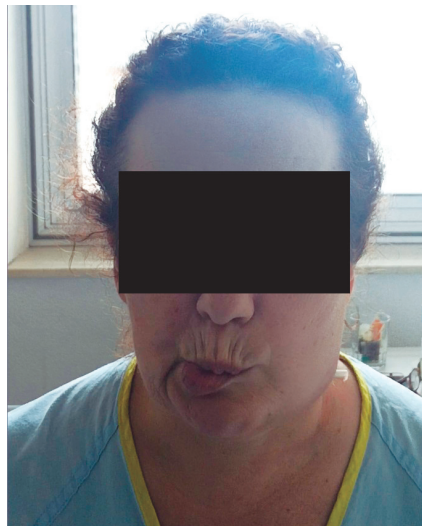


Figura 1. Parálisis de la rama marginal del nervio facial izquierdo. Se evidencia un leve descenso de la comisura en reposo y la incapacidad para el inicio del movimiento del labio.

Se realizó tomografía axial computarizada (TAC) en la que se evidenció un aumento del tamaño de la glándula parotídea izquierda, combinado con una lesión hipocaptante central con captación periférica de contraste en el lóbulo profundo de la misma, que comunicaba con otra lesión semejante localizada en el espacio submandibular izquierdo y que se extendía anteriormente por debajo del músculo platisma. En su diámetro anteroposterior medía 3,8 cm en el compartimento inferior y 2,3 cm en la celda parotídea. Producía una celulitis submandibular y parotídea, con afectación del tabique intermaxiloparotídeo, y presentaba un trayecto de inicio de fistulización cutánea. No se evidenciaron litiasis intraglandulares ni a nivel del conducto de Stenon (Figura 2).

Dados los hallazgos clínico-radiológicos se inició tratamiento antiinflamatorio y antibiótico empírico con amoxicilina-clavulánico 1 gramo intravenoso cada ocho horas y se realizó drenaje quirúrgico bajo anestesia local y sedación a través de una incisión cervical izquierda subcentimétrica. Se tomó muestra con hisopo para cultivo microbiológico. Se realizaron lavados abundantes con suero salino fisiológico y povidona yodada y se colocó un drenaje no aspirativo. En el cultivo se aisló flora mixta, que incluía *Streptococcus anginosus* (grupo "milleri"), sensible a penicilinas.

La paciente permaneció ingresada durante ocho días. A lo largo de su seguimiento ambulatorio, se solicitaron un electromiograma (EMG), en el que se observaron signos de denervación y reinervación activas (fibrilaciones y ondas agudas positivas), compatibles con axonotmesis; y una resonancia magnética nuclear (RMN), que descartó la existencia de lesión

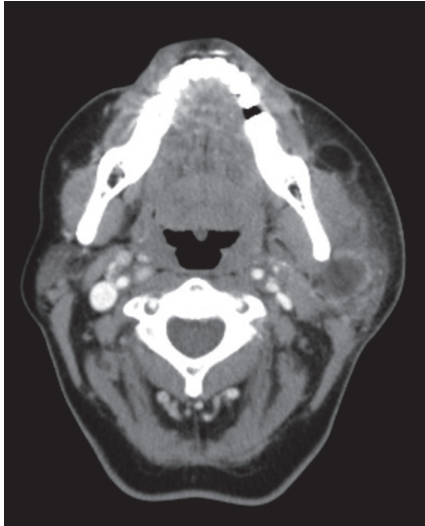


Figura 2. Imagen hipodensa con realce periférico localizada en la celda parotídea izquierda compatible con absceso intraparotídeo. Nótese la notable dilatación del conducto de Stenon.

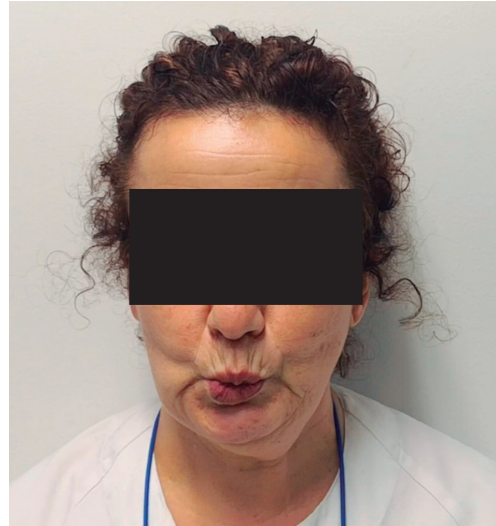

Figura 3. Situación clínica de la paciente a los 8 meses del inicio del cuadro, evidenciándose una recuperación casi completa de la parálisis de la rama marginal izquierda.



Vídeo 2.

nes ocupantes de espacio a nivel parotídeo que justificasen la parálisis facial. A los 8 meses del inicio del cuadro, la parálisis de la rama marginal mejoró hasta un grado I de la escala de House-Brackman (Figura 3, Vídeo 2).

DISCUSIÓN

Los abscesos parotídeos suelen ocurrir en pacientes de mediana edad inmunodeprimidos o con comorbilidades tales como la diabetes mellitus¹. No obstante, pueden presentarse a cualquier edad, incluida la edad pediátrica². Aunque la etiopatogenia del proceso no es del todo conocida, se especula que la estasis salival secundaria a la deshidratación, al empleo de fármacos con efecto anticolinérgico o una obstrucción en el conducto de Stenon podrían favorecer el crecimiento de microorganismos migrados retrógradamente desde la cavidad oral. Las glándulas parotíneas secretan una saliva serosa que contiene una menor proporción de agentes antibacterianos, como la inmunoglobulina A o la lisozima, en comparación con la saliva mucosa producida por las glándulas sublinguales y submandibulares. Esto la hace más predisponente al desarrollo de cuadros infecciosos. Los agentes causales más frecuentes son el *Staphylococcus aureus*, *Streptococcus pyogenes* y bacterias anaerobias, aunque hay casos descritos producidos por *Mycobacterium tuberculosis* o *Pseudomonas spp*¹.

Clínicamente se manifiestan con tumefacción, empastamiento y dolor a nivel de la celda parotídea con signos flogóticos cutáneos. Se puede acompañar de supuración intraoral a través de la papila del conducto de Stenon, trismus, odinodisfagia o fiebre, entre otros. En casos avanzados, se puede producir una fistulización cutánea con supuración espontánea.

El diagnóstico precoz mediante exploración física y pruebas de imagen complementarias es imperativo, dado que se pueden desarrollar complicaciones potencialmente graves, como el compromiso de la vía aérea o cuadros de shock séptico. La analítica sanguínea mostrará leucocitosis con neutrofilia, así como elevación de reactantes de fase aguda. La prueba de imagen de elección es la TC, aunque la ecografía o la RMN pueden aportar información de utilidad. La TC presenta una elevada sensibilidad para la detección de litiasis glandulares radiolúcidas y permite localizar colecciones, así como planificar la cirugía. Por su parte, la RMN ofrece la posibilidad de descartar tumoraciones que justificasen la parálisis facial, y nos permite visualizar detalladamente anomalías en el parénquima glandular o en los conductos de drenaje.

El tratamiento de elección es la hidratación abundante y la antibioterapia de amplio espectro combinadas con un drenaje quirúrgico precoz, especialmente en aquellos casos en los que el tratamiento médico no haya sido eficaz. Es aconsejable la toma de muestras para cultivo microbiológico para la administración de un tratamiento antibiótico dirigido. El tratamiento analgésico y antiinflamatorio, especialmente los corticoides, contribuirá al alivio sintomático.

La aparición de parálisis facial asociada a tumoraciones parotíneas obliga a descartar malignidad de las mismas. Se han descrito casos asociados a procesos benignos, tales como adenomas pleomorfos o tumores de Whartin³, pero la asociación con procesos infecciosos parotíneos es extremadamente infrecuente, encontrándose en la literatura menos de veinte casos publicados. El mecanismo por el cual se produce es desconocido. Se postula que los productos tóxicos secretados por el patógeno, así como la compresión del nervio debida a la inflamación glandular podrían desencadenar una perineuritis y una neuropatía isquémica que justificarían el cuadro^{4,5}. La duración y la gravedad de la parálisis son variables, pudiendo alcanzar una resolución parcial o completa en un periodo de días, semanas o meses.

Ante la escasa evidencia publicada en la literatura, se decidió realizar una búsqueda bibliográfica en Pubmed (“parotid abscess” OR “parotid gland abscess”) AND (“facial paralysis” OR “facial palsy” OR “facial nerve palsy” OR “facial nerve paralysis” OR “facial nerve”) obteniéndose un total de 22 artículos, de los cuales nueve fueron excluidos por no incluir simultáneamente términos de ambas categorías. Uno más fue excluido, dado que el paciente no desarrolló parálisis facial franca sino atrofia muscular en probable asociación con el proceso inflamatorio local⁶. Los doce artículos restantes se desglosan en la Tabla I.

En conclusión, la parálisis facial consecuencia de un absceso parotídeo es extremadamente infrecuente. Será imprescindible descartar la existencia de una tumoración maligna subyacente que la justifique. Un diagnóstico y tratamiento precoces mediante antibioterapia y drenaje quirúrgico son indispensables para garantizar una recuperación completa.

CONFLICTO DE INTERESES

Declaro que no se presenta ningún conflicto de intereses relevante en este artículo.

FUENTES DE FINANCIACIÓN

No existen fuentes de financiación públicas o privadas en la realización del presente estudio.

BIBLIOGRAFÍA

- Tan VE, Goh BS. Parotid abscess: a five year review-clinical presentation, diagnosis and management. *J Laryngol Otol*. 2007;121(9):872-9.
- Anitha C, Kumar KJ, Kumar MG, Chavan A. Facial nerve palsy caused by parotid abscess in an infant. *Indian J Pediatr*. 2014;81(11):1251-2. DOI: 10.1007/s12098-014-1380-0.
- Gandolfi M, Slattey III W. Parotid Gland Tumors and the Facial Nerve. *Otolaryngol Clin N Am*. 2016;49(2):425-34. DOI: 10.1016/j.otc.2015.12.001.
- Noorizan Y, Chew YK, Khir A, Brito-Mutunayagam S. Parotid abscess: An unusual cause of facial nerve palsy. *Med J Malays*. 2009;64(2):172-3.
- Smith DR, Hartig GK. Complete facial paralysis as a result of parotid abscess. *Otolaryngol Head Neck Surg*. 1997;117(6):S114-7. DOI: 10.1016/S0194-5998(97)70075-5.
- Ozkan A, Ors CH, Kosar S, Karaman HIO. Parotid Abscess with Involvement of Facial Nerve Branches. *J Coll Physicians Surg Pak*. 2015;25(8):613-4.
- Alam M, Hasan SA, Hashmi SF, Singh PK. Facial Palsy due to Parotid Abscess: An Unusual Complication *Turk Arch Otorhinolaryngol* 2016;54(4):168-71.
- Chi TH, Chen HS, Yuan CH, Tsao YH. Deep lobe parotid abscess with facial nerve palsy: a case report. *West Indian Med J*. 2013;62(9):856-8. DOI: 10.7727/wimj.2012.192.
- Hajjioannou JK, Florou V, Kousoulis P, Kretzas D, Moshovakis E. Reversible facial nerve palsy due to parotid abscess. *Int J Surg Case Rep*. 2013;4(11):1021-4. DOI: 10.1016/j.ijscr.2013.08.016.
- Kristensen RN, Hahn CH. Facial nerve palsy caused by parotid abscess. *J Laryngol Otol*. 2012;126(3):322-4. DOI: 10.1017/S0022215111002635.

Tabla I. Artículos publicados de parálisis facial desarrollada en el contexto de absceso parotídeo.

Autor	Año	Número de pacientes	Edad (años)	Sexo	Comorbilidades	Tratamiento	Cultivo	Hospitalización (días)	Grado parálisis (escala House-Brackmann)	Duración de la parálisis	Resolución completa de la parálisis
Alam y cols. ⁷	2016	1	50	Mujer	No	ATB + drenaje	<i>Fusobacterium fragilis</i> , <i>Bacteroides fragilis</i> , <i>Staphylococcus aureus</i> , <i>Klebsiella</i>	10	IV	2 meses	Sí
Anitha y cols. ²	2014	1	10 m	Mujer	No	ATB + drenaje	Estéril	10	-	10 días	Sí
Chi y cols. ⁸	2013	1	65	Hombre	No	ATB + drenaje	-	-	II	6 meses	Sí
Hajjioannou y cols. ⁹	2013	1	87	Mujer	No	ATB + drenaje	-	-	-	15 días	+/-
Kristensen y cols. ¹⁰	2012	2	22 46	Mujer	No	ATB + drenaje	<i>Staphylococcus aureus</i> <i>Propionibacterium acnes</i>	8 5	IV -	1 mes 5 días	Sí Sí
Monhamad y cols. ¹¹	2011	1	20	Mujer	No	ATB + drenaje	Estéril	-	II	7 días	Sí
Noorizan y cols. ⁴	2009	1	40	Mujer	DM, HTA	ATB + drenaje	Estéril	7	IV	6 meses	Sí
Primuharsa y cols. ¹²	2009	1	72	Mujer	DM	ATB + drenaje	<i>Klebsiella</i>	-	VI	6 meses	No
Orhan y cols. ¹³	2008	1	45	Mujer	No	ATB	Estéril	-	V	3 meses	Sí
Marioni y cols. ¹⁴	2003	1	74	Hombre	DM	Antifúngico + drenaje	<i>Cándida albicans</i>	16	IV	3 meses	HB I
Smith y cols. ⁵	1997	1	68	Mujer	No	ATB + drenaje	<i>Staphylococcus aureus</i>	9	-	4 meses	Sí
Duff ⁶	1972	1	68	Hombre	No	ATB + drenaje	-	-	-	2 meses	Sí

11. Monhamad I, Ahmad MZ, Mohamad H. Parotid abscess with facial nerve paralysis in a young healthy female. *Bangladesh J Otorhinolaryngol.* 2011;17:147-9. DOI: 10.3329/bjo.v17i2.8858.
12. Primuharsa P, Zakinah Y, Marina MB, Asma A. Facial nerve paralysis; a rare complication of parotid abscess. *Mal J Med Sci.* 2009;16(2):39-40.
13. Orhan KS, Demirel T, Kocasoy-Orhan E, Yenigül K. Facial paralysis due to occult parotid abscess. *Kulak Burun Bogaz Ihtis Derg.* 2008;18(2):115-7.
14. Marioni G, Rinaldi R, de Filippis C, Gaio E, Stafieri A. Candidal abscess of the parotid gland associated with facial nerve paralysis. *Acta Otolaryngol.* 2003;123(5):661-63. DOI: 10.1080/00016480310000449.
15. Duff TB. Parotitis, parotid abscess and facial palsy. *J Laryngol Otol.* 1972;86(2):161-5. DOI: 10.1017/S0022215100075095.