

Caso clínico

Planificación quirúrgica virtual en la reconstrucción de articulación temporomandibular con prótesis de stock tipo Walter-Lorenz

Cynthia Lana Esteban*, Miren de las Fuentes Monreal, Mario Fernando Muñoz-Guerra y Verónica Escorial Hernández

Servicio de Cirugía Oral y Maxilofacial. Hospital Universitario La Princesa. Madrid, España

ARTICLE INFORMATION

Article history:

Received: 6 de diciembre de 2021

Accepted: 9 de mayo de 2022

Palabras clave:

Articulación temporomandibular, prótesis ATM, planificación quirúrgica virtual 3D, guías de corte CAD/CAM.

R E S U M E N

Introducción: Presentamos una paciente sometida a reconstrucción de articulación temporomandibular (ATM) con una prótesis de stock tipo Walter-Lorenz (Zimmer Biomet Inc., Biomet Microfixation, Jacksonville, FL) con el apoyo de un sistema de planificación virtual quirúrgica 3D y guías de corte elaboradas gracias a tecnología computer-aided-manufacturing (CAD/CAM).

Caso clínico: Paciente mujer de 66 años con historia de múltiples cirugías de ATM bilaterales que acude de nuevo a consulta por empeoramiento funcional y dolor a nivel de ATM izquierda, portadora de una prótesis de Walter-Lorenz en la ATM derecha. Se interviene para colocación de otra prótesis de stock tipo Walter-Lorenz a nivel de ATM izquierda con planificación virtual quirúrgica 3D de las osteotomías de la fosa y la rama, y fabricación de las guías de corte con tecnología CAD/CAM. La cirugía se ajusta de manera precisa a la planificación previa. En las revisiones posteriores, la paciente presenta apertura oral como la previa y control del dolor.

Conclusión: La reconstrucción de ATM con planificación quirúrgica virtual 3D de prótesis de stock Walter-Lorenz permite aumentar la precisión en su colocación y simplificar la intervención quirúrgica.

*Correspondence:

E-mail: cynthiala2337@gmail.com (Cynthia Lana Esteban).

<http://dx.doi.org/10.20986/recom.2022.1329/2021>

1130-0558/© 2022 SECOM CyC. Publicado por Inspira Network. Este es un artículo Open Access bajo la licencia CC BY-NC-ND (<http://creativecommons.org/licenses/by-nc-nd/4.0/>).

Virtual surgical planning for temporomandibular joint reconstruction with walter-lorenz stock prostheses

A B S T R A C T

Keywords:

Temporomandibular joint, TMJ prosthesis, 3D virtual surgical planning, CAD/CAM surgical guides.

Introduction: We present the reconstruction of the temporomandibular joint (TMJ) with Walter-Lorenz prosthesis (Zimmer Biomet Inc., Biomet Microfixation, Jacksonville, FL) performing 3D virtual surgical planning and cutting guides with computer-aided-manufacturing technology (CAD / CAM).

Clinical case: A 66-year-old female patient who had a history of multiple TMJ surgeries complained of functional worsening and pain in the left TMJ, with Walter-Lorenz prosthesis in the right TMJ. Intervention was performed to place another Walter-Lorenz prosthesis in the left TMJ with virtual 3D surgical planning of the osteotomies of the fossa and the ramus, and surgical guides fabricated with CAD/CAM technology. Surgery was carried out according to surgical planning. In the subsequent revisions, the mouth opening was stable and the pain was reduced.

Conclusion: TMJ reconstruction with 3D virtual surgical planning of Walter-Lorenz stock prosthesis allows to increase the precision in its placement and simplify the surgical intervention.

INTRODUCCIÓN

La reconstrucción quirúrgica aloplástica de la ATM es una opción terapéutica para la sustitución de la articulación en pacientes con anquilosis o reanquilosis, artritis inflamatoria, neoplasia articular primaria, fracaso de autoinjerto previo, articulación desestructurada con cirugías previas o artropatía degenerativa severa^{1,2}.

Para el reemplazo de la ATM existen a nuestra disposición dos tipos de prótesis: de stock y customizada. Las ventajas que se han descrito en la literatura sobre el diseño CAD/CAM de las prótesis customizadas son: la máxima adaptación a la rama mandibular y fosa glenoidea del paciente, un diseño adaptado a la biomecánica articular y la funcionalidad postquirúrgica inmediata de la articulación^{3,4}.

Presentamos un caso de reemplazo articular mediante una prótesis de ATM de stock tipo Walter-Lorenz (Zimmer Biomet Inc., Biomet Microfixation, Jacksonville, FL), con planificación y diseño de guías de corte con tecnología CAD/CAM para una mayor precisión de la prótesis.

CASO CLÍNICO

Paciente mujer de 66 años con antecedentes médicos de dislipemia, hipertensión arterial y alergia a la fosfomicina, en tratamiento actualmente con tramadol, nolotil e ibuprofeno por dolor facial de difícil control. En seguimiento en nuestras consultas desde 2006 por disfunción temporomandibular bilateral, que ha sido intervenida desde entonces en varias ocasiones: artroscopia bilateral de ATM en mayo de 2006, meniscectomía izquierda con sustitución con cartilago auricular en octubre de 2006, reartroscopia derecha en 2008 y colocación de prótesis de Walter-Lorenz en el lado derecho en enero de 2010.

Tras 5 años de seguimiento con buena funcionalidad de la prótesis, control del dolor y exploración estable (apertura

oral 30 mm, protrusión 1 mm, lateralidad izquierda 0 mm y lateralidad derecha 1 mm) se decidió alta.

La paciente acude de nuevo a nuestra consulta en 2021 por clínica de chasquidos, dolor preauricular y otalgia izquierdas en índices según escala visual analógica (EVA) de 8/10 que se incrementa con la carga y la apertura, además en la exploración se observa disminución de la apertura oral previa a 28 mm.

Se realizan ortopantomografía y tomografía computerizada facial donde se informa de aplanamiento del cóndilo mandibular izquierdo, osteofitos en el borde lateral de la cavidad articular temporal y disminución del espacio articular (Figura 1).

Tras el empeoramiento clínico del dolor a nivel de ATM izquierda, se decide la colocación de una prótesis de Walter-Lorenz (Zimmer Biomet Inc., Biomet Microfixation, Jacksonville, FL) con planificación 3D. Para ello se realiza una reconstrucción 3D de la anatomía del paciente a partir de la tomografía computerizada facial, y con ayuda de un software especializado (Timeus®, CD Ortosan, Madrid, España) se planifican las osteotomías en función de la posición final deseada de la prótesis de stock, tanto en el componente de la fosa como en la rama. Se planifica también un pequeño remodelado óseo sobre la parte más convexa de la fosa-eminencia, así como sobre el área del ángulo mandibular para conseguir la perfecta adaptación de la prótesis al hueso. Tras la comprobación final de la correcta planificación, se diseñan las guías de corte customizadas gracias a la tecnología CAD/CAM. Además, para ayudarnos en quirófano, se realiza también un modelo este-reolitográfico del paciente (Figura 2).

La cirugía se lleva a cabo bajo anestesia general, realizando las incisiones preauricular y submandibular para el abordaje de la articulación. No se realiza bloqueo intermaxilar ni se precisa el acceso intraoral en ningún paso de la cirugía. Las osteotomías y la colocación de la prótesis se realizan según la planificación 3D gracias a las guías de corte y a la planificación del tamaño de los tornillos finales (Figura 3).

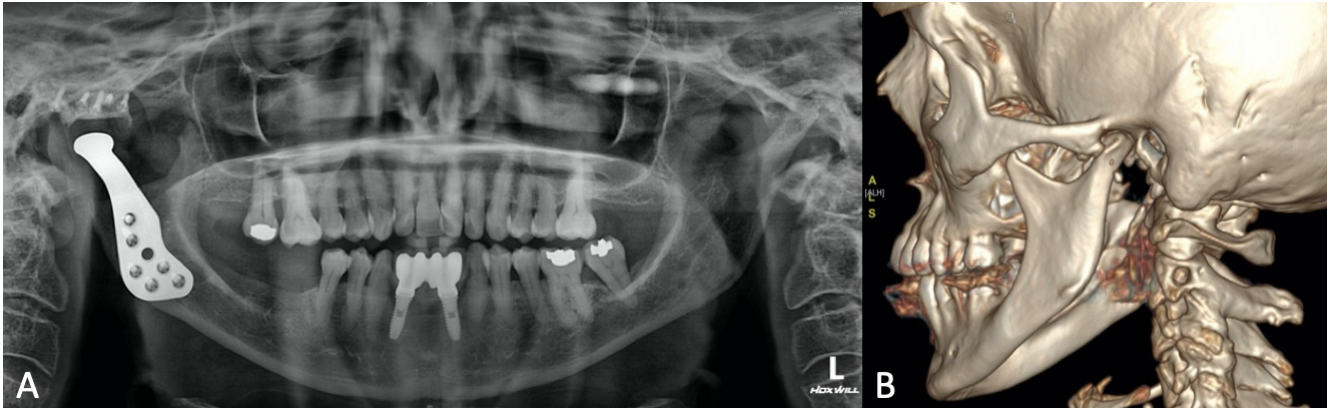


Figura 1. Pruebas de imagen. A: ortopantomografía preoperatoria. B: imagen de la reconstrucción tridimensional de la tomografía computarizada facial.

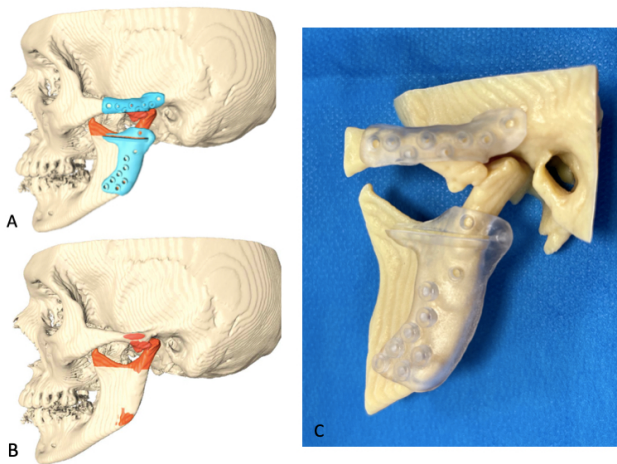


Figura 2. Planificación y diseño 3D. A: planificación de osteotomías y guías de corte. B: planificación de tallado óseo. C: modelo estereolitográfico del paciente y guías de corte.

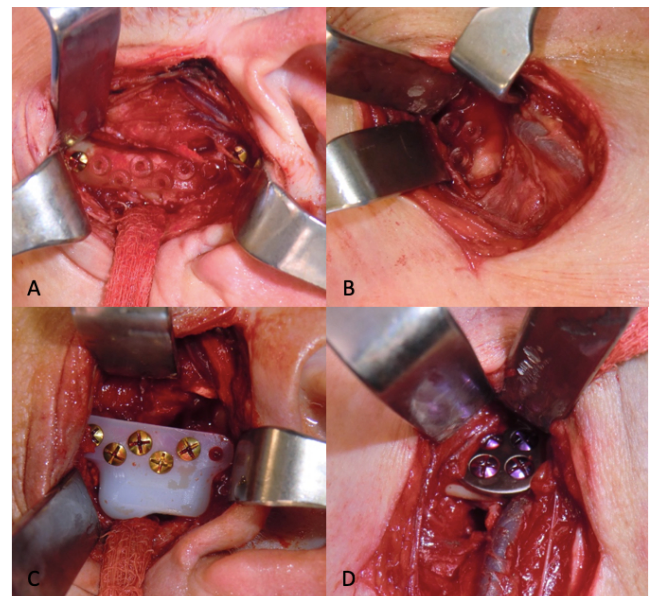


Figura 3. Fotografías intraoperatorias. Guías de corte en fosa (A) y rama (B). Componentes colocados de la prótesis de fosa (C) y rama (D).

En la revisión posterior postoperatoria inmediata y al mes, la paciente presenta apertura oral de 30 mm idéntica a la preoperatoria sin observarse contactos prematuros, funcionalidad correcta, oclusión estable (Figura 4) y disminución del dolor hasta un índice 2/10 en EVA. En la revisión a los 3 meses, la paciente presenta apertura oral de 28 mm con funcionalidad correcta, oclusión estable y mantenimiento de la disminución del dolor (2/10 en EVA).

Los autores declaran que el trabajo fue aprobado por el Comité de Ética del Hospital La Princesa y que se obtuvo el consentimiento informado de los pacientes.

DISCUSIÓN

La prótesis de Walter-Lorenz desarrollada por Quinn (Zimmer Biomet Inc., Biomet Microfixation, Jacksonville, FL) se compone de una fosa de polietileno de alto peso molecular que desciende el punto de rotación debido a su grosor, fijando-

se con tornillos al arco cigomático. En la rama, el componente condilar está fabricado en cobalto-cromo y la superficie de contacto con el hueso huésped está cubierta de plasma de titanio rugoso. El diseño de esta implica la resección de la parte más craneal de la rama mandibular^{2,5}.

En la literatura encontramos las ventajas de la realización de prótesis customizadas frente a las prótesis de stock como son la mejor adaptación del diseño a la biomecánica particular de la articulación temporomandibular, la máxima adaptabilidad a las estructuras anatómicas, así como la mayor osteointegración posible entre el hueso y la superficie de la prótesis para reducir los micromovimientos a largo plazo⁶⁻⁸. El único inconveniente presentado frente a las de stock al comparar sus resultados es su mayor coste económico⁹.

En el caso presentado, se decide la colocación de una prótesis de Walter-Lorenz (Zimmer Biomet Inc., Biomet Microfixa-

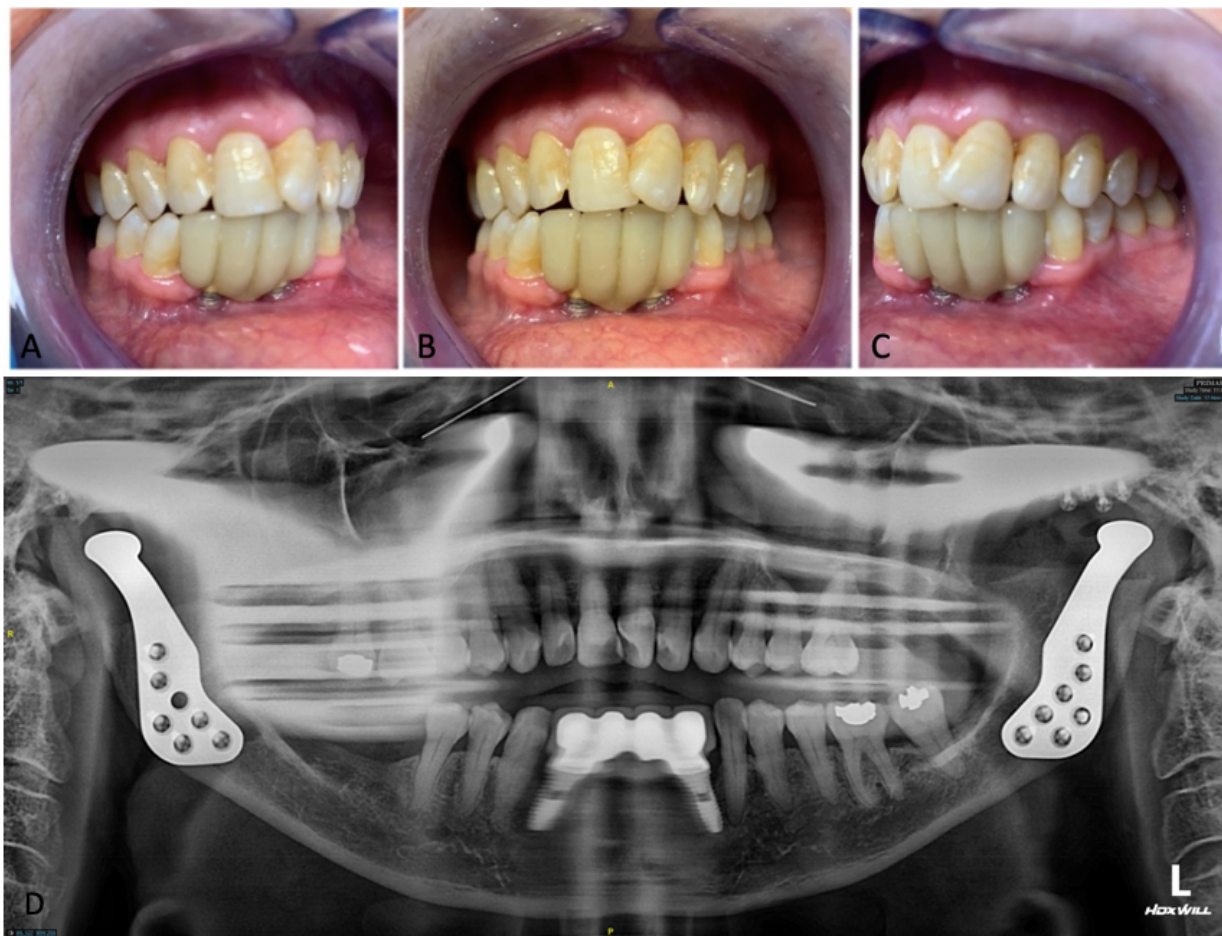


Figura 4. Fotografías postquirúrgicas. Oclusión postoperatoria: A) vista lateral derecha; B) vista frontal; y C) vista lateral izquierda. D: OPG postoperatoria.

tion, Jacksonville, FL), puesto que ya se había realizado la colocación de la misma en la articulación contralateral. Se describe en la literatura que la reconstrucción de ATM unilateral con historia previa de cirugía en la ATM contralateral aumenta en un 30 % la necesidad de colocación posterior de una prótesis en el lado contralateral, no siendo así en casos con historia previa de ATM contralateral sana¹⁰.

Debido a los últimos avances en planificación 3D para la reconstrucción articular, se decidió adaptar dichas técnicas para facilitar la ubicación de prótesis de stock, considerando adicionalmente la presencia de cirugías previas en el caso presentado. En cualquier caso, el objetivo planteado se basó en la obtención de una reconstrucción más rápida y precisa, evitando el acceso intraoral durante la cirugía.

Una novedad que incluye esta técnica es que permite evitar la realización del bloqueo intermaxilar de la técnica quirúrgica estándar para la colocación de la prótesis⁵, ya que las osteotomías están planificadas en función de la estabilidad oclusal esperada. Incluso utilizando un bloqueo intermaxilar durante la colocación de una prótesis de stock como control de la oclusión, el paciente puede presentar pequeñas variaciones oclusales postquirúrgicas que pueden considerarse mayores que en los casos reconstruidos mediante prótesis a medida. El estudio 3D, al permitir evitar la realización del

bloqueo intermaxilar, disminuye el tiempo quirúrgico y evita la manipulación intraoral sin aumentar los riesgos de obtener una oclusión postquirúrgica incorrecta. En este caso pudo observarse en la revisión posterior el mantenimiento de una oclusión perfecta.

La complicación más temible tras la colocación de una prótesis de ATM es la contaminación del área receptora. Habitualmente se evita manteniendo unas correctas medidas de asepsia. Si, adicionalmente, se evita la entrada en la cavidad oral, la incidencia de dicha complicación se ve minimizada.

Las guías de corte están planificadas para conseguir la máxima adaptación posible de la prótesis de stock en los componentes de la fosa y de la rama, e incluyen además los orificios para los tornillos de la prótesis final tanto en su posición (para definir la situación de la misma) como en su longitud (para que estos no sobrepasen el límite del espesor del hueso de la cara interna de la rama mandibular ni de la fosa).

En conclusión, podemos beneficiarnos de las ventajas de la planificación virtual 3D de las prótesis customizadas de articulación temporomandibular, aplicando los mismos pasos en el diseño de la colocación de una prótesis de stock, sobre todo cuando se trata de articulaciones con cirugías previas. Aunque estos dispositivos aloplásticos no sean a medida del paciente, se puede aumentar su precisión en el área a recons-

truir, simplificar la cirugía, acortar tiempos evitando el bloqueo intermaxilar y definiendo la altura de la osteotomía, y conseguir una mayor adaptación entre la prótesis de stock y el hueso receptor.

CONFLICTO DE INTERESES

Los autores declaran no tener ningún conflicto de intereses.

BIBLIOGRAFÍA

1. Mercury LG. The use of alloplastic prostheses for temporomandibular joint reconstruction. *J Oral Maxillofac Surg.* 2000;58(1):70-5. DOI: 10.1016/S0278-2391(00)80020-8.
2. Goizueta Adame C. Reconstrucción de la articulación temporomandibular (ATM): prótesis aloplástica. *Rev Esp Cir Oral Maxilofac.* 2005;27(1):7-14. DOI: 10.4321/S1130-05582005000100002.
3. Mercuri LG, Wolford LM, Sanders B, White RD, Hurder A, Henderson W. Custom CAD/CAM Total temporomandibular joint reconstruction system. Preliminary multicenter report. *J Oral Maxillofac Surg.* 1995;53(2):106-15. DOI: 10.1016/0278-2391(95)90381-X.
4. García Sánchez A, Morey Mas MA, Ramos Murguialday M, Janeiro Barrera S, Iñaki Molina Barraguer I, Iriarte Ortabe JI. Reconstrucción de la articulación temporomandibular post-traumática con prótesis a medida. Planificación quirúrgica virtual. *Rev Esp Cir Oral Maxilofac.* 2011;33(2):53-60. DOI: 10.1016/S1130-0558(11)70011-9.
5. Quinn PD. Lorenz prosthesis. *Oral Maxillofac Clin North Am.* 2000;12(1):93-104. DOI: 10.1016/S1042-3699(20)30235-1.
6. Brabyn PJ, Rodríguez Campo FJ, Escorial Hernández V, Muñoz Guerra MF, Pastor Zuazaga D, Valiente Infante F. Nuevos avances en las prótesis ATM customizadas: nuestra experiencia en el Hospital Universitario La Princesa. *Rev Esp Cir Oral Maxilofac.* 2019;41(4):167-71. DOI: 10.20986/recom.2019.1082/2019.
7. Guarda L, Manfredini G, Ferronato G. Temporomandibular joint total replacement prosthesis: current knowledge and considerations for the future. *Int J Oral Maxillofac Surg.* 2008;37(2):103-10. DOI: 10.1016/j.ijom.2007.09.175.
8. Wolford LM, Pitta MC, Reiche-Fischel O, Franco PF. TMJ Concepts/ Techmedica custom-made TMJ total joint prosthesis: 5-Year follow-up study. *Int J Oral Maxillofac Surg.* 2003;32(3):268-74. DOI: 10.1054/ijom.2002.0350.
9. Gerbino G, Zavattero E, Bosco G, Berrone S, Ramieri G. Temporomandibular joint reconstruction with stock and custom-made devices: Indications and results of a 14-year experience. *J Craniomaxillofac Surg.* 2017;45(10):1710-5. DOI: 10.1016/j.jcms.2017.07.011.
10. Perez DE, Wolford LM, Schneiderman E, Movahed R, Bourland C, Gutierrez EP. Does Unilateral Temporomandibular Total Joint Reconstruction Result in Contralateral Joint Pain and Dysfunction? *J Oral Maxillofac Surg.* 2016;74(8):1539-47. DOI: 10.1016/j.joms.2016.02.009.