

Caso clínico

Metástasis de cáncer de mama en mandíbula que simula una patología odontogénica. Presentación de un caso y revisión de la literatura

Ivonne María Ponce-Sandoval, Laura Manuela Amaya-Rincón, Juan Felipe Gual-Díaz y Juan Pablo Rodríguez-Mora*

Facultad de Odontología. Universidad Nacional de Colombia. Bogotá D.C., Colombia

ARTICLE INFORMATION

Article history:

Received: 18-04-2024

Accepted: 11-07-2024

Palabras clave:

Neoplasias de la mama, metástasis ósea, metástasis de la neoplasia, mandíbula, informes de casos.

Keywords:

Breast neoplasms, bone metastasis, neoplasm metastasis, mandible case reports.

R E S U M E N

La metástasis en la región oral y maxilofacial representa menos del 1 % de todas las neoplasias en esta zona¹, siendo una entidad poco común, pero de alta mortalidad. Se presenta un caso de metástasis en mandíbula diagnosticado en una mujer de 54 años con antecedente de cáncer de mama ductal infiltrante izquierdo, previamente tratado y negativo para recaída metastásica durante el periodo de seguimiento. Sin embargo, la paciente fue derivada a cirugía oral y maxilofacial debido a la presencia de edema en la región de cuerpo mandibular derecho, de cinco meses de evolución, asociado a una lesión osteolítica, única y localizada en la región perirradicular del diente 45, simulando así una patología odontogénica. El tratamiento realizado a la lesión consistió en la quistectomía para estudio histopatológico. Posterior al diagnóstico, este caso fue tratado en conjunto por los servicios de cirugía de cabeza y cuello y oncología.

Breast cancer metastasis in the jaw that simulates an odontogenic pathology. Case presentation and literature review

A B S T R A C T

Metastasis to the oral and maxillofacial region is an uncommon illness and represents less than 1 % of all malignancies in this zone¹. A case of a 54-year-old woman is presented with metastasis to the jaw and medical history of left breast cancer previously treated with no metastatic areas in the follow-up control. However, the patient was referred to the oral and

*Correspondence:

E-mail: jrodriguezmor@unal.edu.co (Juan Pablo Rodríguez-Mora).

<http://dx.doi.org/10.20986/recom.2024.1527/2024>

1527-2024/© 2024 SECOM CyC. Publicado por Inspira Network. Este es un artículo Open Access bajo la licencia CC BY-NC-ND (<http://creativecommons.org/licenses/by-nc-nd/4.0/>).

maxilofacial service due to an edema of five months of evolution in the right mandibular body associated with an osteolytic lesion localized in the periradicular area of 45 simulating an odontogenic pathology. The treatment was enucleation for histopathologic analysis. Subsequently, the case was treated between oral and maxillofacial surgery, head and neck surgery and oncology services.

INTRODUCCIÓN

El hueso es el tercer sitio más frecuente en el que se presenta metástasis^{2,3}. Alrededor del 80 % de los tumores óseos en pacientes adultos son consecuencia de la metástasis de cáncer de mama (70 %)⁴, próstata, pulmón, riñón, páncreas y tiroides; solo el 20 % corresponde a tumores óseos primarios². El establecimiento de tumores metastásicos ocurre con mayor frecuencia en la pelvis, vértebras, costillas, clavícula, escápula, fémur, húmero, tibia y, rara vez, en la región maxilofacial^{1-3,5-12}.

Los principales eventos implicados en el proceso de metástasis ósea se relacionan con:

1. Pérdida de la cohesión celular y diseminación de las células tumorales desde su sitio primario²⁻¹³.
2. Invasión del torrente sanguíneo o drenaje linfático (intra-vasación y migración)²⁻¹³.
3. Extravasación hasta su sitio diana e implantación en la médula ósea²⁻¹³.
4. Alteración de la homeostasis tisular²⁻¹³.
5. Angiogénesis²⁻¹³.
6. Evasión de la respuesta inmune (latencia metastásica)²⁻¹³.
7. Colonización exitosa del tejido²⁻¹³ (Figura 1.A y 1.B).

El objetivo de este trabajo es presentar un caso de una paciente con metástasis de cáncer de mama en la mandíbula y una breve revisión de la literatura.

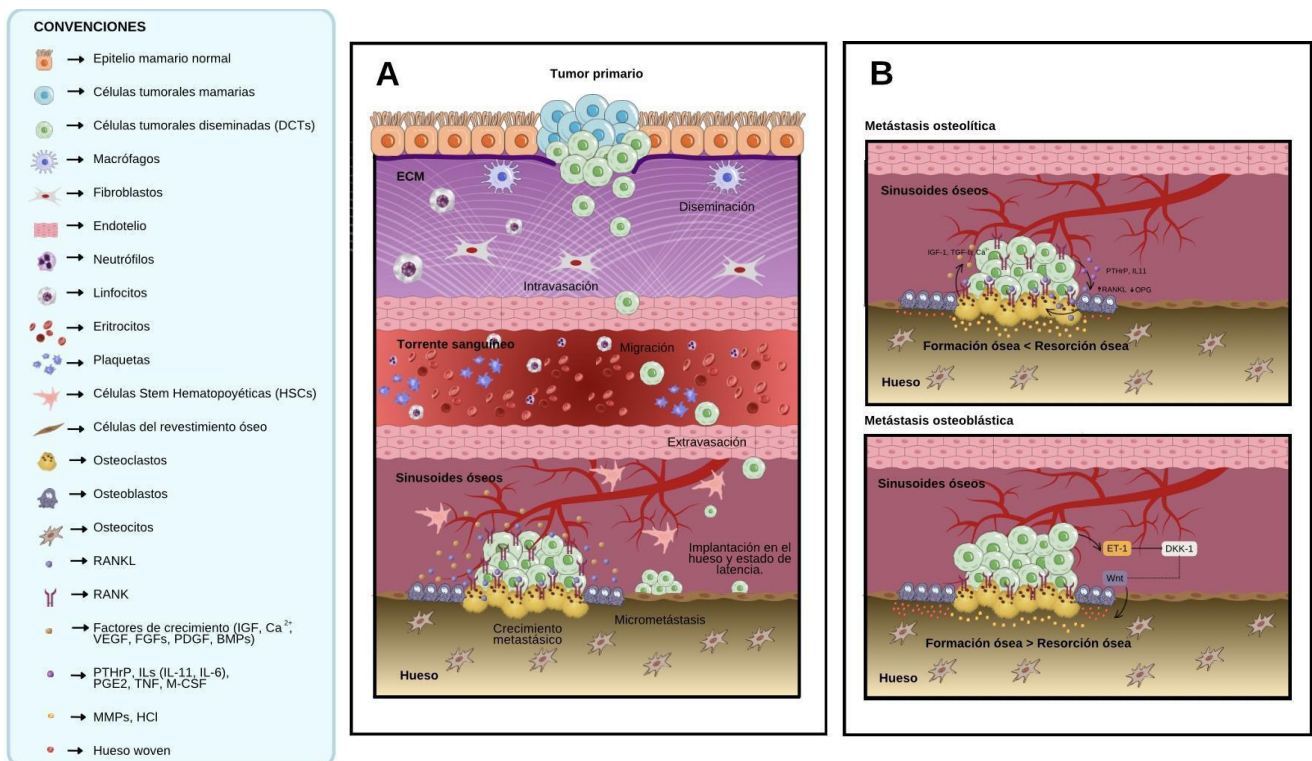


Figura 1. A: cascada de invasión-metástasis. B: mecanismos celulares y moleculares de la metástasis osteolítica “círculo vicioso” y osteoblástica.

Fuente: elaboración propia en Canva Pro con base en Ahmad y Zarrer y cols.^{4,13}. Cortesía: Juan Pablo Rodríguez-Mora, DDS.

CASO CLÍNICO

Mujer de 54 años con antecedente de cáncer de mama ductal infiltrante izquierdo (T1N1M0, Grado I, Estadio IIA, RE 100 %, RPG 100 % HER2 negativo, FISH negativo) diagnosticado en el año 2006. La paciente había sido previamente tratada con cuadrantectomía más vaciamiento ganglionar, quimioterapia (régimen AC/4 ciclos y taxanos/4 ciclos), radioterapia, tamoxifeno (2 años) y exemestano (2 años). Durante el periodo de control y seguimiento por oncología, ella mostró una respuesta positiva al tratamiento oncológico y se descartó metástasis ósea mediante gammagrafía ósea en el año 2012.

Sin embargo, cuatro años después fue remitida al servicio de cirugía oral y maxilofacial por cuadro clínico de cinco meses de evolución consistente con dolor en zona de parasíntesis mandibular derecha y edema localizado en la región del cuerpo mandibular ipsilateral. Durante el examen clínico se evidenció movilidad grado III de diente 45, fístula con descarga purulenta activa y eritema en encía marginal.

Mediante una ortopantomografía se constató la presencia de una lesión osteolítica, solitaria, con bordes mal definidos y localizada en zona perirradicular al diente 45. Además, el espacio del ligamento periodontal se encontraba levemente ensanchado y se descartó un compromiso aparente de los dientes adyacentes (Figura 2). Una TAC contrastada de cabeza y cuello fue útil para determinar la extensión de la lesión, la erosión de las corticales óseas y el realce de las cadenas ganglionares IIA, IIB y III bilaterales. Así, se estableció como diagnóstico presuntivo quiste radicular, pero considerando los antecedentes médicos del caso, se sospechó de un tumor metastásico.

Se decidió realizar exodoncia de diente 45 y quistectomía de la lesión sin reconstrucción del defecto. Durante la intervención quirúrgica se evidenció una osteólisis extensa que comprometía completamente a la cortical ósea vestibular y,

de manera parcial, a la cortical ósea lingual (Figuras 3 y 4). El espécimen fue enviado al servicio de patología, donde el análisis histopatológico y de inmunohistoquímica confirmó el diagnóstico de carcinoma metastásico de origen mamario (ER 80 % y PR 70 %).

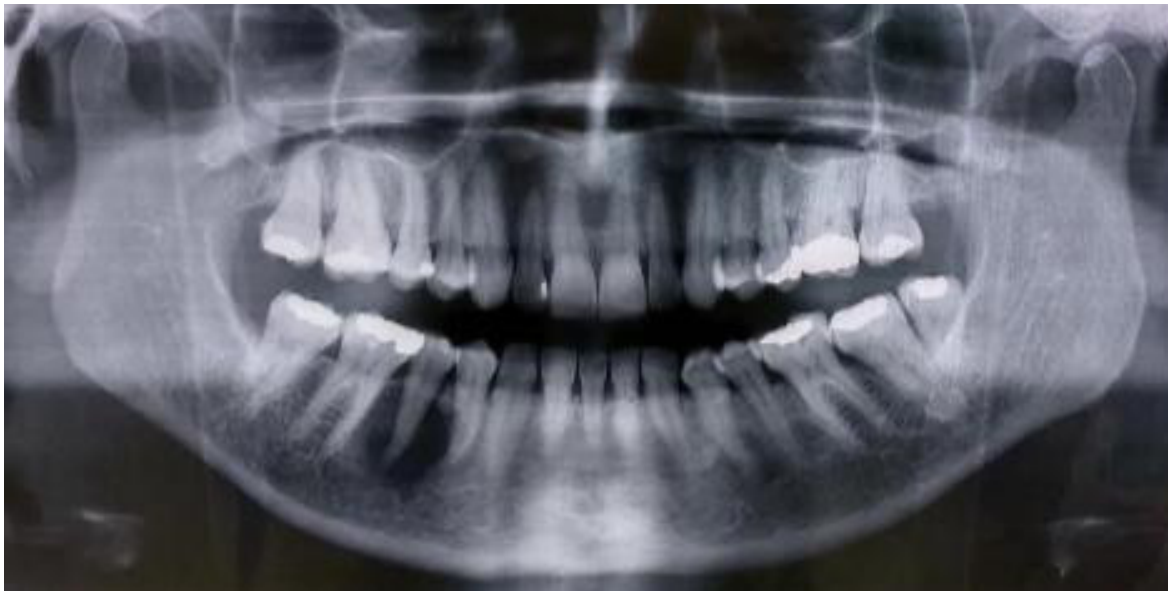Desde el servicio de cirugía oral y maxilofacial se remite a la paciente a los servicios de cirugía de cabeza y cuello y oncología, donde en conjunto establecieron la realización de estudios a extensión como TAC de tórax y una nueva gammagrafía ósea. Múltiples nódulos en el lóbulo medio e inferior derecho del pulmón y compromiso poliostótico secundario en huesos largos fueron identificados y congruentes con el diagnóstico de metástasis.

En junta médica realizada al caso, se indicó proceder con radioterapia sobre lesiones críticas y la prescripción de fulvestrant y ácido zoledrónico como terapia farmacológica adyuvante al manejo paliativo. Se descartó realizar resección con márgenes libres y posterior reconstrucción debido a la recaída ósea y pulmonar de la neoplasia. La paciente falleció dos años después tras la diseminación multiorgánica de la enfermedad.

DISCUSIÓN

Según la Organización Mundial de la Salud (OMS), la metástasis en la región maxilofacial representa menos del 1 % de todas las neoplasias en esta zona y afecta principalmente a adultos entre los 60 y 70 años¹, siendo la mandíbula el sitio más implicado, debido a la presencia de restos de médula ósea hematopoyética en defectos osteoporóticos focales^{1,3,5-7,8-12}. En general, el tiempo promedio entre el diagnóstico del tumor primario y la aparición de metástasis en los maxilares es de 40 meses o incluso superiores a los 10 años, con una tasa de supervivencia inferior a un año^{3,6-7}.

Figura 2. Lesión única osteolítica y con bordes pobremente definidos. Diente 45.



Fuente: imagen obtenida durante la realización del estudio.

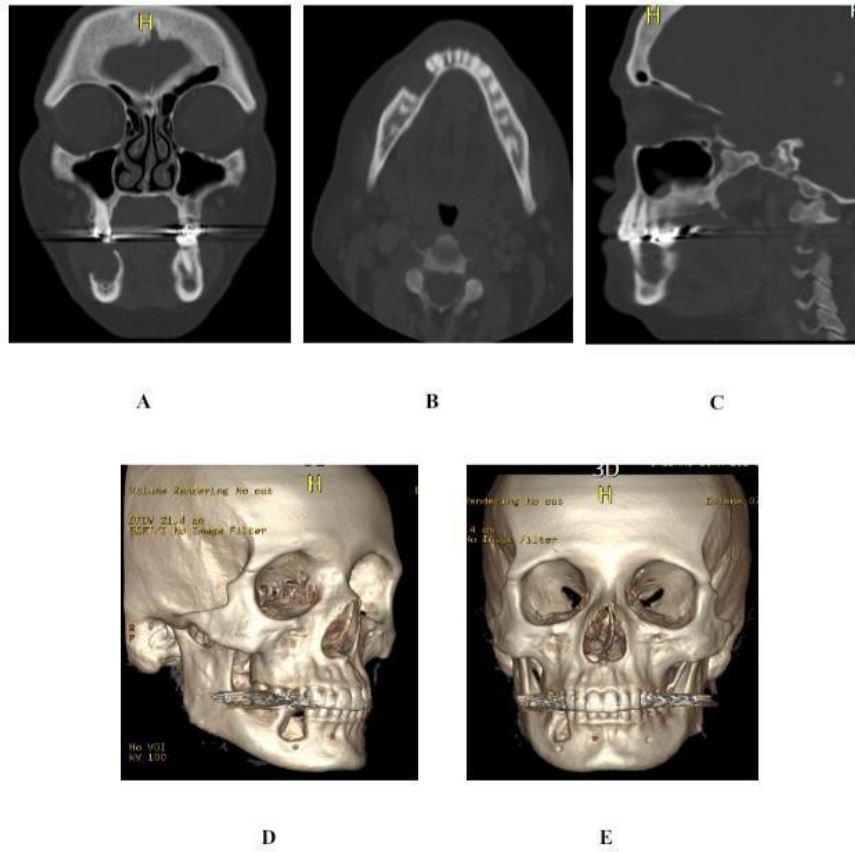


Figura 3. A, B y C: tomografía axial computarizada, postoperatorio inmediato. D y E: reconstrucción volumétrica, postoperatorio inmediato. Osteólisis completa de la tabla ósea vestibular y osteólisis parcial de la tabla ósea lingual. Se evidencia canal del nervio alveolar inferior sin alteraciones.

Fuente: imagen obtenida durante la realización del estudio.

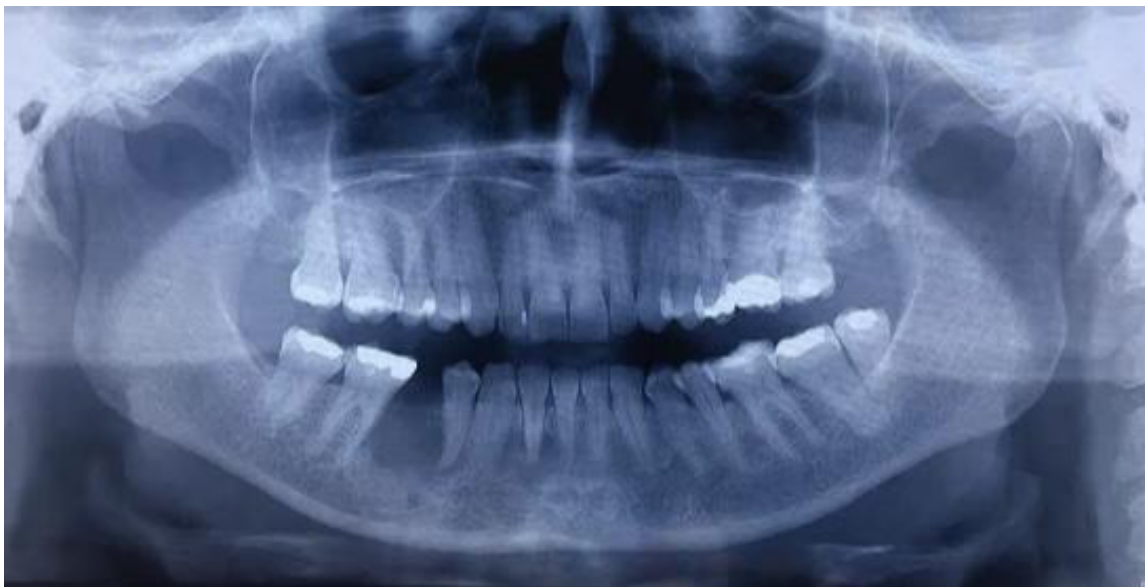

Figura 4. Radiografía panorámica. Seguimiento a cinco meses. Ausencia de cambios aparentes en el patrón óseo que indiquen recidiva.

Fuente: imagen obtenida durante la realización del estudio.

Aproximadamente en el 70 % de los casos (Tabla I), los pacientes refieren dolor, inflamación, parestesia, sangrado, movilidad dental, cicatrización incorrecta o la presencia de un nódulo o masa exofítica^{1,3,5-7,8-12}. Algunos de estos hallazgos fueron compatibles con los del caso descrito (Tabla I). Sin embargo, dada su infrecuencia y manifestaciones clínicas inespecíficas, la metástasis en la mandíbula se asemeja a patologías óseas primarias, odontogénicas, inflamatorias e infecciosas^{7,12}. El patrón radiográfico de la metástasis en la región maxilofacial depende exclusivamente del origen del tumor primario, el cual puede ser mixto, osteoblástico u osteolítico². La metástasis de cáncer de mama es predominantemente osteolítica y, en menor medida, mixta^{1-2,4}.

El análisis histopatológico y las técnicas de inmunohistoquímica son claves en el proceso de diagnóstico y toman especial relevancia en aquellos casos cuya neoplasia primaria es de origen desconocido³. El perfil de inmunohistoquímica sugerido para el diagnóstico de carcinoma metastásico de mama incluye los siguientes marcadores: CK7(+)/CK20(-), CKA1/AE3(+), TTF1(-), ER(+/-), PR(+/-), Her2/neu(+/-), GCDFFP-15(+), GATA3(+), Mammaglobin(+)^{3,11}.

La metástasis es incurable, su tratamiento es paliativo y depende del origen del tumor primario^{3,6-7}. El uso de bifosfonatos y denosumab resulta efectivo, puesto que alteran la función

osteoclástica y limitan el crecimiento tumoral, lo que resulta en un mejor control del dolor y la prevención de hipercalcemia, fracturas patológicas y compresión de estructuras nerviosas^{2-4,6-7}. Además, la radioterapia, quimioterapia, crioblación y ablación por radiofrecuencia son alternativas eficaces para el manejo paliativo del dolor^{2,4,18,19}. El tratamiento ideal será el más seguro, oportuno, eficaz y mejor tolerado por el paciente¹⁹.

Finalmente, el trabajo multidisciplinario es imprescindible, dado que la identificación e intervención temprana del tumor metastásico se verá reflejado en una disminución de la morbilidad y mejor calidad de vida para el paciente.

CONFLICTO DE INTERESES

Ninguno.

FINANCIACIÓN

La presente investigación no ha recibido ayudas específicas provenientes de agencias del sector público, sector comercial o entidades sin ánimo de lucro.

Tabla I. Resumen de casos descritos de metástasis de cáncer de mama en los maxilares.

Estudio y año de publicación	Sexo/Edad (años) de los pacientes	Localización	Sintomatología	Tratamiento
Poulias y cols. (2011) ¹²	F/55	Región molar inferior derecha	Dolor leve, sensibilidad y movilidad de dientes 47 y 48 Parestesia del labio inferior y mentón Drenaje de exudado purulento	Radioterapia paliativa y bifosfonatos
Namad y cols. (2014) ¹⁴	F/72	Maxilar derecho con extensión endonasal y orbital	Dolor de cabeza lado derecho, masa en región hemimaxilar derecha, asimetría facial y ptosis palpebral	Quimioterapia paliativa
Erickson H. & Hamao-Sakamoto A. (2014) ¹⁵	F/58	Cuerpo mandibular derecho	Parestesia del labio y mentón derecho, asimetría facial y cicatrización incorrecta postexodoncia de diente 47	Radioterapia, terapia hormonal y quimioterapia
Magat y cols. (2019) ¹⁶	F/40	Cóndilo, rama y cuerpo de la mandíbula bilateral	Parestesia del labio y mentón	Manejo oncológico
Vetri y cols. (2022) ¹⁷	F/ 37	Ángulo y rama mandibular derechos	Odontalgia e inflamación en el cuerpo mandibular	Exodoncia, radioterapia, quimioterapia, bifosfonatos y terapia hormonal
Reporte más reciente: Ponce-Sandoval y cols. (2024)	F/54	Cuerpo mandibular derecho	Inflamación en cuerpo mandibular, dolor en región parasinfisaria derecha, fístula activa, movilidad grado III de diente 45	Exodoncia y quistectomía sin reconstrucción del defecto, radioterapia, fulvestrant y ácido zoledrónico

F: femenino.

Fuente: elaboración propia.

CONSIDERACIONES ÉTICAS

Para la publicación de este trabajo se cumplió con los principios rectores establecidos en la Declaración de Helsinki y publicaciones relacionadas a la ética en investigación.

BIBLIOGRAFÍA

- International Agency for Research on Cancer. WHO Classification of Tumors. Head and neck tumors. 5th Ed. Lyon: WHO; 2022. p. 390-7.
- Vigorita VJ, Lipton JF. Metastatic Bone Disease. Vigorita VJ Editor. Orthopaedic Pathology. 3rd Ed. Philadelphia: Wolters Kluwer; 2016. p. 768-808.
- Hirshberg A, Berger R, Allon I, Kaplan I. Metastatic tumors to the jaws and mouth. *Head Neck Pathol.* 2014;8(4):463-74. DOI: 10.1007/s12105-014-0591-z.
- Ahmad A (ed.). Breast Cancer Metastasis and Drug Resistance. *Advances in Experimental Medicine and Biology*: Springer International Publishing; 2019. p. 51-130.
- Prol C, Ruiz-Oslé S, Malaetxebarria S, Dolado A, del Hoyo OM, Barbier L. Oral and Maxillary Metastases: Retrospective Clinical Analysis of 21 Cases. *Rev Esp Cir Oral Maxilofac.* 2019;41(3):99-108. DOI: 10.20986/recom.2019.1058/2019.
- Peraza-Labrador AJ, Gonzalez-Marin NR, Matos-Valdez LH, Toledo-Sanchez KB, Zabarburu W, Rodriguez-Ibazzeta KA, et al. Metastasis to the oral and maxillofacial region. A systematic review. *J Stomatol Oral Maxillofac Surg.* 2022;123(5):e474-e483. DOI: 10.1016/j.jormas.2021.12.009.
- Cruz-Martins FM, Henriques-Neto T, Pereira-Martins S, Balhau-Mendes R. Metastasis to the oral cavity and jaw bones - A literature review about a case. *Oral Oncol.* 2023;137:106276. DOI: 10.1016/j.oraloncology.2022.106276.
- Lopes AM, Freitas F, Vilares M, Caramês J. Metastasis of malignant tumors to the oral cavity: Systematic review of case reports and case series. *J Stomatol Oral Maxillofac Surg.* 2023;124(15):101330. DOI: 10.1016/j.jormas.2022.11.006.
- Madabhavi I, Sarkar M, Chavan C, Trivedi M. Maxillary bone metastasis, as an early sign of breast cancer; an unusual & rare site of metastasis from the common cancer. *Oral Oncol.* 2021;115:105098. DOI: 10.1016/j.oraloncology.2020.105098.
- De Almeida-Freire N, Benevenuto-de Andrade BA, Silva-Canedo NH, Agostini M, Romañach MJ. Oral and maxillofacial metastasis of male breast cancer: Report of a rare case and literature review. *Oral Surg Oral Med Oral Pathol Oral Radiol.* 2019;127(1):e18-e22. DOI: 10.1016/j.oooo.2018.05.006.
- Kaplan I, Raiser V, Shuster A, Shlomi B, Rosenfeld E, Greenberg A, et al. Metastatic tumors in oral mucosa and jawbones: Unusual primary origins and unusual oral locations. *Acta Histochem.* 2019;121(8):151448. DOI: 10.1016/j.acthis.2019.151448.
- Poulias E, Melakopoulos I, Tosios K. Metastatic breast carcinoma in the mandible presenting as a periodontal abscess: a case report. *J Med Case Rep.* 2011;5:265. DOI: 10.1186/1752-1947-5-265.
- Zarrer J, Haider MT, Smit DJ, Taipaleenmäki H. Pathological Crosstalk between Metastatic Breast Cancer Cells and the Bone Microenvironment. *Biomolecules.* 2020;10(2):337. DOI: 10.3390/biom10020337.
- Namad T, Benbrahim Z, Najib R, Mohammed A, Baggar S, Bouyahia N, et al. Maxillofacial metastasis from breast cancer. *Pan Afr Med J.* 2014;19:156. DOI: 10.11604/pamj.2014.19.156.4948.
- Erickson H, Hamao-Sakamoto A. Breast cancer metastasis to a mandibular extraction socket: A case report and discussion on clinical detection of metastasis to the oral cavity. *J Oral Maxillofac Surg Med Pathol.* 2014;26(2):262-7. DOI: 10.1016/j.ajoms.2013.01.002.
- Magat G, Sener S, Cetmili H. Metastatic breast cancer to bilateral mandibular ramus regions. *J Cancer Res Ther.* 2019;15(5):1177-80. DOI: 10.4103/jcrt.JCRT_447_17.
- Vetri R, Jacob VA, Kannichamy V, Sainath S. A case report on mandibular metastasis from a breast carcinoma. *Cureus.* 2022;14(9):e29781. DOI: 10.7759/cureus.29781.
- Khanmohammadi S, Noroozi A, Yekaninejad MS, Rezaei N. Cryoablation for the Palliation of Painful Bone Metastasis: A Systematic Review. *Cardiovasc Intervent Radiol.* 2023;46(11):1469-82. DOI: 10.1007/s00270-022-03356-z.
- Thanos L, Mylona S, Galani P, Tzavoulis D, Kalioras V, Tanteles S, et al. Radiofrequency ablation of osseous metastases for the palliation of pain. *Skeletal Radiol.* 2008;37(3):189-94. DOI: 10.1007/s00256-007-0404-5.