

## Caso clínico

# Neoformación condilar posterior a una reconstrucción mandibular con colgajo libre microvascularizado de peroné: un informe de caso

José Luis Viteri-García\* y Sid Mohamed

Postgrado de Cirugía Maxilofacial. Universidad Central del Ecuador. Hospital General Docente de Calderón. Quito, Ecuador

### INFORMACIÓN DEL ARTÍCULO

Historia del artículo:

Recibido: 20 de diciembre de 2022

Aceptado: 07 de febrero de 2023

Palabras clave:

Reconstrucción mandibular, colgajos de tejido libre, cóndilo mandibular, informe de caso clínico.

Keywords:

Mandibular reconstruction, free tissue flaps, mandibular condyle, case report.

### R E S U M E N

El colgajo microvascularizado de peroné es el estándar de oro para la reconstrucción mandibular por su gran capacidad de remodelación ósea; se ha evidenciado que el segmento distal del peroné puede tomar la forma y estructura de un cóndilo. Se reporta el caso clínico de un paciente adulto de sexo masculino diagnosticado con mixoma odontogénico, quien fue intervenido quirúrgicamente a través de una hemimandibulectomía con resección total del cóndilo y una reconstrucción mandibular primaria mediante un colgajo libre microvascularizado de peroné. Después de 30 meses de seguimiento se observó una neoformación condilar y adaptación progresiva a la cavidad glenoidea, a pesar de que el extremo distal del peroné se encontró originalmente alejado de la posición planificada de manera digital.

## Condylar neof ormation after mandibular reconstruction with microvascularized fibula free flap: a case report

### A B S T R A C T

The microvascularized fibula flap is the gold standard for mandibular reconstruction due to its great capacity for bone remodelling, it has been shown that the distal segment of the fibula can take on the shape and structure of a condyle. We report the clinical case of an adult male patient diagnosed with odontogenic myxoma, who was underwent hemimandibulectomy with total resection of the condyle and primary mandibular reconstruction using a microvascularized free flap of the fibula. After 30 months of follow-up, condylar neof ormation and progressive adaptation to the glenoid cavity was observed even though the distal end of the fibula was originally distant from the digitally planned position.

\*Autor para correspondencia:

Correo electrónico: [dr.jose.luis.viteri@gmail.com](mailto:dr.jose.luis.viteri@gmail.com) (José Luis Viteri García).

<http://dx.doi.org/10.20986/recom.2023.1416/2022>

1130-0558/© 2022 SECOM CyC. Publicado por Inspira Network. Este es un artículo Open Access bajo la licencia CC BY-NC-ND (<http://creativecommons.org/licenses/by-nc-nd/4.0/>).

## INTRODUCCIÓN

La mandibulectomía es una técnica quirúrgica empleada en el tratamiento de neoplasias orales benignas o malignas y otras lesiones<sup>1</sup>. Dentro de las opciones de reconstrucción mandibular de las estructuras de la articulación temporomandibular se han utilizado varias técnicas quirúrgicas, entre las que se encuentran injertos óseos, de cartílago, prótesis articulares aloplásticas y colgajos vascularizados<sup>2</sup>.

Actualmente, el colgajo microvascularizado de peroné es el estándar de oro para la reconstrucción mandibular<sup>3</sup>. Posee una gran capacidad de remodelación ósea, y se ha evidenciado que el segmento distal del peroné puede tomar la forma y estructura de un cóndilo en los niños<sup>4</sup>. Sin embargo, la remodelación ósea autóloga que tome forma y estructura condilar en adultos se encuentra poco documentada en la literatura.

En una búsqueda realizada en MEDLINE utilizando los términos: “*fibula free flap*”, “*free fibula flap*”, “*fibula*”, “*perone*”, “*temporomandibular joint*”, “*TMJ*”, “*condylar*”, y “*condilar*”, se encontraron 16 artículos. La mayoría de los artículos se centran en la técnica quirúrgica, y presentan poca información sobre la remodelación ósea de la extremidad del peroné y su adaptación a la cavidad glenoidea (Tabla 1). Frente a esto, se reporta el caso clínico de un paciente adulto en el que se evidenció una neoformación condilar autóloga a partir del segmento distal de un colgajo libre microvascularizado de peroné posicionado fuera de la cavidad glenoidea.

## CASO CLÍNICO

Paciente mestizo de sexo masculino de 29 años, manifiesta que aproximadamente hace un año, seis meses posterior a la extracción de un molar inferior izquierdo, presentó un aumento progresivo de volumen en la región mandibular izquierda de forma asintomática.

Clínicamente se observa asimetría facial por una tumoración de aproximadamente 4 cm de diámetro localizada en la hemimandíbula izquierda. El estudio tomográfico reveló la afectación de la hemimandíbula desde la zona del canino inferior izquierdo hasta el ángulo y rama mandibular (Figura 1). Se realizó un análisis histopatológico mediante una biopsia incisional, en la cual se observó la presencia de células fusiformes dispersas en un estroma mixoide, compatibles con un mixoma odontogénico. Se estableció como plan de tratamiento una hemimandibulectomía con reconstrucción mandibular mediante colgajo osteomiocutáneo microvascularizado de peroné.

La intervención quirúrgica se realizó por dos equipos después de una planificación virtual: por un lado, el equipo de traumatología que tomó el colgajo microvascularizado de peroné y, por otro lado, el equipo de cirugía maxilofacial realizó la resección del mixoma mandibular, hemimandibulectomía con preservación del disco intrarticular, y la reconstrucción mandibular con anastomosis de colgajo microvascularizado de peroné. Se realizó una nueva biopsia de la exéresis total de la lesión; se confirmó el diagnóstico de mixoma odontogénico (tamaño: 9,5 x 7,5 x 3,5 cm). El paciente permaneció en cuidados intensivos por 6 días; posteriormente, 21 días en

hospitalización. Se administró terapia antibiótica (piperacilina + tazobactam; vancomicina), analgésica (buprenorfina, paracetamol) y anticoagulante (enoxaparina), y recibió una dieta a través de una sonda nasogástrica, se recomendó continuar con una dieta blanda por 20 días más. No se utilizó ninguna fijación intermaxilar en el postoperatorio.

A los 7 días de la intervención quirúrgica se realizó control tomográfico, se observó que el peroné injertado presentaba una desviación externa en el segmento vertical, provocando que el extremo óseo distal se encontrara fuera de la cavidad glenoidea (Figura 2). En el examen físico, el paciente no presentó limitación de la apertura bucal, ni refirió sintomatología. Frente a esto, el equipo de cirugía decidió esperar la reintervención quirúrgica para la corrección del desvío hasta la cicatrización ósea y adecuada maduración de la anastomosis de los vasos sanguíneos.

Posteriormente, el paciente no asistió a controles ni cumplió con el seguimiento planificado por el inicio de pandemia COVID-19 y restricciones de movilidad impuestas por el gobierno de turno. Sin embargo, a solicitud del cirujano se realizó una ortopantomografía en su lugar de residencia al año de la intervención quirúrgica. El examen mostró una sombra radiopaca en la región temporomandibular izquierda compatible con una neoformación condilar desarrollada a partir del extremo óseo distal del colgajo libre microvascularizado de peroné (Figura 3).

A los 2 años y 6 meses, el paciente asiste a un nuevo control postoperatorio, donde se realizó una tomografía computarizada con reconstrucción tridimensional, que mostró evidencia de una neoformación condilar izquierda, con readaptación de la rama mandibular izquierda (segmento reconstruido) sin corrección quirúrgica (Figura 4). En el examen clínico se observó adecuada movilidad facial y movimientos mandibulares sin ruidos ni chasquidos en la articulación temporomandibular bilateralmente. El paciente quedó satisfecho con el resultado, adicionalmente, refirió no tener problemas durante el habla y la masticación, presentando tolerancia a una dieta regular de alimentos sólidos. En un futuro está previsto realizar una distracción osteogénica vertical y la colocación de implantes dentales.

## DISCUSIÓN

La técnica quirúrgica ejecutada en este caso clínico permitió obtener resultados satisfactorios respecto al restablecimiento de la función de la articulación temporomandibular; se evidenció adecuados movimientos mandibulares, sin ruidos articulares. Estos desenlaces coinciden con los observados en varios reportes<sup>10</sup>, sin embargo, también existen casos en los que se han desarrollado anquilosis y problemas de maloclusión<sup>16</sup>.

En nuestro caso clínico, con el fin de colocar de forma precisa y que se mantenga en su lugar el extremo distal del peroné en la fosa glenoidea, se combinaron dos técnicas que han sido reportadas previamente. Se realizó una planificación digital, y durante la cirugía se suturó el músculo masetero al ángulo de la placa<sup>19</sup>. A pesar de esto, en el postoperatorio se observó que el extremo distal del peroné no alcanzó la posición planificada, ubicándose por fuera de la cavidad glenoidea. Otra técnica

**Tabla I. Descripción de artículos encontrados a partir de palabras clave en relación con neoformación condilar a partir de una cirugía de colgajo microvascularizado de peroné.**

Autor, año	Tipo de artículo	Número pacientes	Sexo	Edad (años)	Patologías subyacentes	Intervención extremo distal peroné	Preservación disco intrarticular	Evidencia formación autógena de cóndilo
Nahabedian y cols., 2001 <sup>5</sup>	Reporte de caso clínico	2	2 hombres	10; 68	Ameloblastoma; carcinoma de tiroides metastásico	Preservación cóndilo; fijación peroné mediante miniplacas	Sí (2)	No
Engroff, 2005 <sup>6</sup>	Reporte de caso clínico	1	1 hombre	33	Queratoquistes odontogénicos	Redondeo y osteotomía del extremo distal para colocación pasiva en la fosa glenoidea	Sí (1)	No
Infante-Cossio y cols., 2006 <sup>7</sup>	Reporte de caso clínico	1	1 mujer	56	Neoplasia	Combinación con una prótesis total de ATM	Indeterminado**	No
González-García y cols., 2008 <sup>8</sup>	Revisión retrospectiva	6	No se especifica	19 a 63	Carcinoma de células escamosas; displasia fibrosa; osteorradionecrosis mandibular; ameloblastoma; granuloma de células gigantes	Colocación del extremo distal del peroné directamente en la fosa glenoidea	Sí (6)	No
Thor y cols., 2008 <sup>9</sup>	Reporte de caso clínico	4	3 mujeres 1 hombre	46 a 63	Ameloblastoma; carcinoma de células escamosas	El extremo distal del peroné se redondeó y moldeó; se colocó de forma pasiva en la cavidad glenoidea	Sí (4)	No
Zhang y cols., 2008 <sup>10</sup>	Revisión retrospectiva	42	20 mujeres 21 hombres	Indeterminado*	Indeterminado*	Indeterminado*	Indeterminado*	Indeterminado*
Chao y cols., 2014 <sup>11</sup>	Revisión retrospectiva	6	No se especifica	28 a 61	Carcinoma de células escamosas; osteorradionecrosis	2 reconstrucción a través de fresado cóndilo; 1 cóndilo fijado; 3 sin reconstrucción redondeo y colocación pasiva en la fosa glenoidea	Sí (6)	No
Gilliot y cols., 2015 <sup>4</sup>	Cohorte retrospectiva	6	2 mujeres 4 hombres	13 a 67	Ameloblastoma, traumatismo balístico, osteoma osteoide, tumor maligno de parótida, síndrome de Gorlin, carcinoma epidermoide	Conformación y modelado del extremo distal del peroné	Sí (4) No (2)	Sí
Gravvanis y cols., 2017 <sup>12</sup>	Cohorte prospectiva	5	2 mujeres 3 hombres	19 a 47	Ameloblastoma, microsomía hemifacial, mixoma odontogénico, ameloblastoma, y recidiva de ameloblastoma	Redondeo y moldeado adaptado para encajar pasivamente en la fosa glenoidea	Sí (5)	No
Tarsitano y cols., 2017 <sup>13</sup>	Serie de casos	9	2 mujeres 7 hombres	17 a 75	Queratoquistes, tumor odontogénico, carcinoma oral de células escamosas, sarcoma osteogénico	Placa reconstructiva CAD/CAM que soportaba un colgajo libre microvascular de peroné	Sí (9)	No
Lee y cols., 2018 <sup>2</sup>	Revisión retrospectiva	14	5 mujeres 9 hombres	11 a 77	Osteomielitis, neoplasia, deformidades congénitas, osteonecrosis	Redondeo y moldeado	Sí (14)	No

(Continúa en la página siguiente)

**Tabla I (Cont.). Descripción de artículos encontrados a partir de palabras clave en relación con neoformación condilar a partir de una cirugía de colgajo microvascularizado de peroné.**

Autor, año	Tipo de artículo	Número pacientes	Sexo	Edad (años)	Patologías subyacentes	Intervención extremo distal peroné	Preservación disco intrarticular	Evidencia formación autógena de cóndilo
Wang y cols., 2019 <sup>4</sup>	Revisión retrospectiva	16	9 mujeres 5 hombres	15 a 72	Osteoblastoma, tumor de células fantasma dentinogénico y mixoma odontogénico	Preservación de cabeza condilar, fijación cóndilo al colgajo	Sí (16)	No
Zaid y cols., 2019 <sup>5</sup>	Reporte de caso clínico	1	1 hombre	18	Tumor odontogénico (queratoquiste)	Colocación directa del peroné en fosa glenoidea (reconstrucción secundaria)	Sí (1)	No
Yu y cols., 2020 <sup>6</sup>	Revisión retrospectiva	26	15 mujeres 11 hombres	8 a 72 años	Tumores benignos y malignos, más frecuente ameloblastoma	Se redondeó y se moldeó para formar un neocóndilo	Sí (26)	Sí
Tang y cols., 2021 <sup>7</sup>	Revisión retrospectiva	43	22 mujeres 21 hombres	18 a 69 años	Ameloblastoma, queratoquistes benignos, tumor odontogénico quístico calcificante, osteomielitis radioactiva de los maxilares, carcinoma de la encía, sarcoma de Ewing	Osteotomía y redondeo de los extremos del peroné	Sí (43)	No
Zavala y cols., 2021 <sup>18</sup>	Revisión retrospectiva	34	16 mujeres 18 hombres	2 a 15 años	Fibroma osificante, ameloblastoma, malformación arteriovenosa mandibular, displasia fibrosa, síndrome de Goldenhar, quiste dentigero, linfoma mandibular, fibroma odontogénico, tumor odontogénico adenomatoide, quiste óseo aneurismático, sarcoma neurogénico y granuloma central de células gigantes	Indeterminado**	Indeterminado**	Indeterminado**

\* Artículo redactado en idioma chino

\*\* Artículo de pago  
Referencias

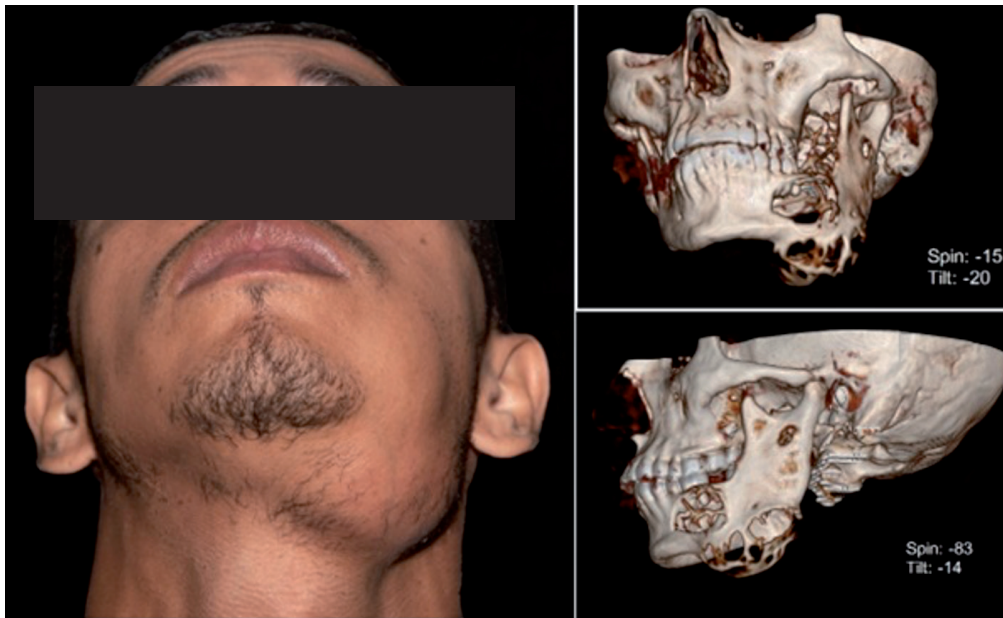

Figura 1. A: fotografía extraoral preoperatoria. B: reconstrucción 3D de tomografía computarizada preoperatoria del paciente: spin: -15, tilt: -20; spin: -83, tilt: -14.

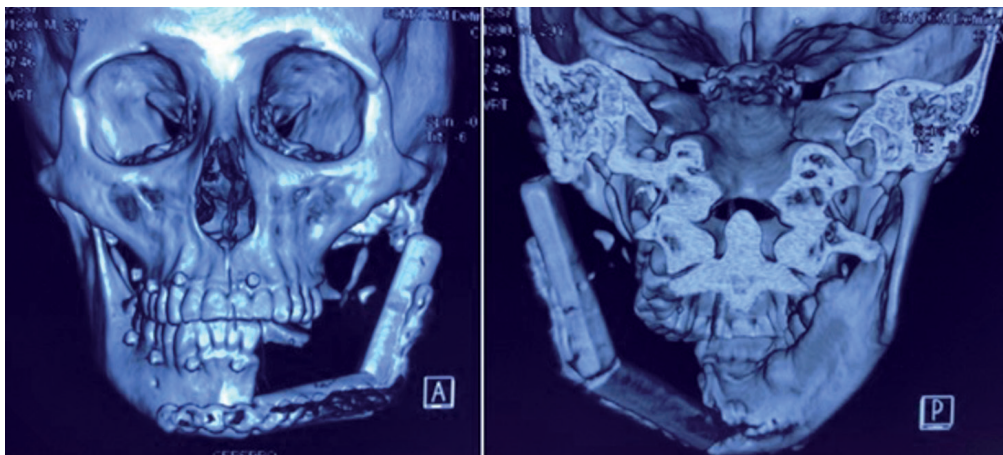


Figura 2. Primer control tomográfico postquirúrgico realizado 7 días después de la intervención quirúrgica: vista frontal, vista posterior.

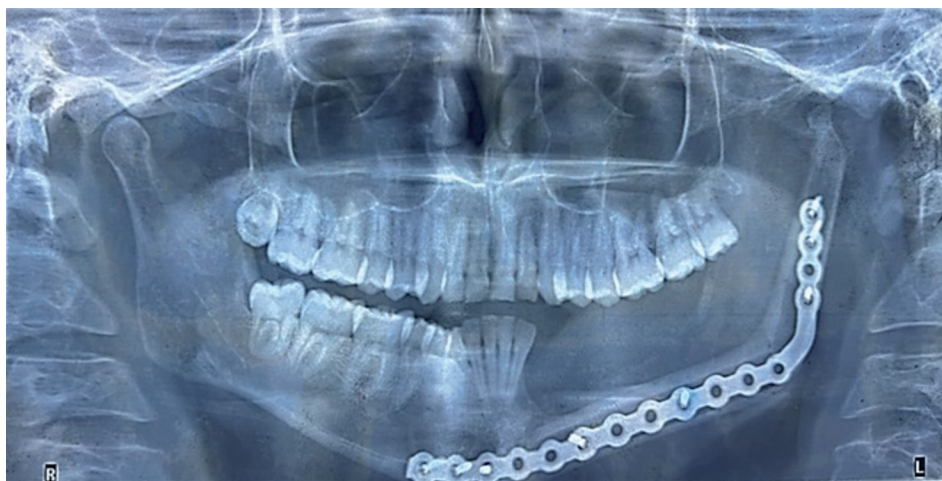

Figura 3. Radiografía panorámica realizada 1 año después de la intervención quirúrgica.

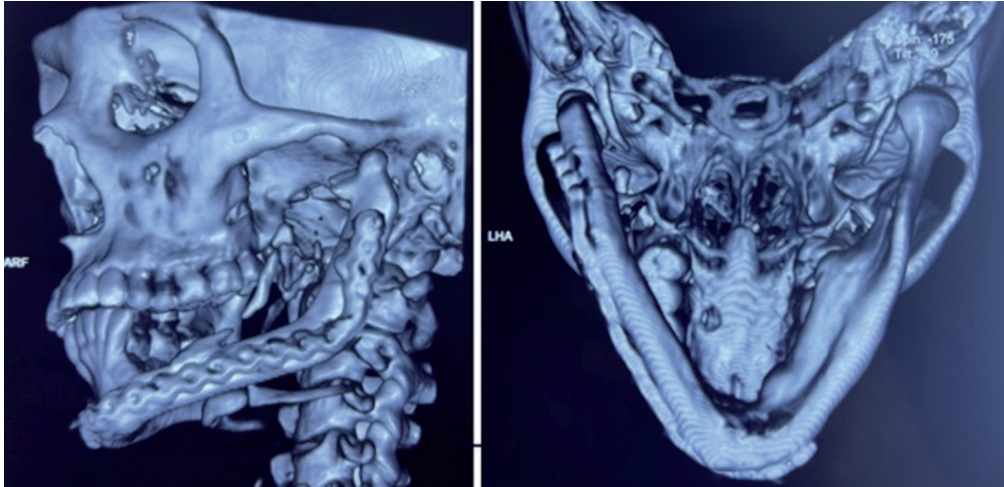


Figura 4. Reconstrucción 3D de tomografía computarizada del paciente después de 2 años y 6 meses de la intervención quirúrgica: vista lateral, vista posterior.

para cumplir con este objetivo es la fijación intermaxilar intraoperatoria<sup>12</sup>, la cual no se empleó en nuestro paciente. Aunque estas tres intervenciones mencionadas han mostrado buen desempeño de forma individual para evitar el movimiento del cóndilo formado en casos singulares, existen fallos como el reportado en nuestro caso. Un inconveniente para la toma de decisión sobre qué intervención utilizar para alcanzar este objetivo es que no existen estudios con un diseño de investigación que permita establecer cuál de estas intervenciones o su asociación sea más efectiva.

Una limitación del reporte de caso clínico fue la pérdida de seguimiento del paciente debido a las restricciones y dificultades que surgieron desde el inicio de la pandemia de COVID-19, concordando con un estudio en el que se concluye que durante la pandemia hubo racionamiento de la atención médica y una tendencia a evitar los servicios médicos por angustia ante los riesgos de COVID-19<sup>20</sup>. Sin embargo, esta limitación permitió evidenciar como desenlace relevante la remodelación y formación autógena de un neocóndilo a partir del extremo distal del peroné ubicado fuera de la cavidad glenoidea en un paciente adulto. Esta estructura condilar se adaptó progresivamente a la cavidad glenoidea sin la necesidad de una reintervención quirúrgica.

Nuestro estudio contrasta con las conclusiones de Gilliot y Yu, que indican que existe una mayor tasa de regeneración condilar en pacientes menores de 18 años, y que es necesario redondear, moldear y colocar el extremo distal del peroné cerca de la cavidad glenoidea<sup>4,16</sup>. Por otra parte, nuestro estudio fortalece la hipótesis de Guyot respecto a que preservar el disco intrarticular es un factor determinante para que exista remodelación con modificación estructural del extremo distal del peroné<sup>21</sup>.

#### DECLARACIÓN DE CONSENTIMIENTO DEL PACIENTE

Los autores declaramos que hemos obtenido todos los formularios de consentimiento del paciente apropiados. El

paciente ha dado su consentimiento para que sus imágenes y otra información clínica sea reportada en este artículo. El paciente entiende que sus nombres e iniciales no serán publicados y se harán los debidos esfuerzos para ocultar su identidad.

Adicionalmente, este trabajo se ha reportado de acuerdo con los criterios y directrices SCARE para el informe de casos quirúrgicos, elaborado por Agha y cols. en el año 2016.

#### CONFLICTO DE INTERESES

Los autores declaran que no tienen ningún conflicto de intereses en relación con el tema del estudio.

#### FINANCIACIÓN

Ninguna.

#### BIBLIOGRAFÍA

1. Bowe C, Butler D, Dhanda J, Gulati A, Norris P, Bisase B. Lateral segmental mandibulectomy reconstruction with bridging reconstruction plate and anterolateral thigh free flap: a case series of 30 consecutive patients. *Br J Oral Maxillofac Surg.* 2021;59(1):91-6. DOI: 10.1016/j.bjoms.2020.08.054.
2. Lee ZH, Avraham T, Monaco C, Patel AA, Hirsch DL, Levine JP. Optimizing Functional Outcomes in Mandibular Condyle Reconstruction With the Free Fibula Flap Using Computer-Aided Design and Manufacturing Technology. *J Oral Maxillofac Surg.* 2018;76(5):1098-106. DOI: 10.1016/j.joms.2017.11.008.
3. Moore EJ, Hamilton SS. Mandibular condyle reconstruction with fibula free-tissue transfer: The Role of the Masseter Muscle. *J Craniofac Surg.* 2012;91(9):1955-9.
4. Gilliot B, Siefert J, Caillot A, Soubeyrand E, Compère J-F, Bénéteau H. [Condylar remodelling after temporomandibular joint reconstruction with fibula free flap]. *Rev Stomatol Chir Maxillofac Chir Orale.* 2015;116(2):72-6.

5. Nahabedian MY, Tufaro A, Manson PN. Improved mandible function after hemimandibulectomy, condylar head preservation, and vascularized fibular reconstruction. *Ann Plast Surg.* 2001;46(5):506-10. DOI: 10.1097/0000637-200105000-00009.
6. Engroff SL. Fibula flap reconstruction of the condyle in disarticulation resections of the mandible: a case report and review of the technique. *Oral Surg Oral Med Oral Pathol Oral Radiol Endod.* 2005;100(6):661-5. DOI: 10.1016/j.tripleo.2005.03.016.
7. Infante-Cossio P, Torres-Lagares D, Martínez-de-Fuentes R, García-Perla-García A, Gutiérrez-Perez J-L. Dental restoration with endosseous implants after mandibular reconstruction using a fibula free flap and TMJ prosthesis: a patient report. *Int J Oral Maxillofac Implants.* 2006;21(3):481-5.
8. González-García R, Naval-Gías L, Rodríguez-Campo FJ, Martínez-Chacón JL, Gil-Díez Usandizaga JL. Vascularized fibular flap for reconstruction of the condyle after mandibular ablation. *J oral Maxillofac Surg Off J Am Assoc Oral Maxillofac Surg.* 2008;66(6):1133-7. DOI: 10.1016/j.joms.2007.06.680.
9. Thor A, Rojas RA, Hirsch J-M. Functional reconstruction of the temporomandibular joint with a free fibular microvascular flap. *Scand J Plast Reconstr Surg hand Surg.* 2008;42(5):233-40. DOI: 10.1080/02844310802098417.
10. Zhang T, Mao C, Peng X, Fu K, Yu G, Guo C. [Evaluation of patients' temporomandibular joint function after mandible reconstruction with free fibula flap]. *Zhonghua kou qiang yi xue za zhi = Zhonghua kouqiang yixue zazhi = Chinese J Stomatol.* 2008;43(1):26-9.
11. Chao JW, Rohde CH, Chang MM, Kutler DI, Friedman J, Spector JA. Oral rehabilitation outcomes after free fibula reconstruction of the mandible without condylar restoration. *J Craniofac Surg.* 2014;25(2):415-7. DOI: 10.1097/SCS.0000000000000691.
12. Gravvanis A, Anterriotis D, Kakagia D. Mandibular Condyle Reconstruction With Fibula Free-Tissue Transfer: The Role of the Masseter Muscle. *J Craniofac Surg.* 2017;28(8):1955-9. DOI: 10.1097/SCS.0000000000003998.
13. Tarsitano A, Battaglia S, Ramieri V, Cascone P, Ciocca L, Scotti R, et al. Short-term outcomes of mandibular reconstruction in oncological patients using a CAD/CAM prosthesis including a condyle supporting a fibular free flap. *J cranio-maxillo-facial Surg Off Publ Eur Assoc Cranio-Maxillo-Facial Surg.* 2017;45(2):330-7. DOI: 10.1016/j.jcms.2016.12.006.
14. Wang W, Shan X-F, Liang J, Xie S, Zhang J, Cai Z-G. Changes in Condylar Position After Mandibular Reconstruction With Condylar Head Preservation by Computed Tomography. *J oral Maxillofac Surg Off J Am Assoc Oral Maxillofac Surg.* 2019;77(6):1286-92. DOI: 10.1016/j.joms.2018.12.037.
15. Zaid WY, Alshehry S, Zakhary G, Yampolsky A, Kim B. Use of Vascularized Myo-Osseous Fibula Free Flap to Reconstruct a Hemimandibular Defect With a Concomitant Skull Defect Arising From Stock Condylar Prosthesis Displacement Into the Middle Cranial Fossa. *J oral Maxillofac Surg Off J Am Assoc Oral Maxillofac Surg.* 2019;77(6):1316.e1-1316.e12. DOI: 10.1016/j.joms.2018.12.003.
16. Yu Y, Zhang W-B, Liu X-J, Guo C-B, Yu G-Y, Peng X. Regeneration of the Neocondyle After Free Fibular Flap Reconstruction of the Mandibular Condyle. *J oral Maxillofac Surg Off J Am Assoc Oral Maxillofac Surg.* 2020;78(3):479-87. DOI: 10.1016/j.joms.2019.11.009.
17. Tang Q, Li Y, Yu T, Chen X, Zhou Z, Huang W, et al. Association between condylar position changes and functional outcomes after condylar reconstruction by free fibular flap. *Clin Oral Investig.* 2021;25(1):95-103. DOI: 10.1007/s00784-020-03338-w.
18. Zavala A, Ore JF, Broggi A, De Pawlikowski W. Pediatric Mandibular Reconstruction Using the Vascularized Fibula Free Flap: Functional Outcomes in 34 Consecutive Patients. *Ann Plast Surg.* 2021;87(6):662-8. DOI: 10.1097/SAP.0000000000002963.
19. Lee Z-H, Avraham T, Monaco C, Patel AA, Hirsch DL, Levine JP. Optimizing Functional Outcomes in Mandibular Condyle Reconstruction With the Free Fibula Flap Using Computer-Aided Design and Manufacturing Technology. *J oral Maxillofac Surg Off J Am Assoc Oral Maxillofac Surg.* mayo de 2018;76(5):1098-106.
20. Kim J, You M, Shon C. Original research: Impact of the COVID-19 pandemic on unmet healthcare needs in Seoul, South Korea: a cross-sectional study. *BMJ Open.* 2021;11(8):45845. DOI: 10.1136/bmjopen-2020-045845.
21. Guyot L, Richard O, Layoun W, Cheynet F, Bellot-Samson V, Chossegras C, et al. Long-term radiological findings following reconstruction of the condyle with fibular free flaps. *J Cranio-Maxillofacial Surg.* 2004;32(2):98-102. DOI: 10.1016/j.jcms.2003.11.003.