

## Clinical case

# Fascitis necrotizante facial en contexto de agranulocitosis por metamizol: manejo de una complicación poco frecuente

Carlos Nieto Orihuela\*, Celia Vilar Jareño, Marta Sánchez Sánchez, Francisco Juan Granados Colucho, Eduardo Rodríguez Mariño y Yolanda Aguilar Lizarralde

Servicio de Cirugía Oral y Maxilofacial. Hospital Regional Universitario de Málaga, España

### ARTICLE INFORMATION

#### Article history:

Received: 15-01-2026

Accepted: 22-03-2026

#### Palabras clave:

Agranulocitosis, metamizol, fascitis necrotizante, *Pseudomonas*, exenteración, reconstrucción facial.

#### Keywords:

Agranulocytosis, metamizole, necrotizing fasciitis, *Pseudomonas*, exenteration, facial reconstruction.

### R E S U M E N

Se presenta el caso de una paciente de origen británico que desarrolló agranulocitosis secundaria al uso de metamizol, complicándose con una fascitis necrotizante facial por *Pseudomonas aeruginosa*. La agranulocitosis inducida por metamizol es una reacción adversa poco frecuente pero grave, más frecuente en poblaciones con predisposición genética. La neutropenia profunda resultante favorece la aparición de infecciones oportunistas severas, siendo *Pseudomonas aeruginosa* un patógeno particularmente agresivo en este contexto. La evolución clínica fue rápidamente progresiva, lo que requirió una actuación terapéutica intensiva con antibióticos de amplio espectro y medidas quirúrgicas. Este caso subraya la necesidad de un uso prudente del metamizol, especialmente en pacientes de origen británico, así como un manejo agresivo de la enfermedad si ocurre y la posibilidad reconstructiva tras la curación del proceso.

### Facial necrotising fasciitis in the context of metamizole-induced agranulocytosis: management of a rare complication

### A B S T R A C T

A case is presented of a British patient who developed agranulocytosis secondary to metamizole use, which was complicated by facial necrotizing fasciitis caused by *Pseudomonas aeruginosa*. Metamizole-induced agranulocytosis is a rare but serious adverse reaction, reported to be more frequent in populations with a possible genetic predisposition. The resulting profound neutropenia predisposes patients to severe opportunistic infections, with *Pseudomonas aeruginosa* being a particularly aggressive pathogen in this setting. The clinical course was rapidly progressive, requiring intensive therapeutic management with broad-spectrum antibiotics and surgical intervention. This case highlights the need for cautious use of metamizole, especially in patients of British origin, as well as the importance of aggressive management once the condition develops and the potential for reconstructive options following resolution of the disease.

#### \*Correspondence:

E-mail: [carlos\\_nieto\\_96@hotmail.com](mailto:carlos_nieto_96@hotmail.com) (Carlos Nieto Orihuela).

<http://dx.doi.org/10.20986/recom.2026.1716/2026>

## INTRODUCCIÓN

La agranulocitosis inducida por metamizol (MiA) es una reacción idiosincrática poco frecuente pero potencialmente mortal, caracterizada por una neutropenia profunda ( $< 500$  neutrófilos/ $\mu\text{l}$ ) que predispone a infecciones graves. Su incidencia varía entre 0,5 y 1 caso por millón de habitantes/año, aunque se han descrito tasas significativamente superiores en ciertas subpoblaciones, como son la población británica<sup>1-3</sup>. La neutropenia intensa favorece infecciones por patógenos oportunistas, cuya elevada virulencia puede desencadenar fascitis necrotizante rápidamente progresiva<sup>4</sup>. En este artículo se describe el caso de una paciente británica con agranulocitosis inducida por metamizol complicada con fascitis necrotizante facial por *Pseudomona aureginosa*, abordando su diagnóstico, tratamiento y posterior reconstrucción, subrayando la importancia de un tratamiento precoz y agresivo, así como una prescripción prudente de metamizol en grupos de riesgo.

## CASO CLÍNICO

Presentamos el caso de una mujer de 59 años, británica, con diabetes mellitus tipo 2 e hipertensión arterial, sin otros antecedentes médicos de interés. La paciente refería toma de metamizol por un cuadro de lumbalgia en las semanas previas al inicio del proceso en cuestión.

La paciente acudió en noviembre de 2023 al Servicio de Urgencias por un cuadro de dos días de evolución de inflamación periorbitaria derecha y conjuntivitis, sin fiebre en ese momento. En la exploración física destacaba edema, eritema periorbitario derecho, dolor y signos inflamatorios locales, sin fluctuación ni colecciones palpables. Fue dada de alta del servicio de urgencias con tratamiento antibiótico de amoxicilina y ácido clavulánico (1000 mg cada 8 h) con la sospecha de una infección de origen dental o sinusal. La paciente acudió de nuevo a urgencias tres días después por empeoramiento progresivo, y presentaba una escara necrótica de 1 cm de diámetro aproximadamente en la región infraorbitaria derecha, asociada a un empeoramiento del edema y eritema local, por lo que se decidió en ese momento ingresar para manejo con tratamiento antibiótico intravenoso (amoxicilina y ácido clavulánico 1000/200 mg cada 8 horas). La paciente continuó sufriendo empeoramiento progresivo a pesar del ingreso, con un dolor hemifacial derecho difícilmente controlable, una rápida progresión de necrosis cutánea y subcutánea, llegando a abarcar todo el tercio medio facial derecho, además de un deterioro del estado general de la paciente lo que motivó el traslado de la paciente a la Unidad de Cuidados Intensivos (UCI) a los 4 días del ingreso.

En el hemograma de ingreso a UCI destacaba una leucopenia severa con un recuento total de leucocitos de  $0,23 \times 10^9/\text{l}$  (valores normales: 4,00-11,50), acompañada de neutropenia profunda, con un recuento absoluto de neutrófilos de  $0,03 \times 10^9/\text{l}$  (1,80-8,00), cumpliendo criterios de agranulocitosis grave. En cuanto a los linfocitos se encontraron valores de  $0,14 \times 10^9$  (0,90-4,60) y monocitos  $0,06 \times 10^9/\text{l}$  (0,16-0,80). La proteína C reactiva (PCR) presentó un valor de 386,3 mg/l (valores normales:  $< 5,0$  mg/l), y

la procalcitonina de 23,52 ng/ml ( $< 0,50$  ng/ml), hallazgos compatibles con sepsis bacteriana grave. La serie roja y las plaquetas mantenían valores normales.

Se completó el estudio mediante tomografía computarizada cervicofacial con contraste, que evidenció un extenso edema del tejido celular subcutáneo periorbitario derecho, además de una imagen sugestiva de absceso preseptal en relación con el globo ocular derecho de unos 3 milímetros (Figura 1). Se realizaron hemocultivos y biopsia del párpado superior derecho que resultaron positivos para *Pseudomona aeruginosa*.

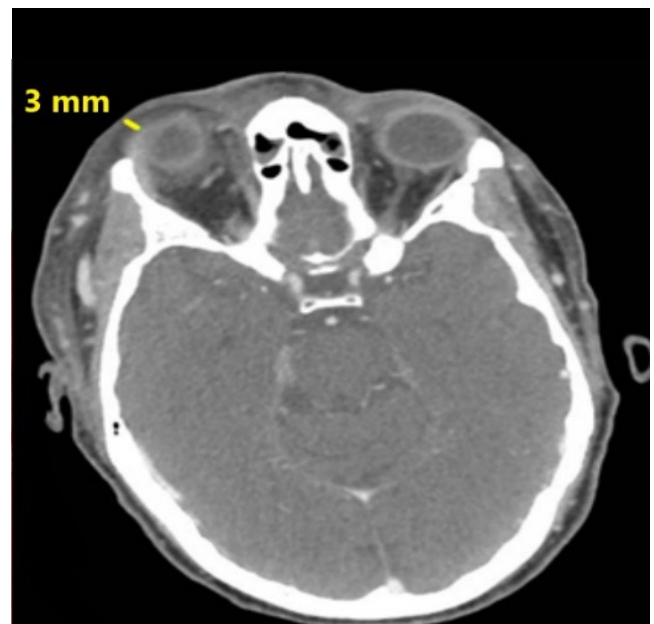
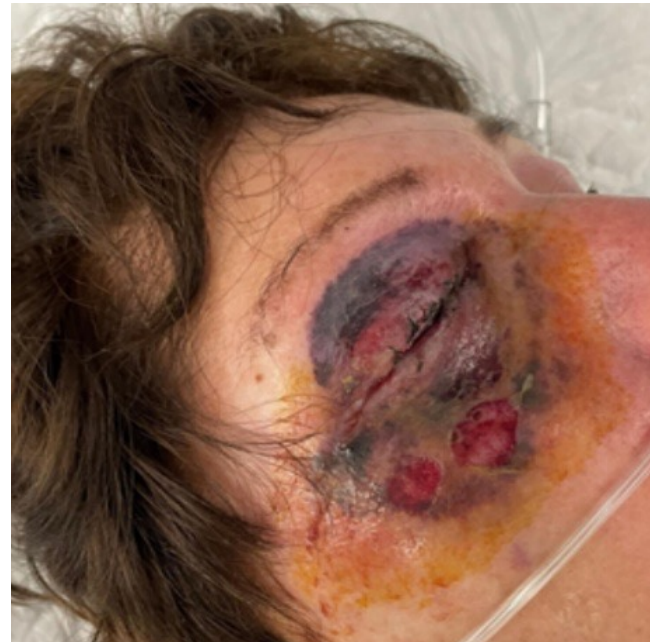

Figura 1. Estado de la enfermedad una semana tras su inicio. TC donde se observa colección de 2 mm en párpado superior derecho y proceso edematoso acompañante periorbitario derecho.

La fascitis necrotizante es una infección grave y rápidamente progresiva de los tejidos blandos que afecta principalmente la fascia y el tejido subcutáneo, con alta mortalidad si no se diagnostica y trata precozmente. El diagnóstico suele sustentarse en criterios clínicos, radiológicos y hallazgos intraoperatorios.

Clínicamente se caracteriza por dolor intenso desproporcionado respecto a los hallazgos cutáneos, eritema, edema, calor local, induración y progresión rápida de la lesión, pudiendo aparecer ampollas serosas o hemorrágicas, necrosis cutánea, crepitación, anestesia de la piel y signos sistémicos de sepsis como fiebre y taquicardia. Desde el punto de vista radiológico, las pruebas de imagen pueden mostrar gas en tejidos blandos, engrosamiento de la fascia, edema del tejido subcutáneo y colecciones líquidas que siguen los planos fasciales. Los hallazgos intraoperatorios, incluyen fascia grisácea y necrótica, escaso sangrado de los tejidos, secreción serosa, fácil disección de la fascia, olor fétido y extensión de la necrosis más allá de lo visible en la piel. El tratamiento requiere de un desbridamiento quirúrgico urgente y amplio, acompañado de tratamiento antibiótico dirigido.

Sumando dichos criterios, se estableció el diagnóstico de fascitis necrotizante periorbitaria derecha por *Pseudomona aeruginosa*, en contexto de agranulocitosis inducida por metimazol como factor predisponente para el desarrollo de la infección. Se descartó el origen dental como infección del proceso debido a la ausencia de foco y debido a su rápida progresión y de necrosis se descartó la sospecha de una celulitis de origen sinusal. El día de ingreso en UCI, y ante la ausencia de mejoría, se realizó un desbridamiento quirúrgico amplio y agresivo, con una resección de todos los tejidos necróticos y desvitalizados hasta alcanzar planos vitales y sangrantes, desbridándose el tercio medio facial derecho, así como escalar el tratamiento antibiótico a piperacilina-tazobactam (4,5 gramos/ 6 horas intravenoso), tobramicina 400-420 mg i.v. cada 24 horas y vancomicina (1200 mg cada 12 horas intravenoso) con el objetivo de cubrir gérmenes gram negativos, gram positivos y anaerobios en espera de los resultados del antibiograma. Durante el acto quirúrgico se evidenció una extensa afectación de los tejidos blandos periorbitarios, aunque en ese momento se decidió preservar el globo ocular ante la ausencia de una constancia clara de afectación completa del mismo.

Pese a los desbridamientos seriados y al tratamiento antibiótico, la evolución local en los siguientes tres días continuó siendo desfavorable. Se realizó una valoración oftalmológica del ojo derecho constatando afectación ocular por la necrosis, por lo que se decidió realizar en ese momento una exenteración orbitaria derecha para mayor control de la infección (Figura 2).

A los cinco días del ingreso en UCI, los valores analíticos comenzaron a mejorar, con unos valores de leucocitos de  $12,68 \times 10^9/l$  (valores normales: 4,00-11,50), con un recuento absoluto de neutrófilos de  $10,92 \times 10^9/l$  (1,80-8,00). En cuanto a los linfocitos se encontraron valores de  $7,6 \times 10^9/l$  (0,90-4,60) y monocitos  $3,00 \times 10^9/l$  (0,16-0,80). La proteína C reactiva (PCR) había bajado a 151,0 mg/l (valores normales: < 5,0 mg/l), y la procalcitonina de 3,41 ng/ml (< 0,50 ng/ml). La serie roja y las plaquetas seguían manteniendo valores normales. Se recibieron en ese momento los resultados del antibiograma siendo sensible a piperacilina/tazobactam y tobramicina, por lo que se mantuvo tratamiento y se retiró la vancomicina.

Tras la segunda cirugía, curas diarias y mejora significativa de los valores analíticos de la paciente sin llegar a utilizar factores estimulantes de colonias (G-CSF), se consiguió obtener un control de la infección. La segunda semana de tratamiento se desescaló a piperacilina-tazobactam en solitario, que se mantuvo en total dos semanas, debido a la posible nefro y ototoxicidad de la tobramicina<sup>5</sup>. Pudimos obtener control de la enfermedad y un lecho quirúrgico limpio, estable y adecuadamente vascularizado. El tratamiento se hizo de forma conjunta y exclusiva entre los intensivistas y los cirujanos maxilofaciales. La paciente fue dada de alta de UCI a la planta de hospitalización doce días después de su ingreso.

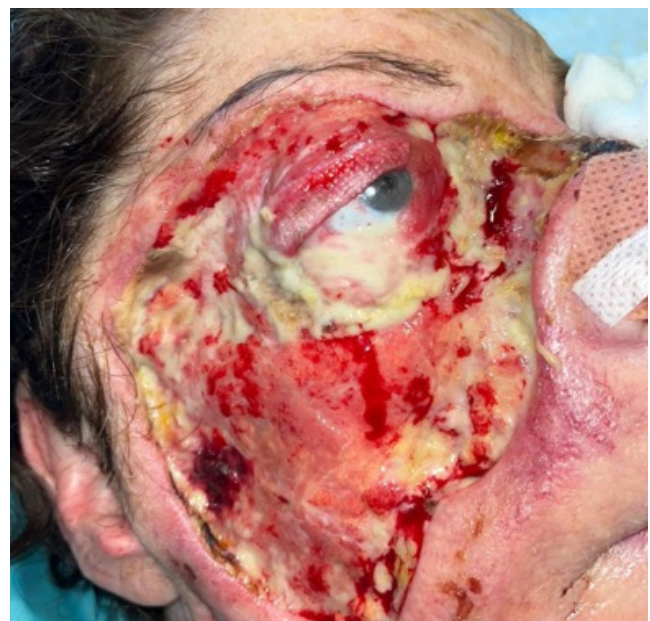
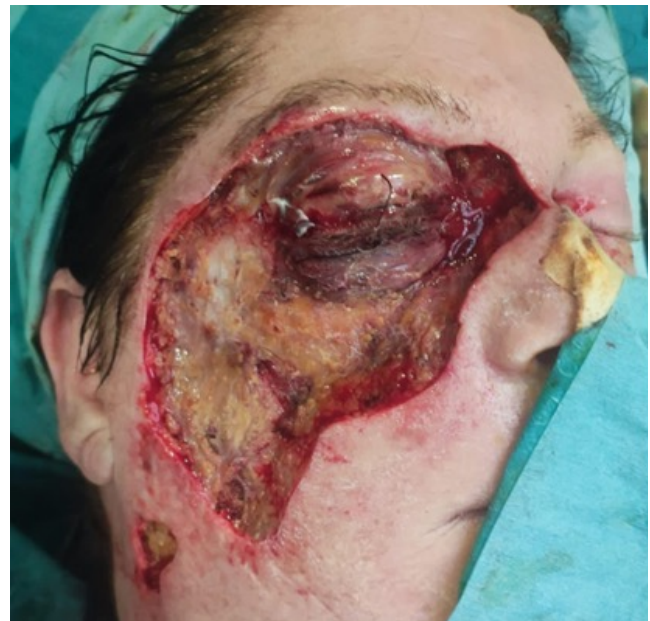
Figura 2. Estado de la enfermedad y afectación ocular tres días tras primera cirugía.

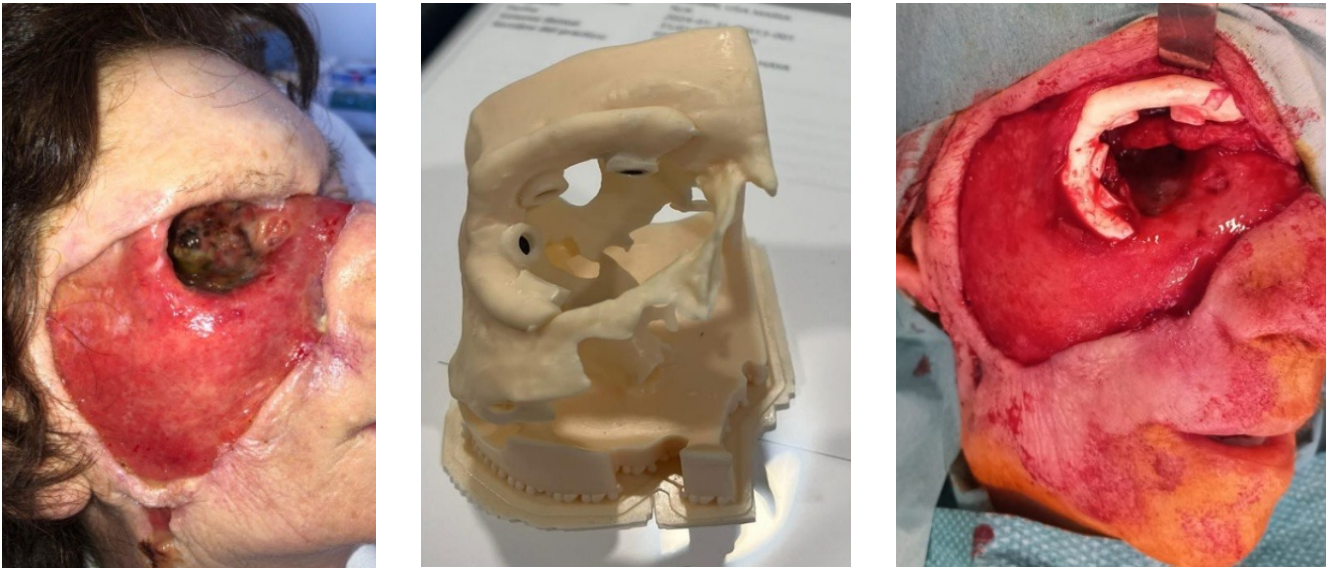


Figura 3. Paciente tras exanteración orbitaria y nuevos desbridamientos. Impresión 3D biomodelo para colocación de implantes con férula guiada. Cirugía de colocación de implantes.

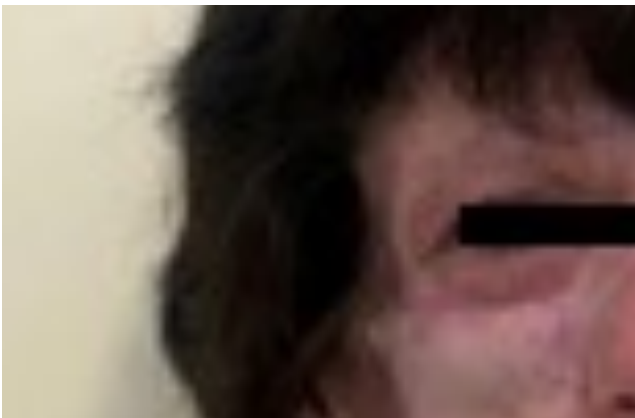

Figura 4. Aspecto actual de la paciente con la epítisis colocada sobre los implantes.

Se planificó en un segundo tiempo, y tras control completo de la infección, la reconstrucción diferida del defecto orbitofacial, con la colocación de tres implantes orbitarios osteointegrados, de un tamaño de  $6 \times 4$  milímetros. Dos de ellos fueron colocados en el reborde supraorbitario del ojo derecho y el tercero en la pared lateral. Fueron planificados virtualmente y se diseñó una guía quirúrgica personalizada, lo que permitió una colocación precisa de los implantes en hueso orbitario remanente viable, con el objetivo de permitir más adelante la rehabilitación protésica con una epítisis. Además, fueron recubiertos con un injerto libre de espesor total de piel obtenido del muslo izquierdo de la paciente (Figura 3).

Tras 4 meses de periodo de osteointegración y cicatrización, la paciente fue sometida a una rehabilitación completa mediante epítisis ocular retenida magnéticamente, obteniéndose una adecuada estabilidad protésica, así como una colocación y retirada sencillas por parte de la paciente. Obtuvimos

finalmente un resultado funcional y estético satisfactorio, por lo que consideramos que pudiera ser un caso que ayudara en situaciones similar a nuestros compañeros de otros hospitales (Figura 4).

## DISCUSIÓN

La agranulocitosis inducida por metamizol es una reacción adversa idiosincrática rara, no dosis-dependiente, descrita ampliamente en la literatura como una entidad potencialmente mortal cuando se asocia a infecciones graves<sup>1</sup>. La neutropenia profunda favorece infecciones fulminantes por patógenos oportunistas<sup>1</sup>. Diversos estudios han observado una incidencia significativamente mayor de agranulocitosis por metamizol en pacientes de origen británico. Rodrigo y cols. reportaron una incidencia de hasta 20,4 casos por millón/año en esta población, muy superior a la descrita en otros grupos europeos<sup>3</sup>. Este hallazgo ha sido interpretado como indicativo de una posible susceptibilidad genética, aún no bien caracterizada<sup>2,3</sup>.

Las revisiones sobre fascitis necrotizante cervicofacial señalan que esta localización es poco frecuente, pero potencialmente letal debido a la rápida diseminación a estructuras profundas y al riesgo de extensión intracraneal<sup>6</sup>. En los casos descritos en la literatura, el retraso diagnóstico inicial es frecuente, ya que puede simular una celulitis periorbitaria u odontogena, como ocurrió inicialmente en nuestra paciente. La aparición de escaras necróticas y la progresión acelerada fueron elementos clave que permitieron sospechar el diagnóstico. El tratamiento descrito coincide en la necesidad de desbridamientos quirúrgicos amplios y precoces<sup>6</sup>. En situaciones de afectación orbitaria extensa, algunos autores han señalado la exenteración orbitaria como una medida radical pero eficaz para el control definitivo de la infección<sup>6</sup>. En nuestro caso, la exenteración fue determinante para lograr un lecho quirúrgico limpio y estable.

Comparado con los casos de Lee y cols.<sup>7</sup>, la presentación inicial como un cuadro aparentemente compatible con celulitis periorbitaria, seguido de necrosis cutánea y progresión acelerada, confirma que el retraso diagnóstico inicial sigue siendo uno de los principales problemas en la fascitis necrotizante periocular. En el caso de Lee y cols., también causado por *Pseudomonas aeruginosa*, el paciente evolucionó desde edema palpebral a fascitis necrotizante periorbitaria con endoftalmitis y acabó con un ojo atrófico pese al tratamiento intensivo; de forma parecida, en nuestro paciente la progresión local obligó finalmente a exanteración orbitaria.

Se ha señalado que los pacientes inmunocomprometidos presentan mayor riesgo de infecciones necrotizantes por bacilos gramnegativos, particularmente *Pseudomonas aeruginosa*, con evolución clínica más fulminante y mayor riesgo de sepsis grave<sup>7</sup>. Casos descritos en pacientes con inmunosupresión, como infección por VIH o neutropenia grave, han mostrado una progresión rápida y una elevada tasa de complicaciones<sup>8</sup>.

Frente a la mayoría de casos cervicofaciales publicados, que suelen ser de origen odontógeno, nuestro caso también resulta llamativo por su presentación periorbitaria no odontógena y por el contexto hematológico predisponente. Las revisiones recientes siguen señalando que la fascitis necrotizante de cabeza y cuello suele diagnosticarse tardíamente porque en sus fases iniciales puede simular infecciones más comunes, y que el tratamiento exitoso depende fundamentalmente de antibioterapia precoz y desbridamiento quirúrgico agresivo<sup>8</sup>.

De Oliveira y cols.<sup>9</sup> destacan el papel de implantes osteointegrados y sistemas de retención magnética como una opción fiable para la rehabilitación protésica. Describen una elevada estabilidad protésica y una mejora significativa en la calidad de vida de los pacientes rehabilitados mediante epíttesis retenidas magnéticamente.

La fascitis necrotizante facial por *Pseudomonas aeruginosa* en contexto de agranulocitosis inducida por metamizol es una entidad excepcional, pero con un potencial destructivo y letal. Nuestro caso aporta que un abordaje multidisciplinar precoz y agresivo, junto con cirugía radical y reconstrucción diferida planificada, puede modificar favorablemente el pronóstico y el resultado de la enfermedad.

## CONCLUSIONES

La agranulocitosis inducida por metamizol es una reacción adversa grave cuya detección precoz es clave para prevenir complicaciones infecciosas severas. En pacientes inmunocomprometidos, infecciones poco comunes como la fascitis necrotizante cervicofacial por *Pseudomonas aeruginosa* pueden evolucionar rápidamente y requerir cirugías radicales de desbridamiento facial. Este caso resalta la importancia de sospechar infecciones graves en poblaciones con posible susceptibilidad genética, como en este caso al metamizol, y de aplicar

un enfoque multidisciplinar que combine tratamiento precoz y agresivo, cirugía precoz y reconstrucción estética.

## ÉTICA DE LA PUBLICACIÓN

Nuestra paciente firmó el consentimiento para la publicación del caso y de las fotografías para su divulgación a nivel científico. No precisó ser aprobado por el Comité de Ética al ser un caso único y contar con el consentimiento de la paciente.

## CONFLICTO DE INTERESES

Ninguno.

## FINANCIACIÓN

Ninguna.

## BIBLIOGRAFÍA

- Andrès E, Zimmer J, Mecili M, Weitten T, Alt M, Maloisel F. Clinical presentation and management of drug-induced agranulocytosis. *Expert Rev Hematol*. 2011;4(2):143-51. DOI: 10.1586/ehm.11.12.
- Ibáñez L, Vidal X, Ballarín E, Laporte JR. Agranulocytosis associated with dipyron (metamizol). *Eur J Clin Pharmacol*. 2005;60(11):821-9. DOI: 10.1007/s00228-004-0836-y.
- Mérida Rodrigo L, Faus Felipe V, Poveda Gómez F, García Alegria J. Agranulocitosis por metamizol: un potencial problema en la población británica. *Rev Clin Esp*. 2009;209(4):176-9. DOI: 10.1016/s0014-2565(09)71310-4.
- Stevens DL, Bryant AE. Necrotizing soft-tissue infections. *N Engl J Med*. 2017;377(23):2253-65. DOI: 10.1056/NEJMr1600673.
- Adeyemo AA, Adeolu J, Akinyemi JO, Omotade OO, Oluwatosin OM. Predictive model for aminoglycoside induced ototoxicity. *Front Neurol*. 2024;15:1461823. DOI: 10.3389/fneur.2024.1461823.
- Gunaratne DA, Tseros EA, Hasan Z, Kudpaje AS, Suruliraj A, Smith MC, et al. Cervical necrotizing fasciitis: Systematic review and analysis of 1235 reported cases from the literature. *Head Neck*. 2018;40(9):2094-102. DOI: 10.1002/hed.25184.
- Lee YK, Lai CC. Concurrent *Pseudomonas* Periorbital Necrotizing Fasciitis and Endophthalmitis: A Case Report and Literature Review. *Pathogens*. 2021;10(7):854. DOI: 10.3390/pathogens10070854.
- Scheepers MA, Keel S, Michaelides M. Bilateral necrotizing fasciitis of the ocular adnexa secondary to *Pseudomonas aeruginosa* septicaemia in a HIV-positive child. *Orbit*. 2010;29(1):63-4. DOI: 10.3109/01676830903258847.
- De Oliveira FM, Salazar-Gamarrá R, Öhman D, Nannmark U, Pecorari V, Dib LL. Quality of life assessment of patients utilizing orbital implant-supported prostheses. *Clin Implant Dent Relat Res*. 2018;20(4):438-43. DOI: 10.1111/cid.12602.