




Revista Española de Cirugía Oral y Maxilofacial

www.revistacirugiaoralymaxilofacial.es



Caso clínico

Rehabilitación de trauma maxilofacial severo mediante implante subperióstico personalizado

Julien Etienne Fumeaux Espinoza*¹, Claudio Borel Baeza¹, Carlos Gaete García¹, Maximiliano Bravo Valenzuela¹, Camila Orellana Quezada² y Antonio Núñez Flores³

¹Servicio de Cirugía Maxilofacial. Hospital del Trabajador. Asociación Chilena de Seguridad. Providencia, Santiago, Chile. ²Odontología. Universidad Mayor. Santiago, Chile. ³Cirugía Maxilofacial. Universidad Mayor. Santiago, Chile

INFORMACIÓN DEL ARTÍCULO

Historia del artículo:

Recibido: 23-09-2023

Aceptado: 23-02-2024

Palabras clave:

Implantes subperiósticos, implantes customizados, maxilar atrófico, deformidad facial, secuela traumática.

Keywords:

Subperiosteal implants, customized implants, atrophic maxilla, facial deformity, trauma sequelae.

R E S U M E N

El trauma maxilofacial puede generar múltiples secuelas en la región estomatológica, impactando gravemente en el ámbito físico, psicológico, social y laboral de los pacientes. Se reporta un caso de un hombre de 26 años que sufre múltiples fracturas del macizo facial por trauma de alta energía por proyectil. Tras múltiples técnicas de reconstrucción, se logra una eficaz rehabilitación implantosoportada mediante un implante subperióstico individualizado para el paciente. El uso de este tipo de técnica reconstructiva ha ido en aumento progresivo; sin embargo, aún existen pocos reportes en el contexto de trauma maxilofacial, donde muchas veces los tejidos blandos y duros presentan daños considerables. Este tipo de implante representa una herramienta más en el arsenal para el cirujano maxilofacial, quien debe balancear los riesgos y beneficios de las diversas posibilidades en la reconstrucción y rehabilitación en pacientes con secuelas del trauma maxilofacial severo.

Severe maxillofacial injury rehabilitation using customized subperiosteal implant

A B S T R A C T

Maxillofacial trauma can generate multiple sequelae in the stomatological region, seriously impacting the physical, psychological, social and occupational aspects of patients. A case of a 26-year-old man with multiple facial fractures due to high-energy projectile trauma is presented. After multiple reconstructions techniques, an effective implant-supported rehabilitation is achieved by means of a customized subperiosteal implant. The use of this reconstructive technique has been increasing progressively, however, there are

*Autor para correspondencia:

Correo electrónico: Etienne.fumeaux@gmail.com (Julien Etienne Fumeaux Espinoza).
<http://dx.doi.org/10.20986/recom.2024.1480/2023>

1130-0558/© 2023 SECOM CyC. Publicado por Inspira Network. Este es un artículo Open Access bajo la licencia CC BY-NC-ND (<http://creativecommons.org/licenses/by-nc-nd/4.0/>).

still few reports regarding to sequelae of maxillofacial trauma, which often present soft and hard tissues substantial damage. This type of implant represents one more tool in the arsenal for the maxillofacial surgeon, who must balance the risks and benefits of the numerous possibilities in the reconstruction and rehabilitation of patients with sequelae of severe maxillofacial trauma.

INTRODUCCIÓN

El trauma maxilofacial de alta energía está asociado a una gran cantidad de complicaciones y/o secuelas, entre ellas problemas estéticos, funcionales e incluso psicológicos¹. Para la recuperación funcional masticatoria se han utilizado ampliamente los implantes dentales oseointegrados, con altas tasas de éxito a mediano y largo plazo². También hay que destacar la versatilidad que tienen los implantes cigomáticos, con tasas de éxito promedio de 96 % a 6 años³. Sin embargo, este tipo de lesiones y fracturas, en específico de la región órbito-cigomáticas, muchas veces generan una pérdida de tejido duro y blando que incompatibiliza la colocación de implantes convencionales o cigomáticos⁴. La pérdida de hueso excesiva (transversal y vertical), insuficiente tejido blando, pobre calidad ósea y/o la neumatización del seno maxilar, son algunas condiciones que imposibilitan el uso de implantes dentales tradicionales, haciendo que estos tipos de pacientes tengan pocas opciones de rehabilitación.

Ante esto, las alternativas terapéuticas contemporáneas implican la reconstrucción secundaria con uso de injertos autólogos, o regeneración ósea guiada⁵. Sin embargo, estas técnicas no están exentas de complicaciones⁶, incluso llegando a la pérdida completa del injerto⁷, en especial en pacientes que han padecido traumatismos severos, múltiples cirugías del macizo facial, consecuente fibrosis cicatricial, adherencias y disminución de vascularización. Múltiples factores de riesgo se han estudiado para determinar el pronóstico de los injertos, entre ellos el hábito tabáquico, tejido cicatricial, grandes pérdidas sanguíneas, complicaciones del sitio injertado⁸, entre otros.

El presente estudio tiene como propósito reportar la eficaz rehabilitación mediante un implante subperióstico individualizado de un paciente secuelado de trauma maxilofacial severo.

CASO CLÍNICO

Presentamos el caso de un paciente hombre de 26 años que, en agosto de 2019, sufre un traumatismo por proyectil (piedra), ocasionando múltiples fracturas y heridas en el territorio maxilofacial, entre ellas, fractura de parasíntesis bilateral, cóndilo mandibular izquierdo, maxilar y proceso alveolar conminutado y avulsión de múltiples piezas dentarias. Fue estabilizado y trasladado al Hospital del Trabajador, donde fue tratado mediante reducción abierta y fijación interna rígida con elementos de osteosíntesis con resultados favorables en sus seguimientos (Figura 1).

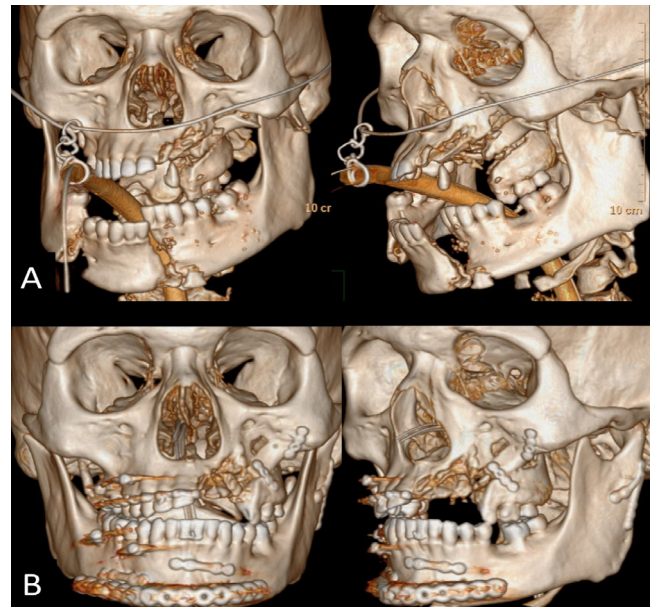


Figura 1. Fracturas complejas del macizo facial: parasíntesis bilateral, cóndilo izquierdo, maxilar y proceso alveolar conminutados. A: preoperatorio; B: postoperatorio.

Sin embargo, debido a la gran energía del impacto en la región maxilar izquierda, y la consecuente conminución, evolucionó con un defecto óseo horizontal y vertical del maxilar, específicamente en la región del proceso alveolar de los dientes ausentes, haciendo incompatible la instalación de implantes osteointegrados convencionales. Tras 19 meses desde el traumatismo, se realizó una reconstrucción mediante un injerto autólogo en bloque de cresta iliaca monocortical de 4 x 2 cm, con excelentes resultados al postoperatorio inmediato (Figura 2).

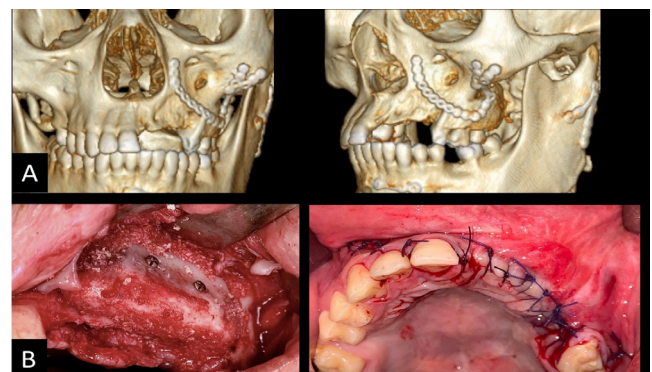


Figura 2. A: secuela atrófica del proceso alveolar maxilar postraumática. B: injerto autólogo en bloque de cresta iliaca en posición y cierre por primera intención, el cual después de 6 semanas se mostró desvitalizado y tuvo que ser retirado.

Sin embargo, a las 6.^a semana se evidencia exposición y desvitalización del injerto, por lo que fue retirado en su totalidad. La muestra recolectada fue enviada a biopsia diferida, donde se describió una osteomielitis crónica y reagudización supurativo-fibrinoide.

Posterior al retiro del injerto, y debido a las secuelas biológicas y estructurales del paciente (fibrosis cicatricial, suministro vascular limitado, pérdida de injerto autólogo) se realizó la confección de un implante subperióstico. Fue desarrollado de forma personalizada a través de una tomografía computarizada, y manufacturado con técnica aditiva en aleación de titanio grado 23 (Ti6Al4V ELI) (Figura 3), basado en los protocolos de Gellrich, 2017⁹ y Mommaerts, 2019¹⁰, instalados con una fijación mediante tornillos de 2 mm. Se realizó una planificación prostodóntica reversa digital¹¹, la cual permite dejar los implantes con una conexión inmediata a cavidad oral, y cargados de forma diferida con un enfoque prostodóntico.

En julio de 2022 se realizó la instalación de la estructura personalizada en pabellón quirúrgico bajo anestesia general. Fue fabricada una guía quirúrgica de acero inoxidable, y fijada con 2 tornillos para realizar las osteotomías mediante piezoeléctrico de forma precisa, con ello crear surcos óseos crestales, donde se apoyaría el implante (Figura 4B-C). Después, según las osteotomías realizadas, fue instalado y fijado el implante supraóseo mediante 8 tornillos de 1,5 mm con un óptimo ajuste según la planificación (Figura 4D). Se usó conexión externa hexagonal para permitir pilares intermedios multiunit cilíndricos, los cuales se dejaron hacia la cavidad oral de forma inmediata (Figura 4E-F). Después de 4 meses, el paciente fue rehabilitado de forma diferida mediante estructura híbrida implantosoportada de acrílico, logrando una función oclusal y estética adecuada. Actualmente está en seguimiento y controles ambulatorios por el equipo (Figura 5 y 6).

DISCUSIÓN

Hasta el día de hoy, la rehabilitación implantológica en pacientes con atrofia de los maxilares se ha mantenido como un gran desafío para el cirujano estomatológico, y sin duda, más aún en el contexto de traumatismo maxilofacial y sus secuelas². Múltiples terapias han aparecido para el tratamiento y la restitución de la estructura ósea de soporte, como lo es la regeneración ósea guiada o el uso de injertos autólogos, sin embargo, estos no están exentos de complicaciones³⁻⁶.

El presente estudio reporta el uso de un implante subperióstico manufacturado de forma aditiva en titanio grado 23, basado en los protocolos de Gellrich, 2017⁹ y Mommaerts, 2019¹⁰, utilizando tornillos de 1,5 mm. Dichos autores refieren el uso de tornillos de un grosor mínimo de 1 mm, con el objetivo de cumplir un estrés de carga menor al máximo establecido (200 MPa) y así optimizar la distribución de cargas. Luego de la sinterización, la pieza y tornillos fueron sometida a pulido y un tratamiento de SLA (ácido) en la región del contacto óseo, aumentando la resistencia y durabilidad. La localización ideal está establecida por la encía queratinizada, la menor cantidad de inserciones musculares y el remanente óseo del huésped, elementos esenciales para asegurar una estabilidad a largo plazo. La conexión fue mediante pilares de titanio multiunit, con carga diferida para asegurar una correcta oseointegración en un tejido óseo secuelado.

Un estudio realizado por Sakkas y cols.¹² reportaron que la edad > 40 años (Odds Ratio = 2,44), hábito tabáquico (Odds Ratio = 2,47), mala higiene (Odds Ratio = 6,64) y sangrado crevicular (Odds Ratio = 39,06) son factores significativamente correlacionados a complicaciones postoperatorias (por ejemplo, dehiscencia, infección, exposición de injertos)¹². Contrario a

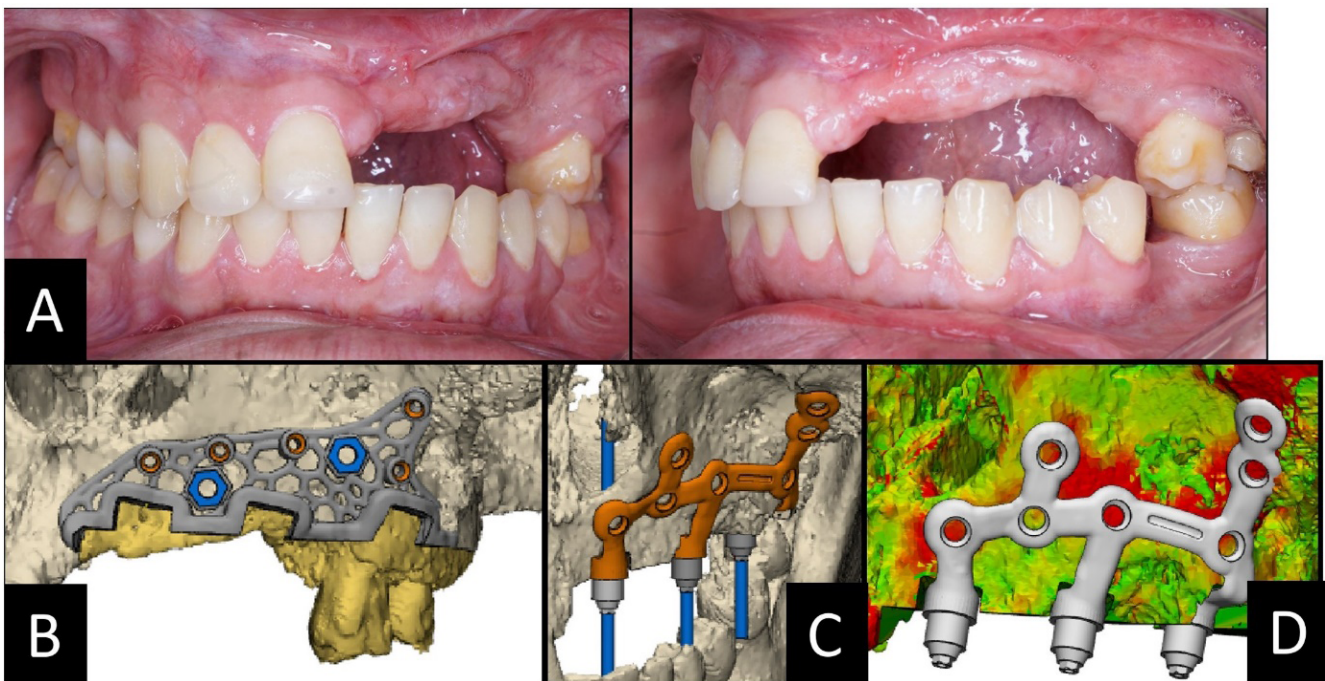


Figura 3. A: atrofia severa de maxilar superior izquierdo posterior al retiro de injerto autólogo, incompatible con rehabilitación convencional. B: guía de corte para regularización de reborde alveolar. C-D; planificación de implante subperióstico con protocolo de rehabilitación a la inversa.

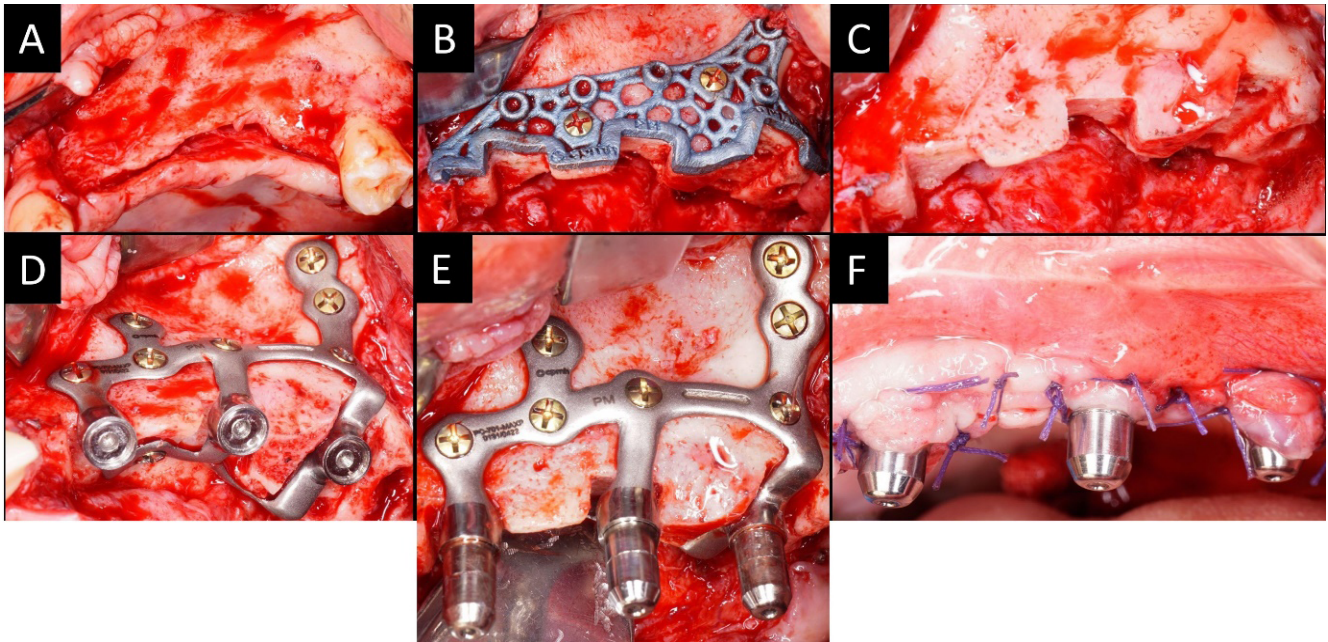


Figura 4. A: lecho óseo intraoperatorio. B-C: guías de corte y osteotomías realizadas. D-E: implante customizado fijado. F: postoperatorio inmediato.

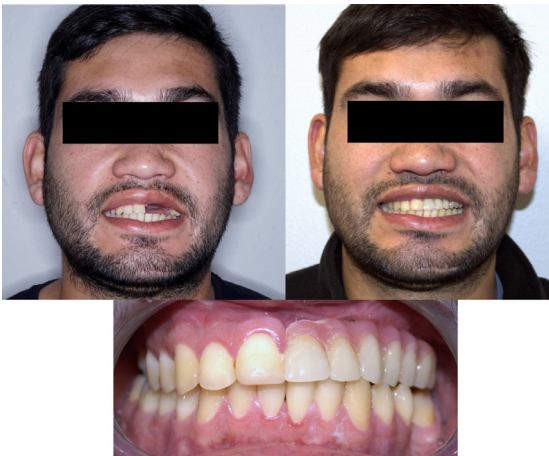

Figura 5. Fotos frontales pre y postoperatorias.

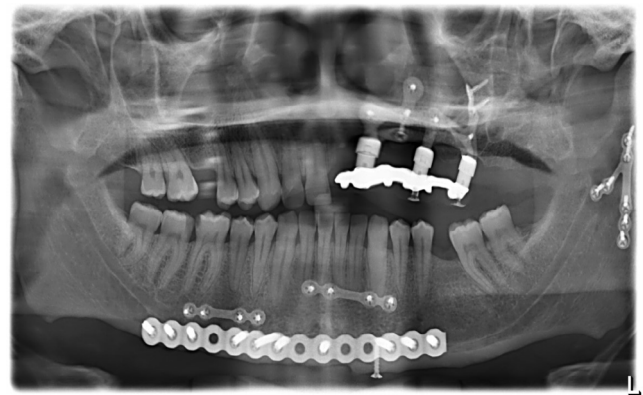


Figura 6. Radiografía panorámica 18 meses desde instalación.

lo que sucede con otros factores como: zona maxilar, experiencia del cirujano o pérdida dentaria ($p > 0,01$), los cuales no tienen influencia en la tasa de complicaciones.

A su vez, en el contexto de colgajos microvasculares libres, Vicente y cols. señalan que aquellos pacientes con antecedentes médicos relevantes como: radioterapia de maxilares, hipotiroidismo, hipoproteinemia, diabetes descontrolada o hábito tabáquico activo, pueden aumentar el riesgo de una regeneración anómala y consecuentes complicaciones. Por ello, dichas condiciones deberían ser manejadas lo mejor posible previo a la cirugía¹³.

Ante el complejo escenario de atrofia severa de los maxilares, con historia de falla en reconstrucción ósea, el uso de implantes subperiósticos con anclaje rígido multivectorial

ha resurgido como una alternativa viable, mostrando amplia versatilidad incluso en relación a cirugía ortognática¹⁴⁻¹⁶. Estos han sido utilizados en múltiples escenarios, como cáncer, anomalías del desarrollo o en pacientes con historia de pérdida de implantes convencionales¹⁷, logrando éxito en múltiples estudios a mediano y largo plazo.

CONCLUSIÓN

Este caso clínico, uno de los primeros en la literatura en el contexto de secuelas traumáticas maxilofaciales, evidencia su utilidad en paciente seleccionados. Asimismo, se concluye que los implantes subperiósticos son una herramienta

útil dentro del arsenal del cirujano maxilofacial para poder lograr una rehabilitación dental implantosoportada en maxilares atróficos severos, en particular en casos de difícil evolución.

CONFLICTO DE INTERESES

Los autores declaran no tener conflicto de intereses.

FUENTES DE FINANCIACIÓN

La presente investigación no ha recibido ayudas específicas provenientes de agencias del sector público, sector comercial o entidades sin ánimo de lucro.

BIBLIOGRAFÍA

1. Tan PG, Soh CL. Quality of life assessments in maxillofacial trauma patients – a systematic review. *J Oral Maxillofac Surg Med Pathol.* 2019;32(2):87-92. DOI: 10.1016/j.ajoms.2019.06.003.
2. Howe MS, Keys W, Richards D. Long-term (10-year) dental implant survival: A systematic review and sensitivity meta-analysis. *J Dent.* 2019;84:9-21. DOI: 10.1016/j.jdent.2019.03.008.
3. Brennand Roper M, Vissink A, Dudding T, Pollard A, Gareb B, Malevez C, et al. Long-term treatment outcomes with zygomatic implants: a systematic review and meta-analysis. *Int J Implant Dent.* 2023;9(1):21. DOI: 10.1186/s40729-023-00479-x.
4. Block MS, Haggerty CJ, Fisher GR. Nongrafting implant options for restoration of the edentulous maxilla. *J Oral Maxillofac Surg.* 2009;67(4):872-81. DOI: 10.1016/j.joms.2008.10.008.
5. Gultekin BA, Cansiz E, Borahan MO. Clinical and 3-Dimensional Radiographic Evaluation of Autogenous Iliac Block Bone Grafting and Guided Bone Regeneration in Patients With Atrophic Maxilla. *J Oral Maxillofac Surg.* 2017;75(4):709-22. DOI: 10.1016/j.joms.2016.11.019.
6. McKenna GJ, Gjengedal H, Harkin J, Holland N, Moore C, Srinivasan M. Effect of autogenous bone graft site on dental implant survival and donor site complications: a systematic review and meta-analysis. *J Evid Based Dent Pract.* 2022;22(3):101731. DOI: 10.1016/j.jebdp.2022.101731.
7. Okoturo E. Non-vascularised iliac crest bone graft for immediate reconstruction of lateral mandibular defect. *Oral Maxillofac Surg.* 2016;20(4):425-9. DOI: 10.1007/s10006-016-0585-y.
8. Lim G, Lin GH, Monje A, Chan HL, Wang HL. Wound Healing Complications Following Guided Bone Regeneration for Ridge Augmentation: A Systematic Review and Meta-Analysis. *Int J Oral Maxillofac Implants.* 2018;33(1):41-50. DOI: 10.11607/jomi.5581.
9. Gellrich NC, Zimmerer RM, Spalthoff S, Jehn P, Pott PC, Rana M, et al. A customised digitally engineered solution for fixed dental rehabilitation in severe bone deficiency: A new innovative line extension in implant dentistry. *J Craniomaxillofac Surg.* 2017;45(10):1632-8. DOI: 10.1016/j.jcms.2017.07.022.
10. Mommaerts MY. Evolutionary steps in the design and biofunctionalization of the additively manufactured sub-periosteal jaw implant 'AMSJI' for the maxilla. *Int J Oral Maxillofac Surg.* 2019;48(1):108-14. DOI: 10.1016/j.jom.2018.08.001.
11. Gellrich NC, Rahlf B, Zimmerer R, Pott PC, Rana M. A new concept for implant-borne dental rehabilitation; how to overcome the biological weak-spot of conventional dental implants? *Head Face Med.* 2017;13(1):17. DOI: 10.1186/s13005-017-0151-3.
12. Sakkas A, Schramm A, Winter K, Wilde F. Risk factors for post-operative complications after procedures for autologous bone augmentation from different donor sites. *J Craniomaxillofac Surg.* 2018;46(2):312-22. DOI: 10.1016/j.jcms.2017.11.016.
13. Vincent A, Sawhney R, Ducic Y. Perioperative Care of Free Flap Patients. *Semin Plast Surg.* 2019;33(1):5-12. DOI: 10.1055/s-0038-1676824.
14. Villarreal Renedo P, Gancedo Peérez B, Villarreal González A, Roldán Otero P, Fernández Gonzalez V, Requena Pérez MV. Cirugía ortognática y rehabilitación implantosoportada simultáneas mediante implantes subperiósticos o supraóseos personalizados. *Rev Esp Cir Oral Maxilofac.* 2023;45(1):26-30. DOI: 10.20986/recom.2023.1407/2022.
15. Chamorro Pons M, Arias Gallo J, Margarit Pérez L, Demaría Martínez G, Ciudad Vicario A. Implantes subperiósticos personalizados para la rehabilitación completa del maxilar superior atrófico. Revisión de una serie clínica de 8 casos *Rev Esp Cir Oral Maxilofac.* 2021;43(4):140-8. DOI: 10.20986/recom.2021.1293/2021.
16. Tofé Povedano A, Parras Hernández J, Herce López J, Matute García D, Astolfi González-Moguena V, Rollón Mayordomo A. Modificaciones en el diseño de los implantes subperiósticos personalizados para evitar complicaciones. Presentación de una serie de casos y revisión de la literatura. *Rev Esp Cir Oral Maxilofac.* 2023;45(2):57-63. DOI: 10.20986/recom.2023.1447/2023.
17. Korn P, Gellrich NC, Spalthoff S, Jehn P, Eckstein F, Lentge F, et al. Managing the severely atrophic maxilla: Farewell to zygomatic implants and extensive augmentations? *J Stomatol Oral Maxillofac Surg.* 2022;123(5):562-5. DOI: 10.1016/j.joramas.2021.12.007.