

## Página del residente. Soluciones

# Osteoma del seno maxilar con invasión intraorbitaria

## Osteoma of the maxillary sinus with (intra)orbital invasion

Cristina Hernández-Vila\*, Damián Manzano-Solo de Zaldívar, Laura Villanueva-Alcojol, David González-Ballester, Isidoro Rubio-Correa y Manuel Moreno-Sánchez

Servicio de Cirugía Oral y Maxilofacial, Hospital Universitario Infanta Cristina, Badajoz, España

### Resultados

Una vez analizada la pieza se observaron imágenes histológicas compatibles con un osteoma.

Se realizó una segunda intervención para extirpar la lesión, optando por acceder al seno maxilar mediante una osteotomía de tipo LeFort I e incidiendo en la mucosa sinusal. De esta manera conseguimos un adecuado acceso quirúrgico con el que abordar el osteoma. La extirpación se realizó de forma progresiva mediante diversas osteotomías que fragmentaron la tumoración (fig. 1). Para el control de las paredes orbitarias utilizamos un abordaje subpalpebral a través del cual pudimos completar la resección de la porción intraorbitaria (fig. 2) y reconstruir el suelo de la órbita mediante la adaptación de una malla de titanio que se fijó con tornillos monocorticales.

Se solicitó una nueva TC de control con reconstrucción en 3D donde no se visualizan restos de la tumoración y comprobamos la correcta reconstrucción de la cavidad orbitaria consiguiendo restituir la posición del globo ocular derecho y mantener la simetría con respecto a la órbita contralateral (fig. 3). A nivel funcional, se observa una desaparición de la distopia ocular y la exploración no evidencia alteraciones en la agudeza visual. En el estudio anatomopatológico de la pieza quirúrgica se confirma el diagnóstico de osteoma al observarse tejido óseo denso, compacto y con pequeños espacios intertrabeculares (fig. 4).

### Discusión

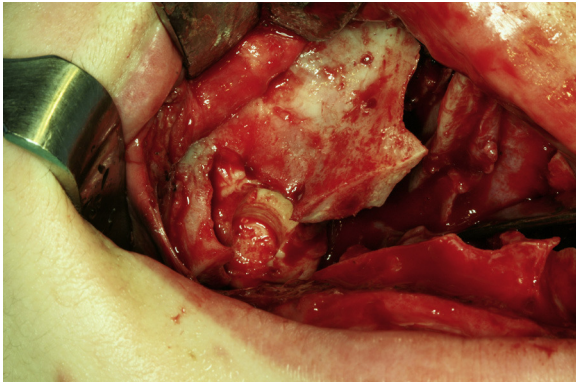
El osteoma es el tumor benigno más frecuente de los senos paranasales<sup>1,2</sup>, de crecimiento lento, que se caracterizan por la proliferación de hueso compacto o esponjoso<sup>3</sup>. La incidencia varía entre un 1-3%, siendo el patrón de edad variable y con cierta predisposición por el sexo masculino en una relación 1,5-2:1<sup>2</sup>. La etiología sigue siendo desconocida, aunque se postulan 3 teorías: osteogénica, infecciosa o traumática. También puede ocurrir en pacientes con enfermedades genéticas como el síndrome de Gardner o la poliposis adenomatosa familiar. En cuanto a la localización, aparecen en la superficie de la bóveda craneal, la mandíbula, los senos paranasales y la órbita<sup>4</sup>. Dentro de las cavidades sinusales, la mayoría se encuentran en el seno frontal (58-68%), seguidos del etmoidal, maxilar y esfenoidal<sup>2</sup>.

La mayoría de los osteomas son asintomáticos, siendo diagnosticados de forma casual tras el estudio radiológico<sup>1,3</sup>, de los cuales de un 4 a un 10% van a generar clínica, que dependerá de la localización, pudiendo causar inflamación, asimetría facial y obstrucción del tracto nasofrontal o a nivel nasal. Si la lesión se encuentra en la cavidad orbitaria o en la vecindad puede generar desplazamiento del globo ocular, incluso compresión del nervio óptico, siendo excepcional que crezca intracranialmente y cause complicaciones neurológicas<sup>1</sup>. En las pruebas radiológicas se observa una imagen radiopaca que

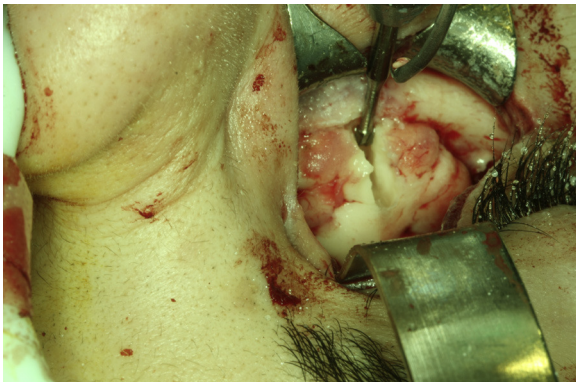Véase contenido relacionado en DOI: <http://dx.doi.org/10.1016/j.maxilo.2012.09.006>.

\* Autor para correspondencia.

Correo electrónico: [cristinahernandezvila@hotmail.es](mailto:cristinahernandezvila@hotmail.es) (C. Hernández-Vila).

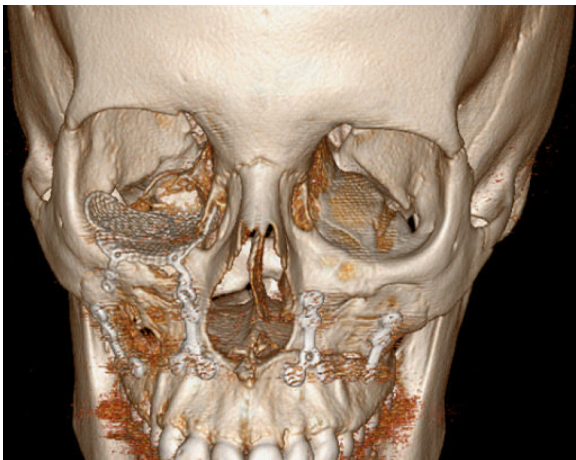

**Figura 1** – Imagen intraoperatoria donde se observa la tumoración ósea en la cavidad sinusal tras el descenso del maxilar.

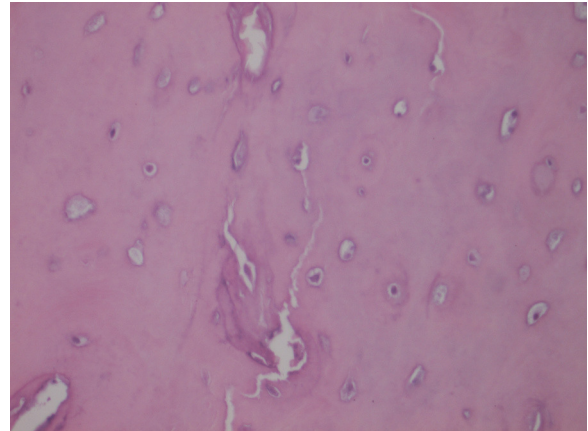


**Figura 2** – Imagen intraoperatoria donde se observa el fragmento de osteoma que penetra en la cavidad orbitaria.

en la TAC se muestra como un tejido hiperdenso, homogéneo y de márgenes bien definidos sin captación de contraste<sup>5</sup>. El diagnóstico diferencial debe realizarse fundamentalmente con el osteosarcoma.



**Figura 3** – Imagen de la TC donde se aprecia la correcta reconstrucción de la órbita derecha.



**Figura 4** – Estudio histológico donde se aprecia tejido óseo denso, compacto y con escasos espacios intertrabeculares.

Aunque existe consenso acerca del tratamiento quirúrgico de los osteomas sintomáticos, hay ciertas controversias con respecto al seguimiento de los casos asintomáticos<sup>1,3</sup>. En nuestra paciente la indicación quirúrgica fue establecida con base en los síntomas oftalmológicos. Por eso, el principal objetivo planteado era eliminar la porción intraorbitaria del osteoma que ocasionaba la alteración en la posición ocular y los síntomas visuales. La mayoría de los autores suelen defender la utilización de sistemas endoscópicos para la exéresis de osteomas en los senos paranasales<sup>6</sup>. En nuestro caso descartamos esa opción dado el gran tamaño de la lesión y la afectación orbitaria. Decidimos realizar un abordaje abierto que nos permitiera extirpar la tumoración en su totalidad mediante un adecuado acceso quirúrgico y mantener un control exhaustivo de la situación del contenido intraorbitario, especialmente en el momento de proceder a la resección de la porción del osteoma que penetraba en la órbita. El abordaje empleado a nivel orbitario también nos permitiría colocar la malla de titanio preformada para reconstruir el suelo de la órbita.

La utilización de la osteotomía de tipo LeFort I es una opción útil para abordar lesiones localizadas en el seno maxilar mediante incisiones intraorales que permiten un adecuado acceso a la cavidad sinusal y pueden ser asistidas por endoscopio en todo momento.

## Conclusión

El tratamiento quirúrgico de los osteomas en senos paranasales debe ser individualizado. Aunque la vía endoscópica suele ser la primera opción terapéutica, en algunas ocasiones debemos emplear otro tipo de abordajes en función de la localización, el tamaño del tumor y las posibles complicaciones.

## Financiación

Ninguna.

---

## Conflicto de intereses

No.

---

## Agradecimientos

No.

---

## BIBLIOGRAFÍA

1. Georgalas C, Goudakos J, Fokkens WJ. Osteoma of the skull base and sinuses. *Otolaryngol Clin North Am.* 2011;44:875-90, vii.

2. Harvey RJ, Sheahan PO, Schlosser RJ. Surgical management of benign sinonasal masses. *Otolaryngol Clin North Am.* 2009;42:353-75, x.
3. Buyuklu F, Akdogan MV, Ozer C, Cakmak O. Growth characteristics and clinical manifestations of the paranasal sinus osteomas. *Otolaryngol Head Neck Surg.* 2011;145:319-23.
4. Nielsen GP, Rosenberg AE. Update on bone forming tumors of the head and neck. *Head Neck Pathol.* 2007;1:87-93.
5. Castelnuovo P, Valentini V, Giovannetti F, Bignami M, Cassoni A, Iannetti G. Osteomas of the maxillofacial district: endoscopic surgery versus open surgery. *J Craniofac Surg.* 2008;19:1446-52.
6. Righini CA, Faure C, Reyt E, Boubagra K, Karkas A. Giant osteoma of the maxillary sinus—diagnosis and management. *Rev Laryngol Otol Rhinol (Bord).* 2009;130:285-7.

<http://dx.doi.org/10.1016/j.maxilo.2012.11.004>

---

## ¿Cuál sería su diagnóstico?

## What would be your diagnosis?

María Pombo Castro<sup>a,\*</sup> y Jacinto Fernández Sanromán<sup>b</sup> Fernando González Carril<sup>c</sup>

<sup>a</sup> Departamento de Cirugía Oral y Maxilofacial, Complejo Hospitalario Universitario A Coruña, A Coruña, España

<sup>b</sup> Departamento de Cirugía Oral y Maxilofacial, Hospital POVISA, Vigo, España

<sup>c</sup> Departamento de Anatomía Patológica, Hospital POVISA, Vigo, España

---

## INFORMACIÓN DEL ARTÍCULO

Historia del artículo:

Recibido el 19 de mayo de 2013

Aceptado el 18 de julio de 2013

Presentamos a un paciente varón de 32 años, que acudió a las consultas externas del Servicio de Cirugía Oral y Maxilofacial del Hospital POVISA de Vigo por molestias en la articulación temporomandibular izquierda, de meses de evolución. Refería además chasquidos articulares y dolor ocasional no intenso. Su historia clínica no reflejaba ningún antecedente personal de interés. En la exploración física presentaba una asimetría facial, palpándose una tumefacción preauricular izquierda; la exploración intraoral era anodina y no existía limitación de la apertura oral. Se realizó una ortopantomografía, sin mostrar ninguna alteración ósea, por lo que se procedió a realizar una resonancia magnética, tras la administración de gadobutrol intravenoso (fig. 1). Esta mostraba una tumoración con componente sólido y quístico localizada en el espacio masticador izquierdo, con unas medidas de 2,5 cm de diámetro transversal, 3,5 cm de diámetro anteroposterior y 4,3 cm

de diámetro craneocaudal, con bordes bien definidos. Tras la administración de contraste, la tumoración presentaba una captación muy escasa e irregular. No se podía descartar ni confirmar la presencia de calcificaciones. La morfología del cóndilo se encontraba respetada, pero se podía evidenciar una destrucción secundaria de la fosa glenoidea, con extensión a la base del cráneo, desplazando el lóbulo temporal. La primera posibilidad diagnóstica a considerar con estos hallazgos fue un sarcoma sinovial, siendo otras posibilidades a valorar una condromatosis sinovial (aunque no parecían evidenciarse calcificaciones) o un granuloma reparativo de células gigantes. Se realizó TC facial (fig. 2) para poder valorar mejor las estructuras óseas y la existencia de calcificaciones; esta mostró una masa sólida redondeada localizada entre el ala externa de la apófisis pterigoides izquierda y el cóndilo del mismo lado, con unas medidas de 3,6 × 2,9 × 3,4 cm. Tras la administración de con-

---

\* Autor para correspondencia.

Correos electrónicos: [mariacorme@hotmail.com](mailto:mariacorme@hotmail.com), [mpombocastro@gmail.com](mailto:mpombocastro@gmail.com) (M. Pombo Castro).