

Caso clínico

Novedades técnicas en implantes subperiósticos: Ranc-implants. A propósito de un caso

Emilio Adolfo Rancaño-Álvarez¹ y Ángel Orión Salgado-Peralvo^{*2}

¹Práctica clínica en el Centro de Implantología Oral de Sevilla (CIOS). Sevilla. ²Universidad de Sevilla. Universidad de Sevilla. Práctica clínica en Robles Dental. Vigo, Pontevedra. España

INFORMACIÓN DEL ARTÍCULO

Historia del artículo:

Recibido el 15 de mayo de 2017

Aceptado el 11 de agosto de 2018

Introducción

Los implantes subperiósticos (ISP) surgieron como alternativa a procedimientos implantológicos más complejos¹, pero fueron relegados en favor de implantes endóseos por su dificultad y morbilidad asociadas a la técnica original². Los ISP consisten en una estructura a medida situada subperióticamente^{3,4} sobre hueso cortical⁵. El objetivo del presente artículo es exponer una técnica novedosa, que los autores denominan Ranc-Implants, mediante la presentación de un caso clínico.

Presentación del caso

Varón de 60 años sin antecedentes médicos de interés. En la exploración intraoral se observa edentulismo parcial, con una atrofia bimaxilar clase IV (clasificación de Cawood y Howell⁶) y mordida cruzada anterior. Tras proponerle otras alternativas, acepta la extracción de los dientes remanentes y rehabilitación de ambas arcadas mediante Ranc-Implants.

Se realiza una ortopantomografía previa y dos tomografías computerizadas de haz de cono (TCHC), con y sin férula barita-

da en oclusión, obteniéndose un archivo DICOM^{7,2} que se transforma a STL, superponiéndose ambos. Con el software EXOCAD® (3DBiotech™), se realiza el diseño de los Ranc-Implants y se envía al laboratorio para su materialización. También se diseñan por CAD/CAM las férulas quirúrgicas y las prótesis provisionales para una provisionalización con PMMA (polimetilmetacrilato) y carga inmediatas.

El día de la intervención se realizan las exodoncias de los dientes inferiores y se superpone la férula quirúrgica sobre la mucosa para comprobar la extensión de la incisión suprcrestal a realizar, extendiéndose de la región molar de un lado al contralateral, mucoperiósticamente^{4,8}. A nivel mandibular se emplearon dos férulas: la primera para marcar los puntos de anclaje de los tornillos de osteosíntesis y una osteotomía con sierra oscilante de las crestas alveolares para regularizar la cresta dentro de los márgenes establecidos por la férula, compensando la reabsorción secundaria tras las exodoncias. La segunda férula se emplea para realizar una osteotomía recta crestal con PiezoSurgery® para alojar la solapa perforada del Ranc-Implant. También se diseñaron rejillas circulares que se alojaron en los alvéolos del 33 y 43. A nivel maxilar, se empleó la primera férula y las rejillas circulares se alojaron en los

*Autor para correspondencia

Correo electrónico: orionsalgado@hotmail.com (Ángel-Orión Salgado-Peralvo).

<https://doi.org/10.20986/recom.2019.1021/2019>

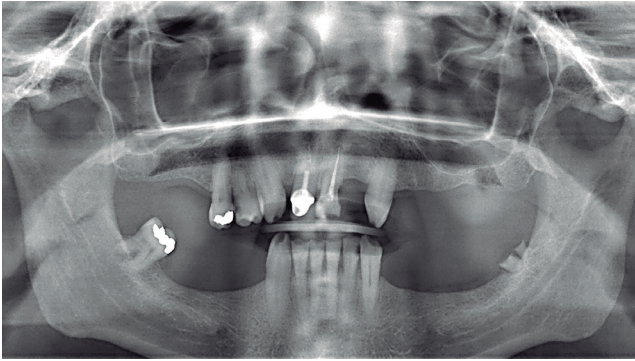


Figura 1. Ortopantomografía en el postoperatorio inmediato.

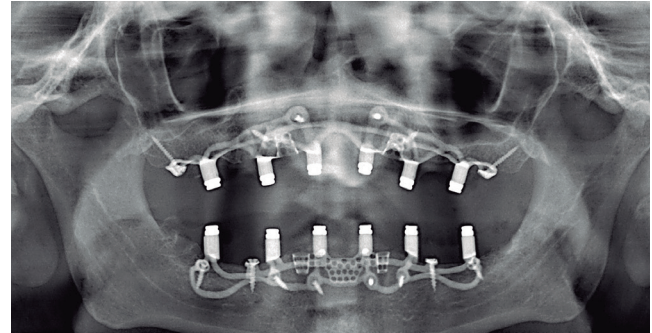


Figura 2. Ortopantomografía de seguimiento con 6 años de evolución.

alvéolos del 13 y 23. No se diseñó solapa en la premaxila, ya que el paladar estabiliza adecuadamente el implante.

Una vez insertados los implantes, se fijan con tornillos de osteosíntesis⁸. Las pequeñas discrepancias implante-hueso son regeneradas con hueso humano cortical desmineralizado (Barcelona Tissue Bank) cubierto por plasma rico en plaquetas, todo ello protegido por membranas de colágeno, previa decorticación para favorecer el sangrado y la regeneración. Los Ranc-Implants se cargaron de manera inmediata, adaptando las prótesis provisionales de PMMA a las conexiones Zir-Lock[®], colocando unas vainas de material plástico de resiliencia blanda para facilitar la retirada de las prótesis y se rebasan provisionalmente. A los cuatro meses se comienza la fase protésica para la confección de las prótesis definitivas metal-cerámica (Figuras 1 y 2).

Discusión

Los Ranc-Implants reciben su nombre de la abreviación del apellido del primer autor para describir una técnica que modifica el diseño de los ISP no descrita, fundamentada en el uso de sistemas Zir-Lock[®] y de una solapa perforada que se inserta a nivel sinfisario, y de rejillas circulares que se alojan en alvéolos postextracción de los caninos o en osteotomías, con el fin de facilitar una única vía de inserción del implante y promover la osteointegración.

Los Ranc-Implant pueden fabricarse por sinterizado o mecanizado mediante el fresado de un bloque de Titanio Grado 5 (o aleación Ti-6Al-4V) tratado con ADS[®] (Advanced Double-Grip Surface), que combina un microbulado con colindón blanco con ataque ácido para obtener una rugosidad no uniforme, aumentando la superficie de contacto implante-hueso. Los postes per mucosos se pulen y, a su parte coronal, se acopla el sistema Zir-Lock[®] (de Dental Milling EngineeringTM), reteniendo una prótesis provisional removible o una sobredentadura definitiva. En ese caso, la prótesis se confeccionó con una estructura metálica (o de zirconio) sobre los postes, con retenciones para alojar dientes de acrílico, de PMMA, metal-cerámica o zirconio. Las prótesis empleadas deben ser implantorettenidas e implantosoportadas para evitar úlceras y dehiscencias mucosas⁹.

Estos implantes están indicados en: 1) grandes atrofias de los maxilares⁸; 2) tras resección, por motivos oncológicos, de áreas extensas maxilares⁸; o 3) en pacientes frágiles y/o con escasa movilidad, ya que únicamente es necesaria la realiza-

ción de dos TCHC para la realización de todo el proceso, desde la planificación hasta la provisionalización y carga inmediatas.

La invención de nuevos diseños de ISP, como Ranc-Implants, así como el desarrollo de sistemas tomográficos y tecnologías CAD/CAM abren un nuevo horizonte en el uso de estos implantes. Pese a ello, son necesarios estudios que permitan un mejor conocimiento de su comportamiento y de sus tasas de supervivencia.

Conflicto de intereses y fuente de financiación

Los autores del presente artículo confirman que no existe ningún conflicto de intereses ni ninguna fuente de financiación por parte de ninguna institución.

BIBLIOGRAFÍA

- Dahl G. Om mojligheten for implantation l de kaken and metallskelatt som bas eller retention for fosta eller aotaglosa pro-tesser. *Odont Tskr.* 1943;51:440.
- Nazarian A. Placement of a modified subperiosteal implant: a clinical solution to help those with no bone. *Dent Today.* 2014;33(7):134,136-37.
- Nordquist WD, Krutchkoff DJ. The Custom Endosteal Implant: histology and case report of a retrieved maxillary custom osseous-integrated implant nine years in service. *J Oral Implantol.* 2014;40(2):195-201. DOI: 10.1563/AAID-JOI-D-11-00218.
- Minichetti JC. Analysis of HA-coated subperiosteal implants. *J Oral Implantol.* 2003;29(3):111-9. DOI: 10.1563/1548-1336(2003)029<0111:AOHCSI>2.3.CO;2.
- Rams TE, Balkin BE, Roberts TW, Molzan AK. Microbiological aspects of human mandibular subperiosteal dental implants. *J Oral Implantol.* 2013;39(6):714-22. DOI: 10.1563/AAID-JOI-D-11-00023.
- Cawood JI, Howell RA. A classification of the edentulous jaws. *Int J Oral Maxillofac Surg.* 1988;17(4):232-6.
- Kusek ER. The use of laser technology (Er;Cr:YSGG) and stereolithography to aid in the placement of a subperiosteal implant: case study. *J Oral Implantol.* 2009;35(1):5-11. DOI: 10.1563/1548-1336-35.1.5.
- Mommaerts MY. Additively manufactured sub-periosteal jaw implants. *Int J Oral Maxillofac Surg.* 2017;46(7):938-40. DOI: 10.1016/j.ijom.2017.02.002.
- Sirbu I. Subperiosteal implant technology: report from Rumania. *J Oral Implantol.* 2003;29(4):189-94. DOI: 10.1563/1548-1336(2003)029<0189:SITFRF>2.3.CO;2.