

Original

¿Es el desplazamiento discal sinónimo de patología articular temporomandibular? Correlación clínico-radiológica y prevalencia de trastornos internos en sujetos voluntarios asintomáticos

David González-Ballester^{1*}, Raúl González-García¹, Agustín García-Nogales²,
Carlos Moreno-García¹ y Florencio Monje Gil¹

¹Servicio de Cirugía Oral y Maxilofacial, Hospital Universitario Infanta Cristina, Badajoz, España. ²Departamento de Bioestadística, Facultad de Medicina, Universidad de Extremadura, Badajoz, España

INFORMACIÓN DEL ARTÍCULO

Historia del artículo:

Recibido: 21 de marzo de 2020

Aceptado: 15 de julio de 2020

Palabras clave:

Articulación temporomandibular,
ATM, desplazamiento discal, sujetos
asintomáticos, trastornos internos.

RESUMEN

Introducción: Los trastornos internos (TI) de la articulación temporomandibular (ATM) constituyen la condición clínica articular más frecuente en pacientes con trastornos temporomandibulares (TTM). Presentes hasta en un 80-90 % de los casos sintomáticos, no se sabe por qué, su presencia en sujetos asintomáticos no causa dolor ni disfunción. En contraposición, una posición normal del disco ha sido descrita en un 16-23 % de pacientes sintomáticos.

Objetivos: Analizar la prevalencia de TI de la ATM en sujetos voluntarios asintomáticos y qué características clínico-radiológicas podrían favorecer su presencia o desarrollo.

Material y método: Se diseñó un estudio descriptivo, observacional, transversal. Se seleccionaron 43 sujetos de una población de 253 residentes que realizaban su formación médica especializada. El estudio fue desarrollado en varias fases. Fase I: Anamnesis y examen clínico. Empleo del índice craneomandibular de Friction (ICM); Fase II: Adquisición y evaluación de imágenes de Resonancia Magnética (RMN). Las imágenes fueron procesadas a formato DICOM 4.0 y evaluadas por dos examinadores externos. Fase III: Análisis morfoestructural de las ATM. Las imágenes de RMN fueron analizadas empleando el programa informático Osirix® V 3.5.1. **Resultados:** Setenta y dos articulaciones (pertenecientes a 36 sujetos) fueron finalmente analizadas. La edad media fue de $28,39 \pm 3,70$ años con una distribución por sexos de 47,2 % hombres y de 52,8 % mujeres. El análisis inferencial mostró resultados estadísticamente significativos en relación con las variables sexo ($p = 0,021$), chasquido articular ($p = 0,007$), valor del ICM ($p = 0,000296$), morfología discal ($p = 1,032 \times 10^{-8}$), morfología condilar ($p = 2,116 \times 10^{-8}$), posición condilar en el interior de la ATM (longitudes posterior y superior, $p = 5,385 \times 10^{-9}$; $p = 0,000245$, respectivamente) y morfología de la fosa articular ($p = 0,024$).

Conclusiones: Existe una elevada prevalencia de TI de la ATM en los sujetos asintomáticos analizados. Ciertos criterios clínicos (chasquido articular) y radiológicos (morfología discal alargada/doblada, cóndilo y fosa aplanados y posición más posterior y craneal del cóndilo mandibular) podrían ser considerados como predictores o relacionados con la presencia de desplazamiento discal. El ICM podría constituir una herramienta útil en el diagnóstico de patología articular de la ATM.

*Autor para correspondencia:

Correo electrónico: dgonzalezballester@gmail.com (David González-Ballester).

DOI: [10.20986/recom.2020.1133/2020](https://doi.org/10.20986/recom.2020.1133/2020)

1130-0558/© 2020 SECOM. Publicado por Inspira Network. Este es un artículo Open Access bajo la licencia CC BY-NC-ND (<http://creativecommons.org/licenses/by-nc-nd/4.0/>).

Is disc displacement synonymous with temporomandibular joint pathology? Clinical-radiological correlation and prevalence of internal disorders in asymptomatic volunteers subjects

A B S T R A C T

Keywords:

Temporomandibular joint, TMJ, disc displacement, asymptomatic subjects, internal derangement.

Introduction: Internal derangements (IDs) of the temporomandibular joint (TMJ) constitute the most common clinical joint condition in patients with temporomandibular disorders (TMDs). Present in up to 80-90 % of symptomatic cases, it is not known why, its presence in asymptomatic subjects does not cause pain or dysfunction. In contrast, a normal position of the disc has been described in 16-23 % of symptomatic patients.

Objectives: To analyze the prevalence of IDs of the TMJ in asymptomatic voluntary subjects and what clinical-radiological characteristics could favor their presence or development.

Material and methods: A descriptive, observational, cross-sectional study was designed. Forty-three subjects from a population of 253 residents who performed their training program were selected. The study was carried out in several phases. Phase I: Anamnesis and clinical examination. Use of the Friction Cranio-mandibular Index (CMI); Phase II: Acquisition and evaluation of Magnetic Resonance Imaging (MRI). The images were processed in DICOM 4.0 format and evaluated by two external examiners. Phase III: Morpho-structural analysis of the TMJs. The MRI were analyzed using the Osirix® V 3.5.1 Software.

Results: Seventy-two joints (belonging to 36 subjects) were finally analyzed. The mean age was 28.39 ± 3.70 years with a distribution by sex of 47.2% men and 52.8 % women. The inferential analysis showed statistically significant results in relation to the variables sex ($p = 0.021$), joint click ($p = 0.007$), CMI value ($p = 0.000296$), disc morphology ($p = 1.032 \times 10^{-8}$), condylar morphology ($p = 2.116 \times 10^{-8}$) and condylar position inside the TMJ ((posterior and superior lengths, $p = 5.385 \times 10^{-9}$; $p = 0.000245$, respectively) and morphology of the joint fossa ($p = 0.024$).

Conclusions: A high prevalence of IDs in asymptomatic subjects is present in our study. Certain clinical (joint clicking) and radiological criteria (an elongated or bent disc morphology, a flattened condyle and fossa and a more posterior and cranial position of the mandibular condyle) could be considered as predictors or be related to the presence of disc displacement. The CMI could be a useful tool in the diagnosis of joint pathology of the TMJ.

INTRODUCCIÓN

Mc Neill ha informado que más de un 30 % de la población general presenta algún síntoma relacionado con la articulación temporomandibular (ATM)¹. De todas las afecciones o trastornos temporomandibulares (TTM) identificados^{1,2}, los desarreglos o trastornos internos (TI), definidos como una relación anormal del disco articular con respecto al cóndilo mandibular, eminencia articular y fosa glenoidea del hueso temporal³, constituyen la condición clínica articular más frecuente. Empleado habitualmente como sinónimo de desplazamiento discal (DD)⁴, estos TI podrían, según algunos autores, constituir un desorden progresivo en estadios sucesivos hasta una fase degenerativa final^{5,6}. Sin embargo, a pesar de ser la patología articular más frecuente en pacientes con TTM, observada hasta en un 80-90 % de los casos sintomáticos, la presencia de un disco anterior desplazado se ha informado hasta en un 34 % de sujetos asintomáticos⁷⁻¹¹. En contraposición, se ha descrito una posición normal del disco en un 16-23 % de pacientes con síntomas articulares^{9,10}.

Toda esta polémica se encuentra favorecida, además, por el hecho de que la etiología de los TI permanece aún desconocida, al igual que permanece desconocido el momento en el que una ATM desarrolla una anatomía anormal. Independien-

temente de los factores etiológicos y condiciones concurrentes desfavorables, los TI ocurren cuando la función del disco, pieza fundamental de la ATM, está comprometida, ya sea de manera sintomática o asintomática.

El objetivo del presente estudio es conocer la prevalencia de TI de la ATM en un grupo de sujetos voluntarios asintomáticos y cuáles características clínico-radiológicas nos permitirían diferenciarlos de sujetos con una disposición discal normal.

MATERIAL Y MÉTODOS

Estudio descriptivo, observacional, transversal sobre la presencia de TI y patología articular en sujetos voluntarios asintomáticos.

Sujetos participantes

Cuarenta y tres sujetos fueron seleccionados de una población de 253 médicos internos residentes (MIR) que realizaban su formación médica especializada en el Complejo Hospitalario Universitario de Badajoz (CHUB) entre los años 2010-2011. Los participantes fueron captados mediante aleatorización simple empleando el programa informático M.A.S 2.1 para

Windows. El estudio fue aprobado por el Comité de Ética del CHUB, estableciéndose los siguientes criterios de inclusión: a) formar parte del grupo de MIR que desarrollan su formación médica especializada en el CHUB entre los años 2010-2011; b) no presentar patología previa de la ATM; y, c) aceptación de participar en el estudio. Se excluyeron los sujetos con: a) tratamiento previo o antecedentes clínicos relevantes de patología de ATM (el chasquido articular no se consideró criterio de exclusión); b) máxima apertura oral (MAO) < 40 mm; c) claustrofobia, contraindicación o negativa para la realización de resonancia magnética (RMN); o d) negación a participar en el estudio. Los sujetos participantes firmaron un consentimiento informado.

Anamnesis y evaluación clínica de la ATM. Índice craneomandibular

Los participantes seleccionados fueron interrogados acerca de sus antecedentes personales sobre afectación de la ATM y se sometieron a una exploración clínica. Para obtener una valoración objetiva sobre el grado de disfunción temporomandibular se empleó el Índice Craneomandibular de Friction (ICM)¹².

Adquisición de las imágenes de RMN

Los sujetos participantes se sometieron a un estudio de RMN (modelo Gyroscan NT® Intera 1.5T (Royal Philips Ltd, Amsterdam, Netherlands)) de ambas ATM, en secuencia eco de spin potenciadas en T1. Las imágenes fueron obtenidas en tres fases: a) fase de boca cerrada; b) de apertura media oral y c) de máxima apertura oral. Para permitir la reproducibilidad de la dinámica mandibular, tanto en apertura media como MAO, se emplearon dos dispositivos “abrebocas dental” (infantil y adulto) modelo MARKEL® (Hu-Friedy Mfg. Co., LLC, Rockwell, Chicago, EE. UU). Las imágenes registradas fueron procesadas a formato DICOM 4.0 (Digital Imaging and Communications in Medicine) y exportadas al programa informático OsiriX® V 3.5.1 (Pixmeo, Bernex, Switzerland) para su posterior visualización y análisis.

Interpretación de las imágenes para presencia de TI

La interpretación de las imágenes fue realizada por dos evaluadores externos (cirujanos maxilofaciales), con experiencia en el análisis radiológico de patología de la ATM. Los evaluadores fueron ajenos a las historias clínicas de los participantes, visualizando todas las secciones de cada ATM de modo secuencial, simulando la dinámica articular (boca cerrada, semiabierta y abierta, con secciones de lateral a medial). Los análisis fueron independientes entre ambos evaluadores. Para valorar la fiabilidad de los análisis de las imágenes, se realizaron dos evaluaciones: una sin calibración de los evaluadores, y una segunda, con un mes de separación temporal y con calibración de los mismos. En caso de discrepancia tras esta segunda evaluación, el diagnóstico final se alcanzó mediante consenso de ambos evaluadores.

Los criterios empleados fueron los descritos por Orsini y cols.¹³ (Figura 1):

- Boca cerrada:** (criterio de las 12 en punto). El disco era considerado normal (DN) si la banda posterior del disco se localizaba a las 12 en punto o sobre la parte superior del cóndilo en posición de boca cerrada. En caso contrario era considerado desplazado anterior o posteriormente.
- Boca semiabierta y abierta:** (criterio de la zona intermedia - [ZI]). La zona intermedia del disco debería posicionarse entre la eminencia articular y el cóndilo mandibular para ser considerado normal. En caso contrario se consideraría desplazado. Si en estas fases un disco adelantado en posición de boca cerrada se disponía entre ambas superficies articulares, se definiría como desplazamiento discal con reducción (DDR). En caso contrario, si permanecía adelantado, se hablaría de desplazamiento discal sin reducción (DDSR). Si el disco articular permanecía en la misma posición sin modificar su situación original durante las diferentes fases de apertura, el disco sería catalogado como disco fijo o adherido (DF).

Debido a que las imágenes fueron obtenidas exclusivamente en el plano sagital (basado en el protocolo habitual del hospital), la clasificación de las ATM fue simplificada a 4 categorías (Figura 2).

Medición y análisis de las variables morfoestructurales de la ATM mediante el programa informático OsiriX®

Cada una de las imágenes de RMN pertenecientes a cada ATM de los sujetos a estudio fueron exportadas al programa OsiriX® V3.5.1. Se seleccionaron las imágenes pertenecientes al centro de la articulación en la que mejor se visualizaban las estructuras a analizar (secciones 7 a 9). El investigador fue desconocedor del diagnóstico e identidad de los sujetos a los que pertenecían las imágenes analizadas. Se realizaron dos mediciones, con una separación temporal de una semana. La metodología empleada para evaluar la morfología del disco, cóndilo y fosa articular coinciden con las descritas por Orhan y cols. (2006)¹⁴, Juniper (1994)¹⁵ y Kurita y cols. (2000)¹⁶, respectivamente. La longitud del disco y el grado de pendiente de la eminencia articular fue calculada de modo similar a la descrita por Nebbe y cols. (1998)¹⁷. La posición condilar fue determinada mediante mediciones lineales, como se indica en la Figura 3.

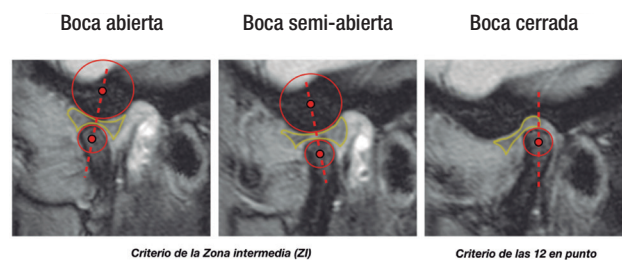

Figura 1. Criterios radiológicos empleados para la determinación de la posición discal (Orsini y cols.)¹³. En boca cerrada se empleó el criterio de las 12 en punto, mientras que en boca semiabierta y abierta se utilizó el criterio de la zona intermedia.

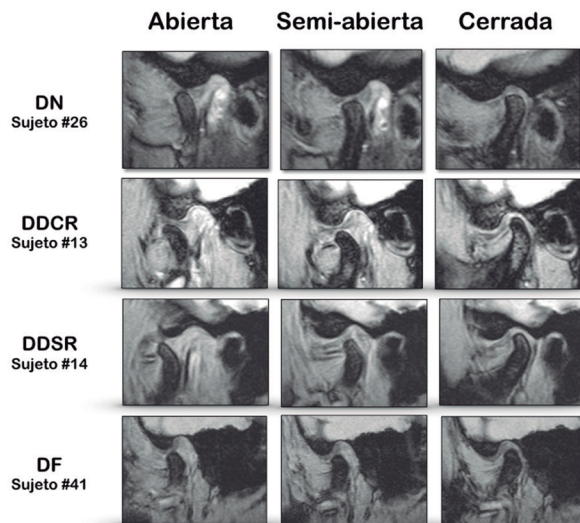


Figura 2. Imágenes de RMN de ATM de sujetos a estudio representando las 4 categorías establecidas para el diagnóstico de TI. Disco normo-posicionado (DN), desplazamiento discal con reducción (DDR), desplazamiento discal sin reducción (DDSR) y "otros diagnósticos" (disco fijo [DF] o desplazamiento discal posterior [DDP]).

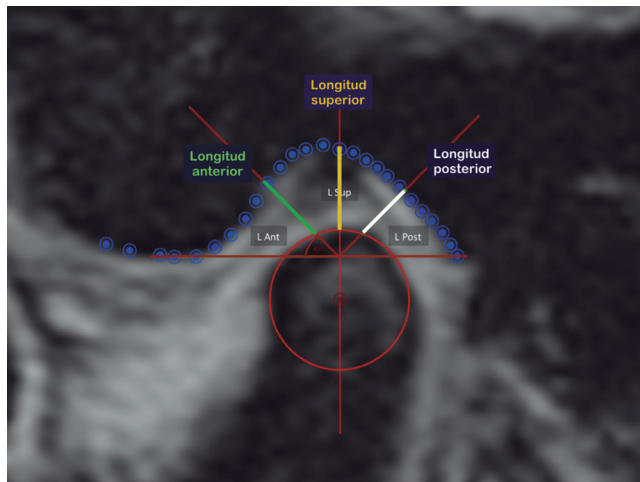


Figura 3. Determinación de la posición condilar en el interior de la fosa glenoidea mediante el empleo de mediciones lineales (anterior, superior y posterior). Se determinó la distancia entre los rebordes óseos de las superficies condilares y de la fosa glenoidea, tomando como referencia líneas de 45° con origen en el punto de corte entre la línea 12 en punto que pasaba por el centro de la cabeza condilar y el plano de referencia (PR) de la fosa glenoidea.

La traslación condilar fue evaluada según los criterios de Yang y cols. (2002)¹⁸. El valor final empleado en el análisis estadístico de cada uno de los parámetros articulares a estudio resultó de la media de las dos mediciones.

Estudio estadístico

Para el análisis estadístico de variables se empleó el software estadístico SPSS (Statistical Package for Social Sciences, versión 19.0[®]) para Mac (IBM, Armonk, Nueva York, EE. UU.). Se realizó una estadística descriptiva de las variables continuas y categóricas de interés. En cuanto al análisis inferencial, se empleó el test exacto de Fisher para valorar la relación de las variables cualitativas mediante tablas de contingencia, la prueba t de Student en la comparación de medias y el test F en el Análisis de la Varianza (ANOVA). Para el estudio de la relación entre variables cuantitativas se aplicaron técnicas de regresión lineal, y se propuso el coeficiente de correlación de Pearson como medida de asociación entre dos variables cuantitativas. Todos los test se consideraron estadísticamente significativos para $p < 0,05$.

RESULTADOS

Siete participantes fueron excluidos en la valoración inicial: uno por presentar limitación de la apertura oral (MAO de 32 mm) y seis por no completar el protocolo de estudio (no realización de RMN). En el análisis final de los resultados, 72 articulaciones (pertenecientes a 36 sujetos) fueron evaluadas. La edad media de la serie fue $28,39 \pm 3,70$ años (mediana 27) con una distribución por sexos de 17 varones (47,2 %) y de 19 mujeres (52,8 %), y una relación hombre:mujer de 0,89:1. La Tabla I muestra un resumen de las principales variables demográficas y clínicas y los resultados de la evaluación de RMN para la presencia de TI.

Treinta sujetos (83,33 %) tuvieron antecedentes personales de afectación de la ATM relacionados con parafunciones, siendo el bruxismo el más frecuentemente informado en un 44,4 % (16/36) de los casos, seguido de onicofagia en un 38,9 %, y mordedura de objetos y mordedura lingual en un 25 %. Ningún participante incluido en el estudio final refirió dolor, tratamiento previo o condición clínica relevante para patología de la ATM.

La exploración física evidenció la presencia de chasquido a nivel articular en un 44,4 % (16/36) de los sujetos estudiados. Respecto a la clasificación oclusal descrita por Angle, el 75 % presentaba una clase I, el 8,3 % una clase II y un 16,7 % presentó una clase indeterminada por el diferente grado de maloclusión a cada lado de la arcada dentaria. La media de la MAO fue de $50,89 \pm 6,93$ mm, indicando el buen funcionamiento articular de todos los sujetos estudiados. El índice craneomandibular (ICM) fue calculado para cada uno de los sujetos en una única valoración clínica, obteniéndose una media del ICM global de $0,0338 \pm 0,029$.

El resultado del análisis de las imágenes de RMN para la presencia de TI para ambos evaluadores mostró un índice kappa de concordancia interobservadores precalibración de 0,67 (concordancia buena) y 0,83 poscalibración (concordancia muy buena). El diagnóstico definitivo entre las ATM incongruentes (5,5 %, 4 articulaciones) fue alcanzado por consenso de ambos evaluadores, siendo el resultado final del estudio respecto a la presencia de TI en cada una de las articulaciones como se recoge en la Figura 4. Globalmente, la presencia de algún tipo de DD en alguna de las ATM de los sujetos a estu-

Tabla I. Principales variables clínicas y demográficas analizadas y resultados de la evaluación de RMN para la presencia de TI tras consenso de ambos evaluadores. Representación de medias y porcentajes

Datos demográficos y clínicos	
Variable	Resultado
Edad (años) (M ± DE)	28,39 ± 3,70
Sexo (n, %)	(17/36) 47,2 % varones (19/36) 52,8 % mujeres
Parafunciones (n, %)	(30/36) 83,33 % *Bruxismo (16/36) 44,4 % *Onicofagia (14/36) 38,9 % *Mordedura de objetos (9/36) 25 % *Mordedura lingual (9/36) 25 % *Masticación unilateral (7/36) 19,4 %
Tipo de maloclusión de Angle (n, %)	(27/36) - 75 % Clase I (3/36) - 8,3 % Clase II (6/36) - 16,7 % Indeterminado
Chasquido articular (n, %)	(16/36) - 44,4 %
MAO (mm) (M ± DE)	50,89 ± 6,93
ICM de Friction (M ± DE)	0,0338 ± 0,029
Datos de evaluación de RMN para presencia DE TI	
TI (articulaciones) (n, %)	18/72 (25 %) *(10/72) 13,9 % DDCR *(7/72) 9,7 % DDSR *(1/72) 1,4 % Otros
TI (sujetos) (n, %)	11/36 (30,5 %)

Abreviaturas: ICM: índice craneomandibular. DD: desplazamiento discal. DE: desviación estándar. DDCR: desplazamiento discal con reducción. DDSR: desplazamiento discal sin reducción. DN: disco normoposicionado. MAO: máxima apertura oral. mm: milímetros. n: número. TI: trastornos internos.

dio, es decir, la prevalencia de TI en sujetos asintomáticos en nuestro medio fue de un 30,5 %, (11/36) o de un 25 % (18/72) de articulaciones. Así, se objetivaron un porcentaje de articulaciones normales en un 75 % de los casos, de articulaciones con DDR en un 13,9 %, de articulaciones con DDSR en un 9,7 % y de "otros diagnósticos", en este caso "disco fijo", en (1/72) 1,4 % de las articulaciones estudiadas (Figura 5).

Respecto a las características morfoestructurales de las ATM a estudio, diferentes mediciones fueron realizadas sobre el disco articular, cóndilo mandibular y fosa-eminencia articular en un intento de esclarecer que características anatómicas podrían relacionarse con la presencia o desarrollo de DD en los sujetos a estudio (Tabla II).

El análisis inferencial de las diferentes variables clínicas, demográficas y morfoestructurales y su correlación con la presencia de DD tras el consenso de ambos evaluadores presentó los siguientes resultados estadísticos, siendo significativos los aquí representados (Tabla III). Así, respecto a la correlación entre las variables sexo y la presencia de DD, se observó que un 81,8 % de los sujetos asintomáticos con presencia de DD pertenecían al sexo femenino, con un ratio 4,5:1 respecto a los varones, siendo estos resultados estadísticamente significativos con un p -valor = 0,021. Se observó que el 47,3 % de las mujeres presentaban DD, respecto a tan solo el 11,7 % de los varones. La relación entre el chasquido articular exploratorio y la presencia de DD mostró una asociación estadísticamente significativa con un p -valor = 0,007. El valor medio del ICM para los sujetos con TI de la ATM fue de 0,059 y de 0,023 para los sujetos con disco normal; es decir, el grupo con DD presentaba un valor de aproximadamente 2,5 veces mayor que los sujetos con disco normal (DN), siendo estos resultados estadísticamente significativos con un valor p = 0,000296. Respecto a la relación entre la presencia de DD y la morfología discal, se observó una morfología bicóncava en el 66,7 % de sujetos con discos normoposicionados, seguido de una morfología alargada en un 24 % aproximadamente; mientras que los sujetos con DD presentaban como morfología discal más frecuente una conformación alargada del disco en un 50 %, seguidos de una morfología doblada, siendo estos resultados

Diagnóstico final articulaciones (consenso ambos evaluadores)

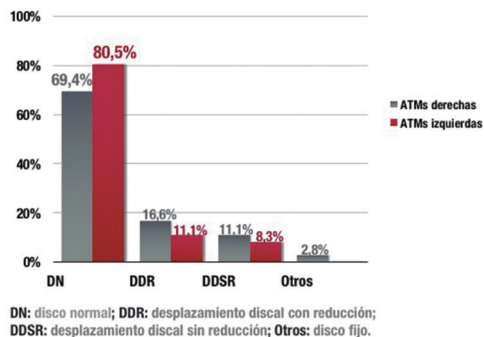


Figura 4. Resultado final para la presencia de TI en ambas ATM de los sujetos a estudio tras consenso de ambos evaluadores.

Porcentaje global de ATMs con TIs (Consenso ambos evaluadores)

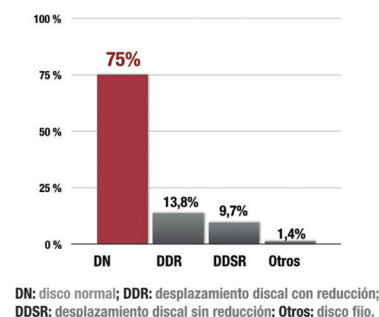


Figura 5. Resultado final para la presencia global de TI en las ATM de los sujetos a estudio tras consenso de ambos evaluadores.

Tabla II. Principales variables morfoestructurales analizadas. Representación de medias y porcentajes para cada una de las ATM de los sujetos evaluados

DISCO ARTICULAR		
Variable	Valor	
	ATM Derecha	ATM Izquierda
Morfología discal (%)	(17/36) 47,2 % - Bicóncavo (11/36) 30,6 % - Elongado	(20/36) 55,6 % - Bicóncavo (11/36) 30,6 % - Elongado
Longitud discal (cm) (M ± DE)	0,978 ± 0,130	1,002 ± 0,182
CÓNDILO MANDIBULAR		
Variable	Valor	
	ATM Derecha	ATM Izquierda
Morfología condilar (%)	(24/36) 66,7 % - Normal (5/36) 13,9 % - Redondeado (4/36) 11,1 % - Aplanado	(24/36) 66,7 % - Normal (5/36) 13,9 % - Redondeado (3/36) 8,3 % - Aplanado
Posición condilar - longitudes (cm) (M ± DE)	Lant 0,28 ± 0,08 Lsup 0,31 ± 0,10 Lpost 0,25 ± 0,07	Lant 0,28 ± 0,06 Lsup 0,32 ± 0,09 Lpost 0,25 ± 0,08
Traslación condilar (%)	(26/36) 72,2 % - Normal (7/36) 19,4 % - Hipomovilidad	(22/36) 61,1 % - Normal (7/36) 19,4 % - Hipomovilidad
Presencia Osteofitos (n, %)	(11/36) 30,6 %	(11/36) 30,6 %
FOSA TEMPORAL		
Variable	Valor	
	ATM Derecha	ATM Izquierda
Morfología de la fosa (%)	(20/36) 55,6 % Caja (12/36) 33,3 % Sigmoidea (4/36) 11,1 % Aplanada	(18/36) 50 % Caja (15/36) 41,7 % Sigmoidea (3/36) 8,3 % Aplanada
Ángulo de la pendiente de la eminencia (grados) (M ± DE)	53,69° ± 10,95°	54,12° ± 10,81°

ATM: articulación temporo-mandibular. cm: centímetro. DE: desviación estándar. Lant: longitud anterior. Lsup: longitud superior. Lpost: longitud posterior. M: media. n: número.

estadísticamente significativos con un p -valor = $1,032 \times 10^{-8}$. La relación entre la presencia de DD y morfología condilar evidenció una morfología condilar normal en sujetos sin DD en un 83,3 %, seguido de morfología redondeada, siendo la morfología aplanada (38,9 %) la más frecuente en sujetos con DD con una significación según el estadístico exacto de Fisher de $p = 2,11 \times 10^{-8}$. Respecto a la relación entre la posición condilar y DD, la prueba T de Student para muestras independientes observó que la media de las distancias superior y posterior eran menores en los grupos con DD en ambos lados articulares con respecto al grupo con DN, siendo estas diferencias observadas estadísticamente significativas con un p -valor de $5,38 \times 10^{-9}$ y $0,000245$, respectivamente. Finalmente, la relación entre las variables morfología de la fosa articular y DD mostró un mayor porcentaje de articulaciones con morfología aplanada en el grupo de articulaciones con TI (27,8 %) respecto al grupo con articulaciones con DN (3,7 %) con resultados estadísticamente significativos con un valor- p de 0,024.

DISCUSIÓN

Los TI o DD de la ATM, desde su identificación a finales del siglo XIX y principios del XX^{19,20}, continúan presentando hoy

día numerosas incógnitas en cuanto a su etiología, evolución y manejo. A pesar de ser la condición clínica articular más frecuente en pacientes con trastornos TTM, observada hasta en un 80-90 % de los casos sintomáticos^{10,21,22}, no se sabe por qué, su presencia en sujetos asintomáticos, establecida en hasta un 34 % de la población general, no causa dolor o disfunción^{7, 9,10,21}.

Clínicamente, los pacientes con TI manifiestan una historia similar al resto de TTM, pudiendo presentar: 1) dolor en grado variable en el área de la ATM o región preauricular; 2) una limitación del rango de apertura mandibular, movimiento mandibular asimétrico y/o bloqueos; y/o 3) sonidos articulares (a modo de click, chasquido o crepitación). Estos signos y síntomas aparecen habitualmente entre la 2.ª y 4.ª décadas de la vida, con un pico de incidencia en la pubertad en ambos sexos y con ligera preferencia femenina en la edad adulta (ratio 3:1)²³.

En nuestro estudio, la edad media de la serie fue $28,39 \pm 3,70$ años (mediana 27), observándose una clara preponderancia femenina en la presencia de DD. Así, se registró un disco desplazado en un 47,3 % de las mujeres y solo en un 11,7 % de los varones estudiados, reflejándose una clara relación entre disco desplazado y sexo femenino con resultados estadísticamente significativos ($p = 0,021$). Estos resultados concuerdan con los de otros investigadores, como Schmitter y cols.²⁴ y Larheim y cols.¹¹, quienes

Tabla III. Resultados y significación estadística de las variables analizadas en el estudio en su correlación con la presencia de TI

VARIABLES DEMOGRÁFICAS/CLÍNICAS			
Variable	Sujetos con DN (25/36)	Sujetos con TIs (11/36)	Valor estadístico
Sexo (%)	(15/25) 60 % varones (10/25) 40 % mujeres	(2/11) 18,20 % varones (9/11) 81,80 % mujeres	p = 0,021*
Parafunciones (%)	(20/25) 80,0 %	(10/11) 90,9 %	p = 0,643
Bruxismo (%)	(12/25) 48 %	(4/11) 36,36 %	p = 0,718
Clase de Angle (%)	Clase I (20/25) 80 % Indet. (4/25) 16 % Clase II (1/25) 4 %	Clase I (7/11) 63,6 % Clase II (2/11) 18,2 % Indet. (2/11) 18,2 %	p = 0,329
Chasquido articular exploratorio (%)	(7/25) 28 %	(9/11) 81,8 %	p = 0,007*
ICM de Fricton (M)	0,023	0,059	p = 0,000296*
VARIABLES MORFOESTRUCTURALES			
Variable	Articulaciones con DN (54/72)	Articulaciones con TIs (18/72)	Valor estadístico
Disco articular			
Morfología discal (%)	Bicóncavo (36/54) 66,7 % Alargado (13/54) 24,1 %	Alargado (9/18) 50 % Doblada (7/18) 38,9 %	p = 1,032x10 ⁻⁸ *
Longitud discal (cm) (M ± DE)	1,005 ± 0,151	0,947 ± 0,172	p = 0,185
Cóndilo mandibular			
Morfología condilar	Normal (45/54) 83,3 % Redondeado (8/54) 14,8 %	Aplanada (7/18) 38,9 % Normal (4/18) 22,2 %	p = 2,116x10 ⁻⁸ *
Posición condilar longitud (cm) (M ± DE)	Lant 0,275 ± 0,071 Lsup 0,349 ± 0,088 Lpost 0,271 ± 0,076	Lant 0,303 ± 0,093 Lsup 0,230 ± 0,052 Lpost 0,195 ± 0,055	p = 0,187 p = 5,385x10 ⁻⁹ * p = 0,000245*
Traslación condilar (%)	69,05 % normal 16,05 % hipermovilidad	60,35 % normal 35,10 % hipomovilidad	p = 0,195
Presencia osteofitos (%)	(13/54) 24,1 %	(9/18) 50 %	p = 0,074
Fosa temporal			
Morfología de la fosa (%)	(30/54) 55,6 % caja (22/54) 40,7 % sigmoidea (2/54) 3,7 % aplanada	(8/18) 44,4 % caja (5/18) 27,8 % sigmoidea (5/18) 27,8 % aplanada	p = 0,024*
Ángulo de la pendiente de la eminencia (grados) (M ± DE)	54,64° ± 10,06°	51,69° ± 12,87°	p = 0,320

cm: centímetro. DE: desviación estándar. DN: disco normoposicionado. Lant: longitud anterior. Lsup: longitud superior. Lpost: longitud posterior. M: media. TI: trastornos internos.

encontraron, igualmente, en sus estudios sobre sujetos asintomáticos, un mayor porcentaje de DD en mujeres (40 % y 48 %) con respecto a hombres (13 % y 24 %, respectivamente).

En cuanto a la presencia de parafunciones, el 83,3 % de la población estudiada presentaba parafunciones, refiriendo un 44,4 % bruxismo. Sin embargo, al relacionarlo con la presencia de DD, no se objetivó que este fuera un factor de riesgo para el desarrollo de TI. De hecho, en nuestra serie observamos que el 63,6 % de los sujetos con TI de la ATM no presentaban bruxismo asociado, mientras que el 48 % de los sujetos con DN sí lo presentaba. Estos resultados contrastan con los de algunos autores, como Katzberg y cols., quienes encontraron en su estudio una asociación estadísticamente significativa

entre TI y bruxismo. Sin embargo, mediante sus resultados no pudieron predecir si los TI conducen al bruxismo o viceversa¹⁰.

Al analizar la presencia de *chasquido articular*, este estuvo presente en un 44,4 % de los sujetos analizados, observándose una asociación estadísticamente significativa entre chasquido articular exploratorio y la presencia de DD con un valor-p de 0,007. Estos hallazgos, aunque obvios inicialmente, pues la presencia de chasquido articular es considerado un signo de recaptura discal, no siempre son premonitores para la presencia de TI, y así lo apoyan diversos autores, como Robert y cols., quienes informaron que en el 23,6 % de los pacientes con TTM, que presentaban un DDR diagnosticado mediante artrografía, no se encontraron sonidos audibles sugestivos de

tal desplazamiento; o al contrario, el 15 % de los pacientes con DN sintomáticos y el 16 % de aquellos con DDSR, tenían sonidos sugestivos (chasquidos) de DDR²⁵. Algo similar a los hallazgos de nuestra serie en la que en un 18,2 % de los sujetos asintomáticos con DD, diagnosticado por ambos evaluadores mediante RMN, no se detectó chasquido articular en la exploración física, y sin embargo, en un 28 % de los sujetos asintomáticos con DN se apreció un chasquido articular detectado clínicamente. Por tanto, aunque el chasquido articular es considerado prácticamente como un signo claro de patología articular, no siempre es un indicador totalmente fiable de DD.

En lo que respecta a nuestra serie, el porcentaje de DD en sujetos asintomáticos, empleando el criterio de las 12 en punto, fue de 30,5 %, siendo este resultado similar a los informados en la literatura^{7,9-11}. Sin embargo, cabe destacar la presencia de un elevado número de sujetos voluntarios con DD bilateral, observada en un 63,6 % (7/11) de los sujetos con disco desplazado. Así, el 75 % de los casos el DDSR de un lado estaba relacionado con DDSR en el lado contralateral; y en el 25 % restante con DDR. El DDR, en cambio, mostraba la presencia de DDR en el lado contralateral en un 50 %; y en el otro 50 %, un DN. Estos resultados, semejantes a los de otros grupos, indicarían la posible asociación existente entre anomalía de un lado y anomalía en el lado contralateral¹⁰, apoyando, con ello, la idea fundada de un estadio progresivo de la enfermedad.

La máxima apertura oral (MAO) presentaba una media de $50,89 \pm 6,93$ mm, indicando el buen funcionamiento articular de los sujetos participantes en el estudio. Estos resultados resultan en parte controvertidos, pues aunque un 30,5 % de los sujetos estudiados presentaban DD en sus diferentes formas (DDR, DDSR y DF), ninguno de ellos presentaba alteración en el rango de apertura mandibular. De estos hallazgos podría desprenderse que la MAO puede no ser indicativa de la verdadera condición patológica a nivel articular, pudiendo no ser útil como método de evaluación de la presencia de TI de la ATM.

Y es que, al igual que revelan algunos de nuestros resultados, la literatura científica han constatado que los datos exploratorios no siempre constituyen una fuente fidedigna para determinar la presencia de TI^{8,24}. Por ello, en un intento de aumentar la fiabilidad de la exploración clínica, determinados investigadores emplearon en sus respectivos estudios, escalas o índices para obtener evaluaciones más objetivas y precisas^{12,26-29}. En nuestro estudio, para obtener una medición objetiva del grado de severidad de los TI, optamos por el empleo del ICM de Friction, considerado por algunos autores el método más preciso de evaluación del grado de disfunción articular^{28,29}. Así, el valor medio del ICM para los sujetos con TI fue de 0,059, mientras que para el resto de sujetos, con discos normo-posicionados, fue de 0,023; es decir, un valor de unas 2,5 veces superior con respecto a la media de los sujetos sin presencia de DD, con resultados estadísticamente significativos. Según estos resultados, el ICM de Friction podría ser considerado un índice válido para el diagnóstico de TI en sujetos asintomáticos.

En lo que respecta al análisis de las variables morfoestructurales de las ATM de los sujetos a estudio con la presencia de TI, ciertas variables obtuvieron resultados estadísticamente significativos. Así, en lo que respecta a la morfología discal, los sujetos con disco normoposicionado presentaban fundamen-

talmente una morfología bicóncava en más de un 65 % de los casos; mientras que en sujetos con DD la morfología más representativa fue la de disco alargado en un 50 % de los casos, seguida de una morfología doblada en un 40 % de los casos, con resultados estadísticamente significativos, $p = 1,032 \times 10^{-8}$. Estos resultados concuerdan en parte con los de otros autores, como Taşkaya-Yılmaz y cols., quienes observaron en su estudio sobre 73 pacientes que un 32 % de las ATM con DDR tenían un disco alargado, mientras que aquellos con DDSR lo presentaban redondeado o doblado³⁰. En consecuencia, una articulación normal presentará en condiciones normales un disco bicóncavo, mientras que cuando se produce un DD, el disco articular sufre una modificación en su configuración apareciendo deformado, bien sea alargado, doblado o con engrosamiento posterior.

La morfología condilar en sujetos con discos normoposicionados estuvo representada por una morfología normal en un 80-85 % de los casos en ambas articulaciones, seguido de una morfología redondeada; sin embargo, los sujetos con DD presentaban principalmente una morfología condilar aplanada en un 35-40 % de los casos, siendo estos resultados estadísticamente significativos con un valor $p = 2,11 \times 10^{-8}$. Estos resultados son apoyados por Juniper, quien catalogó la morfología condilar al realizar discectomía o discopexia en pacientes con TI de la ATM. En su estudio sobre 105 cóndilos, observó que solo un 30,5 % presentaban una morfología normal, mientras que en el resto de casos existían profundos cambios en el tamaño y forma condilar¹⁵. Estos hallazgos son similares a los observados al analizar la morfología de la fosa articular, detectándose que las articulaciones con DD presentaban un mayor porcentaje de fosas articulares con morfología aplanada con respecto al grupo de articulaciones con discos normales, con resultados estadísticamente significativos. Como vemos, parece claro que un disco articular normoposicionado juega un papel protector sobre las superficies articulares, tanto condilar como de la eminencia-fosa articular, observándose un cambio en su morfología y tamaño en modo variable en aquellas situaciones en las que existe un DD.

Finalmente, al analizar la posición condilar mediante las distancias lineales entre el reborde óseo condilar y la fosa glenoidea en ambos grupos articulares, se observó que la media de las distancias superior y posterior presentaba un valor medio menor en el grupo de articulaciones con DD respecto al grupo de articulaciones con discos normalmente posicionados, con diferencias estadísticamente significativas. A la luz de estos resultados podríamos confirmar que la presencia de un desplazamiento anterior del disco disminuye los espacios posterior y superior de la fosa glenoidea, como consecuencia de un desplazamiento posterior y ascendente del cóndilo mandibular. Estos resultados concuerdan con los de algunos autores, como Almāşan y cols., quienes encontraron en su estudio un cóndilo mandibular situado más posteriormente en las ATM con discos desplazados (62,7 %), con resultados estadísticamente significativos³¹.

LIMITACIONES DEL ESTUDIO

Una de las limitaciones a señalar en el presente estudio sería la selección de sujetos como muestra representativa

de población sana asintomática. Esta selección podría estar sesgada al conformarse el grupo de estudio exclusivamente por MIR, lo cuales, al ser profesionales de la salud, podrían: a) no consultar por sintomatología en relación con la ATM al ser conocedores de su evolución y manejo; b) presentar un elevado porcentaje de parafunciones, como el observado en nuestra serie, al estar condicionados por su profesión a gran estrés y tensión emocional; y, c) al representar solo a parte de la población, población adulta joven (rango etario 25-44 años) sin incluir edades extremas, como la puberal o edad avanzada, podría enmascarse la verdadera prevalencia de TI en nuestro entorno. De igual modo, la definición de sujeto asintomático adoptada en nuestro estudio es la de aquel que no presenta molestias o sensaciones subjetivas en relación con la enfermedad que padece, siendo considerado, por tanto, "asintomático" todo sujeto que no presenta dolor o limitación de la apertura oral, aun sabiendo que determinados signos pueden ser hallados en casos de un disco desplazado. Las imágenes de RMN solicitadas incluían secciones sagitales y coronales, y potenciadas en T1 y T2. Por cuestiones de disponibilidad y empleo de recursos, y al tratarse este de un estudio en sujetos asintomáticos, las imágenes radiológicas fueron obtenidas exclusivamente en secciones sagitales y potenciadas en T1. Esta circunstancia, restaría potencia al estudio al no poder aportar información sobre movimientos rotacionales y laterales puros o la existencia de derrame o efusión a nivel articular, ambos interesantes de cara a la obtención de resultados y conclusiones. Finalmente, en el análisis de las características morfoestructurales de las ATM, las mediciones presentadas fueron realizadas exclusivamente sobre la imagen más representativa de la estructura a analizar (generalmente secciones 7 a 9). Esta particularidad, asumida para simplificar el estudio, podría generar un resultado sesgado o erróneo en las conclusiones obtenidas al no considerarse la totalidad de la estructura articular analizada.

Según los hallazgos objetivados en el presente estudio, existe una elevada prevalencia de TI en los sujetos asintomáticos analizados. Ante esto, el clínico debe reflexionar sobre qué actitud tomar ante la presencia de un desplazamiento discal. Quizás el hallazgo en las pruebas de imagen de un disco desplazado sin clínica asociada, no debería ser considerada una condición patológica, sino meramente una variante anatómica de la normalidad. El tratamiento, en estos casos, debería ser valorado de forma exhaustiva pues, ante la ausencia de síntomas, es cuestionable que deba tratarse un hallazgo radiológico aislado. Un estudio longitudinal evaluando la posible progresión de los sujetos estudiados, podría arrojar información acerca de este hecho.

CONCLUSIONES

Existe una elevada prevalencia de TI en los sujetos asintomáticos analizados en nuestro estudio. Ciertos criterios clínicos (como el chasquido articular) y radiológicos (como una morfología discal alargada/doblada, un cóndilo y fosa aplanada y una posición más posterior y craneal del cóndilo mandibular en el interior de la fosa temporal) podrían ser predictores o relacionarse con la presencia de desplazamiento discal.

El ICM de Friction podría constituir una herramienta útil en el diagnóstico de la patología articular de la ATM.

CONFLICTOS DE INTERESES

Los autores declaran no tener ningún conflicto de intereses en la elaboración de este estudio.

FINANCIACIÓN

Este estudio fue financiado por FUNDESALUD (Fundación para la Formación e Investigación de los Profesionales de la Salud de Extremadura) tras su aceptación como proyecto de investigación (Código PRIS09035).

BIBLIOGRAFÍA

- McNeill C, ed. Temporomandibular disorders: guidelines for classification, assessment and management. (American Academy of Orofacial Pain). Chicago: Quintessence Publishing Co; 1993.
- Okesson JP. American academy of Orofacial Pain. In: Okeson JP, editors. Orofacial Pain: guidelines for assessment, diagnosis and management. Chicago: Quintessence Publishing Co., Inc.; 1996. p. 119-27.
- Dolwick MF, Riggs RR. Diagnosis and treatment of internal derangements of the temporomandibular joint. *Dent Clin North Am.* 1983;27(3):561-72.
- Tomas X, Pomes J, Berenguer J, Quinto L, Nicolau C, Mercader JM, et al. MR imaging of temporomandibular joint dysfunction: a pictorial review. *Radiographics.* 2006;26(3):765-81. DOI: 10.1148/rg.263055091.
- De Bont LG, Boering LG, Liem RS, Eulderink F, Westesson PL. Osteoarthritis and internal derangement of the temporomandibular joint: a light microscopic study. *J Oral Maxillofac Surg.* 1986;44(8):634-43. DOI: 10.1016/s0278-2391(86)80075-1.
- Wilkes CH. Internal derangement of the temporomandibular joint: pathologic variations. *Arch Otolaryngol Head and Neck Surg.* 1989;115(4):469-77. DOI: 10.1001/archotol.1989.01860280067019.
- Kircos LT, Ortendahl DA, Mark AS, Arakawa M. Magnetic resonance imaging of the TMJ disc in asymptomatic volunteers. *J Oral Maxillofac Surg.* 1987;45(10):852-4. DOI: 10.1016/0278-2391(87)90235-7.
- Westesson PL, Eriksson L, Kurita K. Reliability of a negative clinical temporomandibular joint examination: prevalence of disk displacement in asymptomatic temporomandibular joints. *Oral Surg Oral Med Oral Pathol.* 1989;68(5):551-4. DOI: 10.1016/0030-4220(89)90236-3.
- Tallents RH, Katzberg RW, Murphy W, Proskin H. Magnetic resonance imaging findings in asymptomatic volunteers and symptomatic patients with temporomandibular disorders. *J Prosthet Dent.* 1996;75(5):529-33. DOI: 10.1016/s0022-3913(96)90458-8.
- Katzberg RW, Westesson PL, Tallents RH, Drake CM. Anatomic disorders of the temporomandibular joint disc in asymptomatic subjects. *J Oral Maxillofac Surg.* 1996;54(2):147-53; discussion 153-145. DOI: 10.1016/s0278-2391(96)90435-8.
- Larheim TA, Westesson PL, Sano T. Temporomandibular joint disk displacement: comparison in asymptomatic volunteers and patients. *Radiology.* 2001;218(2):428-32. DOI: 10.1148/radiology.218.2.r01fe11428.
- Friction JR, Schiffman EL. The craniomandibular index: validity. *J Prosthet Dent.* 1987;58(2):222-8. DOI: 10.1016/0022-3913(87)90181-8.

13. Orsini MG, Kuboki T, Terada S, Matsuka Y, Yamashita A, Clark GT. Diagnostic value of 4 criteria to interpret temporomandibular joint normal disk position on magnetic resonance images. *Oral Surg Oral Med Oral Pathol Oral Endod.* 1998;86(4):498-7. DOI: 10.1016/s1079-2104(98)90380-8.
14. Orhan K, Nishiyama H, Tadashi S, Murakami S, Furukawa S. Comparison of altered signal intensity, position and morphology of the TMJ disc in MR images corrected for variations in surface coil sensitivity. *Oral Surg Oral Med Oral Pathol Oral Radiol Endod.* 2006;101(4):515-22. DOI: 10.1016/j.tripleo.2005.04.004.
15. Juniper RP. The shape of the condyle and position of the meniscus in temporomandibular joint dysfunction. *Br J Maxillofac Surg.* 1994;32(2):71-6. DOI: 10.1016/0266-4356(94)90130-9.
16. Kurita H, Ohtsuka A, Kobayashi H, Kurashina K. Is the morphology of the articular eminence of the temporomandibular joint a predisposing factor for disc displacement?. *Dentomaxillofac Radiol.* 2000;29(3):159-62. DOI: 10.1038/sj/dmfr/4600523.
17. Nebbe B, Major PW, Prasad NG, Hatcher D. Quantitative assessment of temporomandibular joint disk status. *Oral Surg Oral Med Oral Pathol Oral Radiol Endod.* 1998;85(5):598-607. DOI: 10.1016/s1079-2104(98)90298-0.
18. Yang X, Pernu H, Pyhtinen J, Tiilikainen PA, Oikarinen KS, Rautia AM. MR abnormalities of the lateral pterygoid muscle in patients with nonreducing disk displacement of the TMJ. *Cranio.* 2002;20(3):209-21. DOI: 10.1080/08869634.2002.11746213.
19. Annandale T. Displacement of the inter-articular cartilage of the lower jaw, and its treatment by operation. *Lancet.* 1887;1:411.
20. Ireland VE. The problem of the "clicking jaw". *J Prosthet Dent.* 1953;3(2):200-12. DOI: 10.1016/0022-3913(53)90128-0.
21. Tasaki MM, Wstesson PL, Isberg AM, Ren YF, Tallents RH. Classification and prevalence of temporomandibular joint disk displacement in patients and symptom free volunteers. *Am J Orthod Dentofacial Orthop.* 1996;109(3):249-62. DOI: 10.1016/s0889-5406(96)70148-8.
22. Salé H, Bryndahl F, Isberg A. Asymptomatic and symptomatic nonpatient volunteers: A prospective 15-year follow-up clinical and MR imaging study. *Radiology.* 2013;267(1):183-94. DOI: 10.1148/radiol.12112243.
23. Isberg A, Häggglund M, Paesani D. The effect of age and gender on the onset of symptomatic temporomandibular joint disk displacement. *Oral Surg Oral Med Oral Pathol Oral Radiol Endod.* 1998;85(3):252-7. DOI: 10.1016/s1079-2104(98)90004-x.
24. Schmitter M, Rammelsberg P, Hassel A, Schroeder J, Seneadza V, Balke Z, et al. Evaluation of disk position and prevalence of internal derangement, in a sample of the elderly, by gadolinium-enhanced magnetic resonance imaging. *Oral Surg Oral Med Oral Pathol Oral Radiol Endod.* 2008;106(6):872-8. DOI: 10.1016/j.tripleo.2008.01.031.
25. Roberts CA, Tallents RH, Katzberg RW, Sanchez-Wooworth RE, Manzione JV, Espeland MA, et al. Clinical and arthrographic evaluation of temporomandibular joint sounds. *Oral Surg Oral Med Oral Pathol.* 1986;62(4):373-6. DOI: 10.1016/0030-4220(86)90283-5.
26. Emshoff R, Rudisch A. Validity of clinical diagnostic criteria for temporomandibular disorders: clinical versus magnetic resonance imaging diagnosis of temporomandibular joint internal derangement and osteoarthritis. *Oral Surg Oral Med Oral Pathol Oral Radiol Endod.* 2001;91(1):50-5. DOI: 10.1067/moe.2001.111129.
27. Helkimo M. Studies on function and dysfunction of the masticatory system (Analyses of anamnestic and clinical recordings of dysfunction with the aid of indices). *Swe Dent J.* 1974;67(3):165-81.
28. Fu K, Ma X, Zhang Z, Tian Y, Zhou Y, Zhao Y. Study on the use of temporomandibular joint dysfunction index in temporomandibular disorders. *Zhonghua Kou Qiang Yi Xue Za Zhi.* 2002;37(5):330-2.
29. Da Cunha SC, Nogueira RV, Duarte AP, Vasconcelos BC, Almeida R de A. Analysis of Helkimo and craniomandibular indexes for temporomandibular disorders diagnosis on rheumatoid arthritis patients. *Braz J Otorhinolaryngol.* 2007;73(1):19-26. DOI: 10.1016/s1808-8694(15)31117-4.
30. Taşkaya-Yılmaz N, Oğütçen-Toller M. Clinical correlation of MRI findings of internal derangements of the temporomandibular joints. *Br J Oral Maxillofac Surg.* 2002;40(4):317-21. DOI: 10.1016/s0266-4356(02)00140-7.
31. Almășan OC, Hedeșiu M, Băciuț G, Leucuța DC, Băciuț M. Disk and joint morphology variations on coronal and sagittal MRI in temporomandibular joint disorders. *Clin Oral Investig.* 2013;17(4):1243-50. DOI: 10.1007/s00784-012-0803-4.